U d'/ of Ottawa
39003015666661

A gift of
Associated
Medical Services Inc.
and the
Hannah Institute
for the
History of Medicine

A mon élève et cher Collègue
le Docteur Apert
Dieulafoy

CLINIQUE MÉDICALE

DE

L'HOTEL-DIEU DE PARIS

IV

1901-1902

TOUS DROITS RÉSERVÉS

CLINIQUE MÉDICALE

DE

L'HOTEL-DIEU DE PARIS

IV

1901-1902

PAR

GEORGES DIEULAFOY

PROFESSEUR DE CLINIQUE MÉDICALE A LA FACULTÉ DE MÉDECINE DE PARIS
MEMBRE DE L'ACADÉMIE DE MÉDECINE
MÉDECIN DE L'HOTEL-DIEU



L'HOTEL-DIEU DE PARIS

PARIS
MASSON ET Cie, ÉDITEURS
LIBRAIRES DE L'ACADÉMIE DE MÉDECINE
120, BOULEVARD SAINT-GERMAIN

1903

Université d'Ottawa
BIBLIOTHÈQUES
LIBRARIES
University of Ottawa

9200002119

Les figures intercalées dans cet ouvrage sont dues au Dr P. BONNIER, qui avait déjà fait les figures du « Manuel de Pathologie interne », du Professeur Dieulafoy.

RC
66
.D54
1898
n 4

CLINIQUE MÉDICALE

DE

L'HOTEL-DIEU

IV

(1901-1902)

PREMIÈRE LEÇON

COMMENT SAVOIR SI UNE PLEURÉSIE SÉRO-FIBRINEUSE FRANCHEMENT AIGUË EST OU N'EST PAS TUBERCULEUSE? CULTURES — SÉRO-DIAGNOSTIC — CYTO-DIAGNOSTIC

Messieurs,

Il vous arrivera fréquemment, dans le cours de votre carrière médicale, d'être appelés à juger une question du plus haut intérêt. Vous serez consultés par des malades qui ont été pris en pleine santé de pleurésie aiguë séro-fibrineuse. Leur pleurésie a toutes les apparences d'une pleurésie de bon aloi, elle a les allures de la pleurésie dite franche ou primitive; les conditions dans lesquelles elle s'est développée semblent en faire une pleurésie « *a frigore* », et cependant, instruits par l'expérience, vous doutez de la bénignité du mal et vous vous demandez, non sans quelque anxiété, si cette pleurésie d'apparence primitive n'est pas en réalité

une pleurésie tuberculeuse, ce qui modifie singulièrement le pronostic.

Comment résoudre ce problème parfois si difficile; avons-nous en mains des moyens qui nous permettent de formuler d'une façon précise le diagnostic pathogénique des pleurésies; étant donnée une pleurésie franchement aiguë, *a frigore*, sommes-nous en mesure d'affirmer que cette pleurésie est ou n'est pas tuberculeuse? Telle est la discussion que nous allons entreprendre aujourd'hui à propos de sept malades que nous avons eus cette année dans nos salles Saint-Christophe et Sainte-Jeanne; et, afin que cette discussion ne s'égare pas, je commence par limiter nettement le sujet.

A l'époque où j'ai commencé mes études médicales, on classait les pleurésies aiguës en pleurésies primitive et secondaires. La pleurésie primitive résultait, croyait-on, d'un refroidissement, d'où le nom de pleurésie *a frigore*; on l'appelait encore idiopathique, voulant indiquer par là qu'elle ne dérivait d'aucun autre processus pathologique; on la nommait aussi pleurésie franche, ce qui excluait l'idée de toute tare originelle. C'est cette pleurésie primitive, idiopathique, *a frigore*, qui avait servi de type à la description générale de la pleurésie séro-fibrineuse aiguë; en un mot, elle était « la pleurésie » sans autre dénomination.

A cette pleurésie primitive on opposait les pleurésies secondaires, celles qui surviennent dans le cours d'une autre maladie, pneumonie, rhumatisme, mal de Bright, etc., ou qui sont consécutives à des lésions de voisinage, lésions d'organes thoraciques et abdominaux. Dans le groupe disparate de ces pleurésies secondaires, la pleurésie tuberculeuse occupait une situation prépondérante, mais on n'était pas encore familiarisé avec la pleuro-tuberculose primitive, et la pleurésie tuberculeuse était surtout considérée comme une complication de tuberculose pulmonaire.

Peu à peu la question des pleurésies tuberculeuses a été élucidée et on a vu que toutes les pleurésies tuberculeuses ne se ressemblent pas, il s'en faut. A une première catégorie appartiennent les pleurésies qui surviennent chez des individus atteints de tuberculose pulmonaire avérée, plus ou

moins avancée : lésions du poumon et bacilles dans les crachats, rien n'y manque. Une pleurésie qui apparaît dans ces conditions est presque certainement tuberculeuse, et, du reste, ceci n'a qu'une importance secondaire pour la discussion que nous allons entreprendre, puisque chez pareil malade le but de nos investigations est connu d'avance : ce pleurétique est un tuberculeux.

Rangeons dans une seconde catégorie les pleurésies qu'on *suppose* être tuberculeuses ; on n'a pas de certitude, mais on a des présomptions ; le poumon paraît indemne, c'est vrai ; néanmoins, les gens chez lesquels se développent ces pleurésies sont suspects de tuberculose ; les uns sont de souche tuberculeuse (et pour ma part je suis profondément convaincu du rôle de l'hérédité, à l'encontre de ce qui vient d'être dit au Congrès de Londres) ; les autres ont eu antérieurement une bronchite tenace dont ils sont guéris, une hémoptysie qui ne s'est plus reproduite, une fistule à l'anus qui a été opérée avec succès, un soi-disant rhumatisme qui n'était qu'un pseudo-rhumatisme tuberculeux[1] dont on a méconnu la nature ; certains avaient eu dans leur enfance une adénite cervicale suppurée dont on trouve les traces, une coxalgie qui a laissé une légère claudication, une hypertrophie adénoïdienne avec tuberculose larvée des amygdales[2]. Bref, les pleurésies de cette catégorie ont été précédées à époque plus ou moins éloignée de localisations tuberculeuses dont elles sont une émanation. Elles n'ont pas toujours les allures de la pleurésie franchement aiguë ; elles font suite à une phase prodromique, de durée indéterminée, caractérisée par l'alanguissement, par l'amaigrissement du sujet ; cliniquement, je le répète, elles sont suspectes de tuberculose.

Tout autres sont les pleurésies tuberculeuses qui vont maintenant nous occuper ; ici rien ne sent la tuberculose, ni dans le passé ni dans le présent ; le sujet a été pris de sa pleurésie en pleine santé, sans cause appréciable, ou bien

1. Bérard et Maillard. Rhumatisme tuberculeux. *Gazette hebdomadaire*, 4 novembre 1900.

2. Dieulafoy. Tuberculose larvée des trois amygdales. *Académie de médecine*, séance du 30 avril 1895, et *Manuel de pathologie interne*, t. II, p. 197.

à l'occasion d'un refroidissement, comme on est pris d'amygdalite ou de coryza. Le début et la marche de la pleurésie, l'évolution de l'épanchement, les résultats de la thoracentèse (si elle a été pratiquée), la convalescence elle-même, tout rappelle « les phlegmasies franches » ; c'est le tableau de la pleurésie dite primitive, *a frigore*. Et cependant les apparences sont souvent trompeuses, car c'est ce même individu, guéri de sa pleurésie, que vous retrouverez quelques années plus tard atteint de tuberculose pulmonaire plus ou moins avancée, la pleurésie, dont il a guéri, ayant été chez lui la manifestation initiale de l'infection tuberculeuse, qui a suivi son cours : pleurésie phtisiogène de M. Jaccoud. C'est tel autre individu qui était complètement guéri de sa pleurésie et qui succombe six mois plus tard à une méningite tuberculeuse. Et ne croyez pas qu'il s'agisse ici de simple coïncidence, ne croyez pas que ces cas soient isolés, ils sont au contraire fréquents : ce sont eux qui ont donné l'éveil et qui ont jeté le doute sur l'existence de la pleurésie *a frigore*.

C'est M. Landouzy[1] qui, le premier, dès 1884, a nettement formulé l'accusation, en dépouillant la pleurésie primitive, *a frigore*, de ses anciens privilèges. Toute pleurésie, dit-il, qui ne fait pas sa preuve, est une pleurésie tuberculeuse, le malade atteint de cette pleurésie fût-il robuste et vigoureux. MM. Kelsch et Vaillard soutinrent l'accusation, et le courant se fit si bien dans ce sens, que la pleurésie *a frigore* perdit une partie de son prestige.

Cependant l'opinion de M. Landouzy ne fut pas sans soulever de vives protestations, on la trouva exagérée, et on chercha des faits à lui opposer. De différents côtés furent alors publiées des observations concernant des gens atteints de pleurésie franchement aiguë, *a frigore*, n'ayant rien à voir, disait-on, avec la tuberculose, puisque ces pleurésies avaient complètement guéri, sans reliquats, et n'avaient été suivies ni à brève ni à longue échéance de manifestations tuberculeuses. Dans les deux camps se rangèrent des partisans également convaincus, et la pleurésie *a frigore*, bien

1. Landouzy. *Gazette des hôpitaux*, 1884, p. 1001. — *Revue de médecine*, 1886, p. 611.

qu'amoindrie, conserva des adeptes, et continua à être admise par beaucoup de médecins.

De quel côté se trouve la vérité? Telle est la question que nous avons à débattre. Examinons avec attention les pièces du procès, et serrons de près la discussion, car il n'est pas indifférent, pour l'avenir d'un pleurétique, de savoir si sa pleurésie est ou n'est pas tuberculeuse.

Consultons d'abord l'anatomie pathologique ; recherchons les cas de mort subite chez des individus atteints de pleurésie dite franche, *a frigore*, et voyons si l'autopsie décèle ou non chez eux des lésions tuberculeuses.

Dans une observation publiée par Dujardin-Beaumetz, il s'agit d'un malade mort subitement de son épanchement pleural. Cet homme n'avait aucun signe de tuberculose, sa pleurésie semblait primitive, et cependant l'autopsie révélait une lésion tuberculeuse du poumon[1].

L'observation suivante, de M. Landouzy, pourrait être citée comme un type de pleurésie *a frigore*[2]. Un homme robuste, boulanger de son état, n'ayant aucun antécédent morbide, quitte un soir, tout en sueur, le sous-sol dans lequel il pétrissait la pâte, pour aller chez un cabaretier acheter un litre de vin qu'il devait boire pendant sa nuit de travail. Dans cette course, de la boulangerie chez le marchand de vin, il se sentit *pris de froid;* il travailla pourtant comme de coutume, et se coucha le lendemain matin. A ce moment éclatèrent les signes pleuraux, point de côté, gêne respiratoire et fièvre. La pleurésie suivit son cours. Quelques semaines plus tard, il était dans le service de M. Landouzy, où il mourut subitement. A l'autopsie, on trouva dans la plèvre droite un épanchement séro-fibrineux abondant, et on constata au poumon droit quelques petits foyers de tuberculose qui avaient évolué jusque-là d'une façon latente. Bien qu'ayant les apparences de la pleurésie *a frigore*, cette pleurésie était donc de nature tuberculeuse.

Dans leur travail sur les lésions et la nature de la pleu-

1. Dujardin-Beaumetz. *Gazette médicale de Paris*, 1873.
2. Landouzy. Pleurésie dite *a frigore*. *Revue de médecine*, 10 juillet 1886.

résie[1], MM. Kelsch et Vaillard ont publié les cas suivants : Un soldat au 7e cuirassiers, homme vigoureux et de stature athlétique, est pris d'une pleurésie aiguë. Il meurt subitement en causant avec ses camarades au moment où il allait être dirigé sur l'hôpital du Val-de-Grâce. A l'autopsie, on trouve un grand épanchement de la plèvre droite; la plèvre est semée de granulations tuberculeuses.

Un autre soldat de constitution robuste est atteint d'une pleurésie droite. Le malade lisait près de son lit, lorsque subitement il s'affaisse et meurt. A l'autopsie on trouve dans la plèvre droite un grand épanchement; la plèvre est parsemée de nodules tuberculeux. Ces pleurésies séreuses, disent MM. Kelsch et Vaillard, « survenues chez des hommes vigoureux, sans tare tuberculeuse aucune, ayant évolué avec toutes les allures de la pleurésie banale, eussent certainement été considérées comme des pleurésies phlegmasiques, si la mort subite n'était venue en interrompre le cours, et révéler leur véritable nature ».

J'ai été témoin autrefois, dans mon service de l'hôpital Saint-Antoine, des deux faits suivants qui ont été publiés par mes internes M. Binet[2] et M. Legrand[3] : un homme de bonne santé habituelle est pris de pleurésie droite attribuée par lui à un refroidissement. Pendant plusieurs jours nous suivons la marche ascendante de l'épanchement qui, d'après notre évaluation, finit par atteindre 2 litres environ. Bien que le malade n'éprouvât aucune dyspnée, nous décidons la thoracentèse; il était 11 heures du matin. Le malade se récrie et, sur sa demande, la ponction est différée jusqu'au soir. Mais, une heure après notre visite, cet homme veut se lever; il est pris de syncope et il meurt avant qu'on ait pu lui porter secours. Au moment de l'autopsie, désirant connaître exactement la quantité de l'épanchement, je pratique la thoracentèse sur le cadavre et je retire 2.200 grammes de liquide citrin. Chez cet homme évoluait une tuberculose

1. Kelsch et Vaillard. *Archives de physiologie*, 15 août 1886.
2. Binet. *Archives générales de médecine*, avril 1884.
3. Legrand. *Archives générales de médecine*, septembre 1887.

latente; nous trouvons, au sommet du poumon, un tubercule crétacé.

Le second de mes cas concerne un homme robuste n'ayant aucun antécédent tuberculeux. Son métier l'expose à de brusques changements de température, surtout à des refroidissements locaux; il tire des blocs de glace de la glacière et il les porte à dos dans une sorte de hotte. Plèvres et poumons sont donc particulièrement exposés au froid. Cet homme prend un jour une pleurésie, et vient se faire traiter dans notre service. Nous constatons à droite un épanchement évalué à 3 litres environ. On retire successivement en quelques jours 3 litres de liquide, 1 litre par ponction. Dès lors, le malade se sent très bien; toutefois, le liquide continue à se reformer. Quelques jours plus tard cet homme venait de déjeuner dans son lit, il se lève, mais à peine a-t-il fait quelques pas qu'il tombe, le visage cyanosé, les lèvres bleuâtres, et il meurt en quelques instants. Au moment de l'autopsie, voulant me renseigner d'une façon exacte sur la quantité de l'épanchement, cause de la mort subite, je pratique la thoracentèse sur le cadavre et je retire 2.130 grammes de liquide. Je constate ensuite que chez cet homme évoluait une tuberculose pulmonaire et pleurale, et cette pleurésie, qui avait les apparences d'une pleurésie *a frigore*, prise au contact d'une hotte glacée, était en réalité tuberculeuse, car nous trouvions une tuberculose de la plèvre et un noyau tuberculeux du poumon.

Une observation de M. Widal, dont je vous parlerai à la prochaine séance, concerne un jeune garçon atteint d'une pleurésie ayant les caractères de la pleurésie franchement aiguë à grand épanchement. Le malade succombe subitement et à l'autopsie on trouve une tuberculose de la plèvre en voie d'évolution.

Vous conviendrez que voilà un certain nombre de faits qui donnent singulièrement à réfléchir. Des gens robustes sont pris en pleine santé de pleurésie franche, dite *a frigore*; ils succombent subitement, et à l'autopsie on constate que leur pleurésie est en réalité tuberculeuse.

Parfois, l'individu atteint de pleurésie franchement aiguë

recouvre après sa maladie toutes les apparences de la santé, on le considère comme définitivement guéri; mais voilà que, quelques semaines ou quelques mois plus tard, il est enlevé par une granulie ou par une méningite témoignant de la nature tuberculeuse de sa pleurésie. J'ai été témoin en 1884 du fait suivant : un garçon de vingt-huit ans, vigoureux, mécanicien de son état, entre dans mon service pour une pleurésie *a frigore* prise trois semaines avant. Rien ne pouvait faire suspecter la tuberculose; c'était un type de pleurésie franche. Je constate à gauche un grand épanchement que j'évalue à deux litres; je commence par retirer un litre de liquide séro-fibrineux, et je ne vais pas au delà, ayant l'habitude, afin d'éviter tout accident, de ne jamais retirer plus d'un litre en une séance. Quelques jours plus tard je retire un second litre. Tout va bien, le malade guérit et retrouve sa belle santé. Mais, six mois plus tard, il revient dans mon service avec les signes d'une méningite et il succombe en quelques jours. A l'autopsie nous constatons la guérison de la pleurésie, il ne reste plus que quelques adhérences pleurales, mais nous trouvons une méningite tuberculeuse et quelques granulations au poumon[1].

Dans ses recherches anatomiques et expérimentales sur les tuberculoses de la plèvre, M. Péron arrive aux conclusions suivantes : « La pleurésie dite franche aiguë est de nature tuberculeuse dans l'immense majorité des cas; elle est due à une infection tuberculeuse souvent discrète de la plèvre[2]. »

Les recherches anatomo-pathologiques, vous le voyez, plaident en faveur de la nature tuberculeuse de la pleurésie franchement aiguë, *a frigore*.

Maintenant, que nous enseigne la clinique? Elle confirme dans bien des cas l'anatomie pathologique, elle nous enseigne que bon nombre de malades atteints de pleurésie en apparence primitive et franche, sont en réalité entachés de tuberculose, puisque, alors même qu'ils seraient guéris de leur pleurésie, l'infection tuberculeuse, quelques mois ou quelques

1. Binet. *Archives générales de Médecine*, avril 1884.
2. Péron. *Thèse* de Paris, 1895, et *Presse médicale*, 19 février 1898.

années plus tard, envahit les poumons, les méninges, le péritoine, ou d'autres régions de l'économie. Il est évident que chez ces malades la pleurésie n'a été qu'une localisation plus ou moins précoce de l'infection bacillaire. Mais la clinique nous apprend également qu'il est d'autres malades chez lesquels la pleurésie franchement aiguë, à grand épanchement, peut guérir sans laisser aucune tare tuberculeuse, et le malade, devenu désormais un sujet bien portant, va parcourir dix ans, vingt ans de son existence, sans que ni lui ni ses descendants éprouvent aucune des manifestations de l'infection tuberculeuse.

On peut à ce sujet consulter plusieurs statistiques : celle de Fiedler, en Allemagne, porte sur 92 pleurétiques atteints de pleurésie séro-fibrineuse qu'il a ponctionnés ; sur ce nombre, 17 sont morts tuberculeux à l'hôpital, 8 ont succombé à la tuberculose après leur sortie de l'hôpital, 66 ont quitté l'hôpital tuberculeux ou suspects de tuberculose, et 21 étaient en bonne santé un ou deux ans au moins plus tard[1]. Les statistiques de Barrs et de Bowditch en Angleterre, celles de MM. Mayor et Ricochon en France, donnent des résultats qui ne sont pas concordants, mais néanmoins l'élément tuberculeux y occupe la plus large part. Il y a quelques années je me suis livré à une enquête auprès de mes collègues (Brouardel, Grancher, Vergely, Lépine, etc.) afin de connaître leur opinion et le résultat de leurs observations. M. Vergely m'a envoyé quatre observations concernant des pleurétiques ponctionnés il y a quinze ans, vingt ans, vingt-deux ans et étant fort bien portants, eux et leur descendance. M. Lépine m'a fait part d'une demi-douzaine d'observations concernant des pleurésies observées il y a un grand nombre d'années et n'ayant jamais été suivies de manifestations tuberculeuses. M. Corriveaud[2] a publié un intéressant travail relatif à la bénignité absolue de nombreuses pleurésies qu'il a eu l'occasion d'observer dans une période de vingt-cinq ans et qu'il

1. Les détails de ces statistiques sont consignés dans l'article de M. Netter, *Traité de médecine*, t. IV, p. 979.

2. Corriveaud. *Rapports étiologiques de la pleurésie avec la tuberculose.* Bordeaux, 1888.

a pu suivre longtemps. M. Dreyfus-Brisac a vu des malades qui sont restés bien portants après avoir été guéris par lui d'une pleurésie aiguë.

Depuis mes premiers travaux sur la thoracentèse par aspiration, qui datent de plus de trente ans, j'ai ponctionné un grand nombre de pleurésies. J'ai perdu de vue presque tous les malades d'hôpital, mais j'ai pu suivre de près bien des malades traités en ville et je puis citer onze cas concernant des gens atteints de pleurésie franchement aiguë, ponctionnés par moi, qui ont guéri sans que jamais ait apparu aucune manifestation tuberculeuse.

Je dois au Dr Lamarre (de Saint-Germain) le récit d'un fait bien intéressant qu'il avait déjà raconté à Potain. Le voici : Autrefois, à Saint-Germain, le magasin à fourrages du régiment était situé rue d'Alsace, à un kilomètre du quartier. La place du château est à moitié distance, à peu près, du chemin qui va du magasin à fourrages au quartier. Quand M. Lamarre fut nommé médecin adjoint de l'hôpital de Saint-Germain, hôpital à la fois civil et militaire, on venait de raser à la hauteur d'un mètre les murs extérieurs des fossés du château, qui, de pénitencier militaire qu'il était, allait devenir un musée. Ce mur devint un reposoir tout naturel pour les soldats qui portaient à dos 50 kilogrammes de paille ou de foin ; partis du magasin à fourrages et arrivés à moitié de leur course, en sueur, ils s'adossaient contre le mur, de façon à faire reposer leur fardeau sur la crête du mur. C'était une halte à mi-chemin dont les hommes avaient pris l'habitude. Mais voilà qu'une épidémie de pleurésie aiguë *a frigore* éclata dans le régiment, tandis qu'on n'en voyait pas dans la population civile. Toutes ces pleurésies étaient à droite; elles guérissaient fort bien, avec ou sans ponction suivant le cas.

Il s'agissait bien là, dit M. Lamarre, de pleurésie *a frigore*. Le coin de la place du château où se reposaient les militaires en sueur était abrité contre les vents, moins le vent nord-est, parfois glacial, qui cinglait le côté droit de la poitrine de ces hommes. C'était un vrai coup de froid. A la demande de M. Lamarre et du médecin-major du régiment, le colonel

fit défendre aux hommes en corvée de s'arrêter à cet endroit dangereux, et on ne vit plus de pleurésies.

Mais les régiments de garde changent tous les six mois, et, dans le régiment nouvellement arrivé, la même cause provoqua de nouvelles pleurésies ; il fallut de nouveau interdire aux hommes de corvée l'arrêt et le repos contre le mur. Cette expérience (car ce fait a la valeur d'une expérience) fut plusieurs fois renouvelée avec la même régularité. Ce reposoir néfaste a provoqué une cinquantaine de pleurésies auxquelles du reste aucun soldat n'a succombé.

Outre ces faits, un peu spéciaux, M. Lamarre a observé dans sa clientèle civile, depuis une trentaine d'années, une vingtaine de pleurésies qui ont parfaitement guéri sans le moindre reliquat tuberculeux.

A ne s'en tenir qu'aux faits cliniques, on voit donc que la guérison de la pleurésie franchement aiguë sans aucun reliquat de tuberculose n'est pas tellement rare. Ces faits fournissent un appoint aux défenseurs de la pleurésie aiguë *a frigore* : « Vous voyez bien, disent-ils, que ces pleurésies-là ne sont pas tuberculeuses ! » Du reste, ajoutent-ils, la pleurésie *a frigore* existe chez les animaux, pourquoi n'existerait-elle pas chez l'homme ? M. Trasbot, dans une intéressante communication[1], a démontré que la pleurésie *a frigore* est fréquente chez le cheval, chez le chien, chez le mouton, et peut n'avoir chez ces animaux rien de commun avec la tuberculose. A l'appui de cette opinion il a cité les faits suivants : En 1871, dans un régiment de marche des cuirassiers qui venait d'être formé avec des chevaux *tondus*, récemment achetés, lesquels couchaient dehors, attachés au piquet, souvent sans la moindre couverture, il y eut en quelques semaines une trentaine de pleurésies, presque toutes mortelles. Le fait a été si frappant que l'administration militaire a défendu aussitôt de continuer les achats de chevaux tondus.

M. Duvieusart a vu 100 cas de pleurésie, dont 60 terminés par la mort, dans un troupeau de 400 moutons qu'on venait

1. Trasbot. *Académie de médecine*, séance du 24 mai 1892.

de tondre pendant un mois de février très froid. Or ces animaux n'étaient nullement tuberculeux, et le liquide de leur pleurésie injecté à des cobayes n'a jamais engendré la tuberculose.

M. Rousseau a vu plusieurs chiens très vigoureux atteints de pleurésie après avoir, en plein hiver, suivi pendant près d'une heure un cerf dans un étang. Dans tous ces cas, ajoute M. Trasbot, il ne s'agissait nullement de sujets tuberculeux.

Je cite textuellement les paroles de M. Trasbot : « Les trois espèces domestiques, cheval, chien et mouton, chez lesquelles on rencontre le plus souvent la pleurésie, sont précisément celles qui sont le plus rarement tuberculeuses... Ainsi les faits tirés de l'observation clinique étendue à diverses espèces animales sont en contradiction formelle avec l'idée que la pleurésie puisse être dans ces espèces une forme de la tuberculose. Or, cette proposition, qui se dégage ainsi avec une évidence parfaite des données de la clinique, est en outre absolument confirmée par l'expérimentation. En injectant à des cobayes ou à des lapins le liquide de la pleurésie séro-fibrineuse du cheval ou du chien, on ne leur a jamais communiqué la tuberculose. Je l'ai fait pour ma part un bon nombre de fois, poussant le liquide dans la plèvre, dans le poumon, dans le péritoine et le tissu conjonctif, et tous les résultats à ce point de vue ont été invariablement négatifs. »

Il est donc indéniable que la pleurésie *a frigore* non tuberculeuse est fréquente chez les animaux. Cette étude de médecine vétérinaire montre la valeur du refroidissement dans la détermination de la pleurésie chez les animaux; mais bornons notre étude à la médecine humaine et posons de nouveau la question : existe-t-il chez l'homme une vraie pleurésie *a frigore*, non tuberculeuse, et, si elle existe, par quels moyens peut-on la différencier de la tuberculose?

Pour essayer de répondre à cette question on a fait appel aux ressources multiples du laboratoire. Je vais vous exposer les résultats qui ont été obtenus.

On a pensé que l'inoculation du liquide pleurétique dans

le péritoine des cobayes fournirait des renseignements précieux, l'inoculation devant transmettre à l'animal la tuberculose expérimentale, si le liquide inoculé était de nature tuberculeuse.

MM. Chauffard et Gombault[1] ont ainsi obtenu 50 p. 100 de résultats positifs. Les inoculations pratiquées par M. Netter avec l'exsudat de pleurésies fibrineuses, en apparence primitives, essentielles, *a frigore*, ont donné 8 résultats positifs sur 20 cas, soit 40 p. 100[2]. M. Netter a publié une nouvelle série comprenant 14 pleurésies, dont 5 en apparence primitives. De ces cinq pleurésies en apparence primitives, deux ont donné la tuberculose au cobaye. Les résultats auxquels nous sommes arrivés à ma clinique de l'Hôtel-Dieu sont sensiblement comparables. Quand on inocule dans le péritoine des cobayes, non pas une petite dose de liquide pleural, mais une dose de 20 centimètres cubes, ainsi que l'ont fait MM. Péron et Le Damany[3], on augmente les chances de réussite; néanmoins, on a encore pas mal d'insuccès. Mon interne M. Nattan-Larrier a inoculé du liquide de pleurésie tuberculeuse dans le péritoine de femelles pleines et il a plusieurs fois obtenu l'avortement.

En résumé, la méthode des inoculations donne des renseignements précieux, mais, dans un assez grand nombre de cas, elle laisse planer le doute sur la nature tuberculeuse ou non tuberculeuse de la pleurésie; la valeur de l'inoculation est absolue quand le résultat est positif, mais un résultat négatif ne prouve pas que la pleurésie ne soit pas tuberculeuse. Tous les observateurs ont constaté qu'une pleurésie manifestement tuberculeuse peut donner des résultats négatifs après inoculation de liquide pleural[4]. Le résultat négatif est facile à comprendre, l'épanchement pouvant être très peu virulent et les bacilles pouvant être répartis dans le liquide pleural à un tel degré de dilution qu'on n'introduit

1. Chauffard et Gombault. *Société médicale des hôpitaux*, 9 avril 1886.
2. Netter. *Société médicale des hôpitaux*, 17 avril 1891.
3. Le Damany. Recherches sur les pleurésies séro-fibrineuses primitives et secondaires. Thèse de Paris, 1897.
4. Gilbert et Lion. *Annales de l'Institut Pasteur*, 1888.

dans le péritoine de l'animal que quelques micro-organismes rapidement annihilés et détruits. En somme, les inoculations constituent un moyen de diagnostic pathogénique, mais ce moyen est assez infidèle et par conséquent insuffisant.

Les injections de tuberculine fournissent des renseignements dont la valeur est incontestable[1]. D'après le compte rendu officiel des cliniques en Prusse, les malades atteints de pleurésie, simple en apparence, mais en réalité tuberculeuse, sont presque aussi sensibles aux injections de tuberculine que les malades franchement tuberculeux. Mais l'injection de tuberculine, même maniée avec prudence, suivant les préceptes de M. Grasset, n'est pas toujours exempte de dangers.

Il faut s'entourer de grandes précautions. D'abord le malade doit être complètement apyrétique. Si la température rectale du malade, dit M. Landouzy, prise quatre fois dans les vingt-quatre heures, démontre l'apyrexie absolue, et dans ce cas seulement, l'épreuve de la tuberculine peut être tentée. Or, un malade atteint de pleurésie aiguë est plus ou moins fébricitant, et n'est donc pas dans des conditions voulues pour être injecté à la tuberculine. La quantité de tuberculine à injecter varie de un dixième à un quart de milligramme dilué dans de l'eau stérilisée; si le sujet est tuberculeux, la réaction fébrile et l'élévation de température commencent douze à vingt-quatre heures après l'injection. Mais il se peut que la dose injectée soit trop minime pour provoquer chez tel sujet la réaction attendue; d'autre part, il se peut qu'une légère réaction se produise en l'absence de tuberculose. Il m'est arrivé il y a quelques années de pratiquer des injections de tuberculine à très faible dose et de n'avoir pas à m'en louer; un de mes malades a eu une perforation du tympan, un autre a eu une poussée au poumon. Je n'ai pas recommencé. Ce procédé donne d'excellents résultats en médecine vétérinaire (Nocard).

L'application de la méthode des cultures à la recherche du bacille tuberculeux dans les épanchements n'a été pratiquée

1. Netter. *Société médicale des hôpitaux*, 31 juillet 1891.

avec succès que tout récemment. Pour obtenir des résultats positifs, il fallait avoir un milieu de culture extrêmement favorable au bacille de Koch. Ce milieu c'est le sang gélosé glycériné, tel que MM. Bezançon et Griffon l'ont fait connaître [1].

L'incorporation, dans la gélose, de sang de lapin recueilli aseptiquement, fournit un terrain de culture sur lequel se développent abondamment les microbes qui ne poussent pas sur les milieux usuels. Si l'on ajoute préalablement de la glycérine à l'agar-agar, on obtient le sang gélosé-glycériné, à la surface duquel il n'y a qu'à déposer le liquide soupçonné tuberculeux, qu'il s'agisse de pus tuberculeux, de liquide céphalo-rachidien retiré par ponction lombaire [2], de liquide pleural, etc.



Culture du bacille de Koch dans un tube de sang gélosé-glycériné.

Au lieu de tubes de culture ordinaire, on peut se servir de petits flacons d'Erlenmeyer, au fond desquels on laisse se figer une couche du mélange de sang et de gélose glycérinée. On peut ainsi répandre à la surface du milieu une quantité beaucoup plus grande du liquide à ensemencer.

Le tube est soigneusement encapuchonné, et placé à l'étuve à 37 degrés. Après trois ou quatre semaines, on voit apparaître quelques colonies qui augmentent de nombre et prennent les caractères suivants : au début, les colonies sont plus petites qu'une tête d'épingle; elles deviennent bientôt plus grosses, en s'accroissant de masses saillantes, sphériques, granuleuses, mûriformes, de

1. Bezançon et Griffon. *Congrès international de médecine*. Paris, 2 août 1900.

2. Bezançon et Griffon. *Société de biologie*, 24 juin 1899.

coloration chocolat, ainsi qu'on le voit sur la figure précédente. Elles sont moins difficiles à dissocier que les colonies tuberculeuses développées sur les autres mélanges.

Au microscope, les préparations montrent des bacilles isolés ou agglomérés, suivant le mode habituel, en moustaches tordues.

Le nombre des colonies visibles à l'œil nu est en rapport avec la quantité d'épanchement ensemencé, et surtout avec la richesse de cet épanchement en bacilles.

La culture que je vous présente ici a été obtenue par ensemencement du liquide pleural d'un de nos malades de la salle Saint-Christophe, n° 14; les colonies tuberculeuses ont apparu au vingt-sixième jour. Dans deux autres cas, MM. Bezançon et Griffon[1] avaient ensemencé, dans des tubes de sang gélosé, du liquide de pleurésies aiguës provenant du service de M. Chauffard, et ils avaient obtenu au bout de vingt-huit jours des colonies tuberculeuses de la dimension de têtes d'épingles.

Vous voyez quels services peut rendre la culture du bacille de Koch appliquée au diagnostic des épanchements tuberculeux de la plèvre; déceler ainsi la présence du bacille et l'avoir sous les yeux, voilà qui lève tous les doutes; ce serait le procédé de choix s'il était un peu plus fidèle. C'est un de mes chefs de laboratoire, M. Griffon, qui a été chargé d'ensemencer le liquide de nos pleurésies; si la réussite n'a pas été plus fréquente, c'est probablement parce que le liquide de certaines pleurésies tuberculeuses est très peu virulent, beaucoup moins virulent que d'autres épanchements tuberculeux, ceux des méninges, par exemple; c'est aussi, je pense, parce que nous avons limité l'ensemencement à un seul tube. Il serait préférable d'ensemencer plusieurs tubes ou flacons d'Erlenmeyer avec du liquide pleural puisé à différentes hauteurs: de cette façon, on multiplierait les chances de succès. Pour le moment, ce procédé, malgré sa valeur, ne résout pas d'une façon assez constante le problème tel que nous l'avons posé; il est, néanmoins, un

1. *Société médicale des hôpitaux*, 24 mars 1899.

excellent moyen de contrôle, il est d'application facile, et je vous conseille d'y avoir recours.

Que pouvons-nous attendre du séro-diagnostic? Laissez-moi d'abord vous rappeler ce qu'est le séro-diagnostic de la tuberculose. D'une façon générale, tout séro-diagnostic suppose deux facteurs, qu'il s'agisse d'infection typhique, pneumonique ou tuberculeuse; il faut, d'une part, une culture homogène en milieu liquide, où les microbes vivent séparés les uns des autres; il faut, d'autre part, du sérum du malade infecté, dont le mélange à la culture provoque l'agglutination des microbes.

En 1898, M. Arloing[1], professeur à Lyon, se mit à l'œuvre et rechercha pour la tuberculose un séro-diagnostic comparable au séro-diagnostic de M. Widal pour la fièvre typhoïde. Le problème fut résolu par M. Arloing le jour où il trouva le moyen d'obtenir des cultures homogènes du bacille de Koch en milieu liquide. Je n'ai pas à vous faire ici l'historique de la question; je rappelle les intéressants travaux de M. Courmont[2], les recherches de MM. Mongour et Bérard[3], la thèse de M. Clément[4].

Pour se placer dans les conditions les plus favorables de réussite, il faut se servir d'une culture de bacilles tuberculeux âgée de douze jours; c'est la meilleure époque. Une faible quantité de culture est placée dans un tube de petite dimension et de petit calibre. On mélange à cette culture du sérum provenant de sang retiré par piqûre de lancette à la pulpe du doigt. Le mélange est fait de telle sorte qu'il représente une partie de sérum pour cinq parties de culture (mélange à 1/5), ou une partie de sérum pour dix parties de culture (mélange à 1/10), ou une partie de sérum pour vingt parties de

1. Arloing. Sur l'obtention de cultures et d'émulsion homogènes du bacille de la tuberculose humaine en milieux liquides. *Académie des sciences.* Paris, 9 mai 1898 et 16 mai 1898.

2. Arloing et Courmont. Le séro-diagnostic de la tuberculose. *Gazette des hôpitaux*, 1er décembre 1900.

3. Mongour et Bérard. *Société de biologie*, 24 juin et 10 décembre 1898; 15 juillet 1899. — Bérard. De la séro-réaction tuberculeuse. *Thèse* de Bordeaux, 1900.

4. Clément. Séro-diagnostic de la tuberculose. *Thèse* de Lyon, 1900.

culture (mélange à 1/20). On agite le tube afin de favoriser le mélange et on attend l'effet produit. Si le résultat est positif, on voit se produire après un temps variable, de une à cinq heures, le phénomène de l'agglutination. Les couches supérieures du mélange se clarifient, tandis qu'à la partie inférieure du tube s'accumulent des flocons qui donnent à cette couche un aspect trouble qui contraste avec la limpidité des couches supérieures. L'examen microscopique vient confirmer le résultat de l'agglutination et les bacilles de Koch apparaissent réunis en amas au lieu d'être isolés.

Le séro-diagnostic de la tuberculose rend de réels services dans le cas où le diagnostic clinique est douteux ou impossible; MM. Arloing et Courmont en ont cité de nombreux exemples. Il est des tuberculoses pulmonaires qui débutent à l'état presque latent et qui échappent pour un temps à nos moyens ordinaires d'investigation ; le diagnostic de la péritonite tuberculeuse à forme ascitique est souvent incertain; la tuberculose des os et des articulations est d'autant plus difficile à diagnostiquer qu'elle peut revêtir les formes multiples de l'arthrite aiguë, de l'arthrite sèche, de l'arthrite noueuse et déformante[1]; elle peut même simuler le rhumatisme articulaire aigu, alors qu'il s'agit en réalité d'un pseudo-rhumatisme tuberculeux[2]. En pareilles circonstances, le séro-diagnostic a souvent permis de démontrer la nature tuberculeuse des lésions et de redresser des erreurs de diagnostic.

M. Beck et Mlle Rabinowich ont publié sur l'agglutination du bacille de Koch un travail dont les conclusions sont un peu différentes des résultats qui ont été obtenus par MM. Arloing et Courmont. Mais, comme le fait observer M. Courmont[3], il est essentiel pour faire des recherches comparatives de se servir de cultures qui soient à point voulu ; de plus, il ne faut pas oublier que l'échelle d'agglu-

1. Poncet, Bérard et Destot. *Congrès français de chirurgie*, 1897.

2. Bérard et Maillard. Rhumatisme tuberculeux. *Gazette hebdomadaire*, 4 novembre 1900. — Poncet. *Académie de médecine*, séance du 23 juillet 1901.

3. Courmont. *XIXe Congrès allemand*. Berlin, 16 au 19 avril 1901.

tination n'est pas aussi étendue pour la tuberculose que pour la fièvre typhoïde.

Ce séro-diagnostic de la tuberculose est-il applicable au diagnostic des pleurésies tuberculeuses ? Ce côté de la question a été spécialement étudié par M. Courmont, qui a vu qu'on peut obtenir une séro-réaction positive en mélangeant à la culture du bacille de Koch, soit le sérum sanguin, soit le liquide pleural du pleurétique ; mélanges à 1 p. 20, 1 p. 10, 1 p. 5.

Le pouvoir agglutinant du sang n'est pas toujours égal à celui de la sérosité ; il peut être plus ou moins élevé et exister en l'absence de celui de la sérosité, et réciproquement. La séro-réaction positive est plus rare quand la pleurésie est associée à des lésions graves ; elle est plus fréquente au cas de pleurésie tuberculeuse bénigne, curable. Toutefois, dit M. Courmont, la séro-réaction pleurale peut être absente au début de la pleurésie et ne devenir positive qu'au bout d'un certain temps, en général vers la guérison[1]. Il a résumé dans le tableau suivant le résultat des séro-réactions positives et négatives avec la sérosité pleurale et avec le sérum sanguin.

Sur 31 cas ; avec la sérosité pleurale.	Séro-réactions positives 18 cas (81 p. 100).	1 cas à 1 p. 20. 6 cas à 1 p. 10. 16 cas à 1 p. 5.
	Séro-réaction négative à 1 p. 5 : 8 cas (26 p. 100).	
Sur 22 cas ; avec le sérum sanguin.	Séro-réactions positives 23 cas (74 p. 100).	3 cas à 1 p. 20. 9 cas à 1 p. 15,1 p. 10. 6 cas à 1 p. 5.
	Séro-réactions négatives : 4 cas (19 p. 100.)	

Ces considérations prouvent que le séro-diagnostic appliqué à la pleurésie *a frigore*, soupçonnée tuberculeuse, est un excellent moyen d'investigation ; vous l'avez vu réussir chez deux de nos pleurétiques, salle Saint-Christophe n° 3 et n° 9. Il est délicat à manier, et bien qu'il ait été plusieurs fois

1. Courmont. Séro-diagnostic des épanchements tuberculeux. *Presse médicale*, 11 juin 1898, et *Archives de médecine expérimentale*, novembre 1900.

en défaut chez nos pleurétiques, je crois que le séro-diagnostic de la tuberculose est appelé à rendre de grands services.

On a pensé que la diazoréaction d'Ehrlich pourrait donner quelques renseignements utiles relativement au diagnostic pathogénique des pleurésies tuberculeuses (Clément). La réaction positive a été constatée au cas de pleurésie tuberculeuse (Georgiewski). La question a été étudiée par mon interne, M. Lœper[1], et par M. Oppenheim. Mais la diazoréaction donne des résultats infidèles et ne peut encore être utilisée pour résoudre le problème qui nous occupe. Nous continuerons cette discussion à la prochaine séance.

1. Lœper et Oppenheim. La diazoréaction d'Ehrlich. *Gazette des hôpitaux*, 25 mai 1901.

DEUXIÈME LEÇON

COMMENT SAVOIR SI UNE PLEURÉSIE SÉRO-FIBRINEUSE FRANCHEMENT AIGUË EST OU N'EST PAS TUBERCULEUSE? CULTURES — SÉRO-DIAGNOSTIC — CYTO-DIAGNOSTIC

Messieurs,

Le travail d'analyse et de critique auquel je me suis livré dans la précédente leçon, vous prouve que plusieurs moyens peuvent nous conduire au diagnostic pathogénique des pleurésies tuberculeuses aiguës. Les inoculations de liquide pleural aux cobayes, la culture de ce liquide dans un milieu de sang gélosé glycériné, le séro-diagnostic fait avec la sérosité pleurale mélangée en proportions voulues à une culture liquide du bacille de Koch, tous ces moyens *bien maniés* ont une grande valeur, et rendent de réels services. Néanmoins, pour une raison ou pour une autre, ces divers procédés sont trop souvent en défaut, et ils n'arrivent pas toujours à résoudre le problème que nous avons posé : savoir si une pleurésie aiguë, *a frigore*, est ou n'est pas tuberculeuse.

A ce sujet, un nouveau moyen d'investigation vient de surgir : c'est le cyto-diagnostic, ou diagnostic basé sur la qualité des éléments cellulaires qu'on trouve dans le liquide des pleurésies, et dans les épanchements des séreuses en général. Quelques mots d'explication : à l'attaque des agents pathogènes, quels qu'ils soient, certains éléments cellulaires ré-

pondent par une réaction de lutte et de défense; mais ce ne sont pas toujours les mêmes cellules qui réagissent vis-à-vis des divers agents provocateurs; il y a, suivant le cas, une sorte de *sélection* cellulaire.

Ainsi les polynucléaires neutrophiles ou microphages de M. Metschnikoff englobent des microbes tels que les streptocoques ou les pneumocoques. Les gros mononucléaires ou macrophages ont une action plus puissante; ils absorbent et parviennent quelquefois à détruire le bacille de la tuberculose; ils digèrent couramment de gros éléments cellulaires tels que les hématies et les polynucléaires. Aussi était-il naturel de penser que tel ou tel élément cellulaire retrouvé dans le liquide pleural devait servir de témoin et refléter la nature de l'agent pathogène provocateur. De cette idée est né le cytodiagnostic [1].

C'est en 1900, que sous le nom de cyto-diagnostic, MM. Widal et Ravaut [2] firent paraître leur beau travail plein de déductions précises et d'aperçus nouveaux. Dès lors, la méthode ingénieuse et féconde qu'ils venaient de faire connaître fut partout à l'ordre du jour, et nous l'avons aussitôt mise à profit à la clinique de l'Hôtel-Dieu. Ce que je vais vous en dire ressort directement de leurs travaux et de leurs publications. En voici les traits principaux.

Étant donné un malade atteint de pleurésie, on veut connaître les éléments cellulaires qui sont contenus dans le liquide de cette pleurésie. Pour cela, on retire aseptiquement, au moyen d'une seringue stérilisée, quelques grammes

1. M. Lewkowicz dans un article paru dans la *Presse médicale*, du 17 août 1901 vient de rappeler les travaux de Korzczyriski et Wernicki et ceux de Winiarki. J'ai lu en entier ces travaux et je ne vois pas qu'ils puissent figurer dans l'histoire du cyto-diagnostic. En effet, ces auteurs disent que toutes les pleurésies purement séro-fibrineuses n'aboutissant pas à la purulence ou ne ressortissant pas du cancer sont caractérisées par la présence de lymphocytes. Si cette proposition était exacte, le cyto-diagnostic n'existerait pas. La méthode proposée par MM. Widal et Ravaut, est, au contraire basée sur ce fait que la formule varie suivant la nature d'une pleurésie séro-fibrineuse.

2. Widal et Ravaut. Applications cliniques de l'étude histologique des épanchements séro-fibrineux de la plèvre (pleurésies tuberculeuses). *Société de biologie*, séance du 30 juin 1900.

de liquide pleural, on verse ce liquide dans un tube à essai, on centrifuge, et un culot se forme au fond du tube. On décante, de façon à ne laisser dans le tube qu'un peu de liquide qui sert à former une émulsion trouble avec le culot cellulaire délayé. Une goutte de cette émulsion est étalée sur une lamelle de verre, au moyen d'un fil de platine, et on fait des préparations à la thionine, à l'éosine-hématéine et au triacide d'Erlich.

Quand on examine au microscope des préparations provenant de liquides pleuraux, on peut y voir des éléments cellulaires d'aspect varié : globules rouges, leucocytes polynucléaires, grandes cellules mononucléaires, lymphocytes, cellules endothéliales isolées ou fusionnées, placards endothéliaux. Mais ces éléments n'existent pas indifféremment dans toutes les pleurésies; une même pleurésie ne contient pas à la fois, et en quantité, des polynucléaires, des lymphocytes et des cellules endothéliales; abstraction faite des globules rouges qui, eux, existent en proportion plus ou moins grande dans la plupart des liquides pleuraux, tel liquide pleural ne contient presque que des lymphocytes : les polynucléaires et les cellules endothéliales sont absents ou en infime minorité; tel autre liquide pleural ne contient presque que des polynucléaires : les lymphocytes et les cellules endothéliales sont absents ou en infime minorité; enfin, tel autre liquide pleural ne contient presque que des cellules endothéliales et des placards endothéliaux : les lymphocytes et les polynucléaires sont absents ou en infime minorité.

Cette prépondérance parfois exclusive de tel ou tel élément cellulaire dans le liquide d'un épanchement pleural, constitue la formule cellulaire de ce liquide, et conduit au cyto-diagnostic. A ce point de vue, MM. Widal et Ravaut ont admis trois variétés de pleurésies, à chacune desquelles répond un cyto-diagnostic différent.

Une de ces variétés concerne les épanchements pleuraux des cardiaques, des brightiques, des cancéreux, ainsi que les épanchements dus à une irritation ou à une compression de voisinage. Ici, pas d'agents infectieux, par conséquent pas

de lutte cellulaire, mais seulement des actes en partie mécaniques de transsudation et de desquamation ; c'est une sorte d'œdème congestif. Pour me servir d'une ancienne expression, il s'agit ici moins d'un *exsudat* que d'un *transsudat;* c'est par transsudation que le liquide entraîne les cellules endothéliales de la séreuse dans le liquide pleural. Aussi ces épanchements pleuraux, dits mécaniques, ont-ils une formule cellulaire qui leur est spéciale; le liquide ne contient habituellement ni lymphocytes ni polynucléaires (du moins, à une première période), on n'y trouve presque exclusivement que les grandes cellules endothéliales qui proviennent de la desquamation de la séreuse.

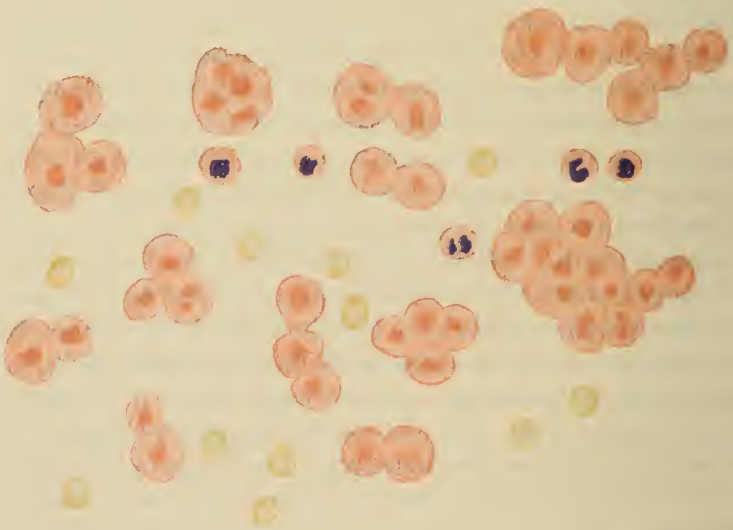

Sur la préparation que je vous montre ici (planche ci-dessus), vous voyez que ces cellules endothéliales sont très volumineuses par rapport au volume des globules rouges et des leucocytes. Elles sont isolées ou agglomérées, bilobées, trilobées, ou fusionnées en larges *placards endothéliaux* à bords polycycliques. Par coloration à l'éosine-hématéine, on voit que le noyau est beaucoup plus teinté que le protoplasma. Le contour des cellules est à peu près circulaire ; toutefois, en placards endothéliaux, le contour des

cellules disparaît dans les points où leur protoplasma se fusionne.

Ces placards endothéliaux, plus ou moins larges et nombreux, caractérisent les pleurésies dites mécaniques, MM. Vidal et Ravaut les ont constatés dans douze cas de pleurésie mécanique; l'autopsie de trois malades atteints de ces pleurésies et d'autre part les résultats négatifs des inoculations intra-péritonéales faites aux cobayes avec le liquide de sept autres pleurésies de même nature, prouvent qu'en pareil cas la tuberculose ne peut être mise en cause. Non seulement ces amas endothéliaux sont la caractéristique des pleurésies mécaniques, mais leur présence dans un liquide pleural permet d'exclure l'hypothèse de la tuberculose pleurale; on ne les trouve pas dans le liquide des pleurésies tuberculeuses, sans doute « parce que la néomembrane tuberculeuse pleurale s'oppose à la desquamation en lambeaux de l'endothélium de la séreuse ». Ces mêmes remarques ont été faites dans notre service : le liquide de nos pleurésies tuberculeuses, très riche en lymphocytes, ne contenait pas de placards endothéliaux.

Ces connaissances peuvent être fort utiles en clinique. En voici des exemples. Tout pleurétique qui a craché le sang, est naturellement soupçonné de tuberculose; or, l'hémoptysie n'est pas rare chez le cardiaque; survienne un épanchement pleural chez ce cardiaque, le cyto-diagnostic vous dira aussitôt que son liquide pleural, à placards endothéliaux, est un liquide d'épanchement mécanique et non pas un liquide de pleurésie tuberculeuse, ce qui est bien différent comme pronostic.

J'ai eu l'occasion tout récemment, à propos de deux malades de notre salle Saint-Christophe, de vous parler des hémoptysies des brightiques, le mal de Bright prédisposant aux hémorragies, et le brightique pouvant saigner des bronches comme il saigne du nez. Je vous ai dit que ces hémoptysies peuvent apparaître à une époque où la néphrite ne s'est pas encore démasquée par les grands accidents. Survienne un épanchement pleural chez pareil malade que vous savez avoir eu des hémoptysies, et l'idée de pleurésie

tuberculeuse est la première qui se présente à votre esprit. Vous pratiquez le cyto-diagnostic, vous constatez les placards endothéliaux dans le liquide pleural, et vous voilà renseignés; il s'agit d'épanchement mécanique et nullement de pleurésie tuberculeuse chez un brightique.

Je vous ai dit que les pleurésies mécaniques à placards endothéliaux ne contiennent habituellement pas de lymphocytes; c'est vrai pendant une première phase de la pleurésie; mais, plus tard, les lymphocytes peuvent affluer; néanmoins la présence des placards suffit pour préciser le diagnostic.

Dans une deuxième variété de pleurésie, le liquide pleural a une formule cellulaire toute différente. Il s'agit ici de pleurésies infectieuses aiguës ; les agents pathogènes, streptocoque, pneumocoque, bacille typhique, etc., après avoir provoqué des réactions cellulaires de lutte et de défense, peuvent ne plus exister dans le liquide, mais les témoins de cette lutte, cellules phagocytaires ou phagocytes, leucocytes polynucléaires, existent en abondance ; on y trouve également des grosses cellules mononucléaires, qui tantôt sont de

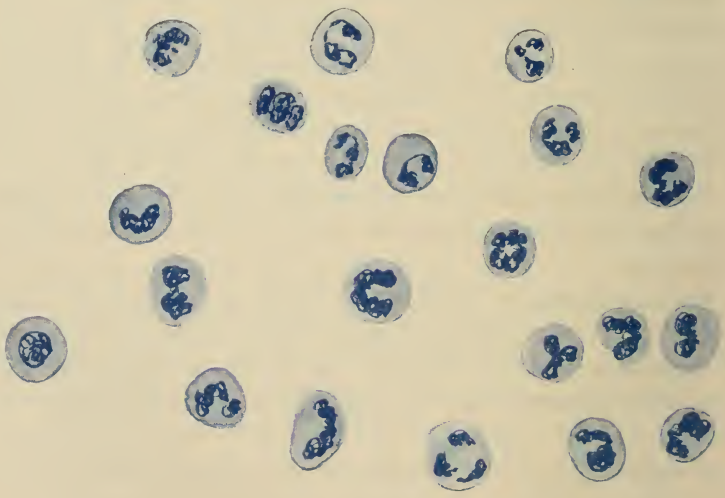

grands leucocytes et tantôt dérivent de la séreuse, comme en témoigne parfois la présence de quelques cellules endo-

théliales isolées ou restées absolument normales. En somme, les éléments polynucléaires et mononucléaires caractérisent les pleurésies infectieuses aiguës ; les lymphocytes, quand on en trouve, sont au second plan, et l'on n'observe que par exception quelques petits amas endothéliaux à deux ou trois noyaux.

La planche précédente représente la formule cellulaire de ces pleurésies. On y voit une quantité de leucocytes polynucléaires et une grosse cellule uninucléaire.

Relativement à ces pleurésies, MM. Widal et Ravaut donnent les renseignements suivants : « Trois fois sur sept pleurésies typhoïdiques l'abondance relative de grands leucocytes polynucléaires a caractérisé la formule de l'épanchement. Dans le cas d'une pleurésie séro-fibrineuse streptococcique, il n'y avait que des polynucléaires neutrophiles à noyau déformé. Le liquide de la pleurésie séro-fibrineuse pneumococcique est caractérisé par la présence de globules rouges et de quelques lymphocytes, mais surtout par « l'abondance des polynucléaires et par l'existence d'un nombre plus ou moins grand de grosses cellules mononucléées dont quelques-unes, véritables macrophages, englobent des polynucléaires dans leur protoplasma ». Ces gros éléments sont tantôt des grands leucocytes mononucléaires, tantôt des cellules endothéliales dérivant de la séreuse. On ne trouve qu'exceptionnellement quelques amas endothéliaux à deux ou trois éléments.

Chez un malade de notre service, salle Saint-Christophe, n° 19, atteint de pleurésie qui devint *fétide* quelques jours plus tard, il n'y avait dans l'épanchement que des leucocytes polynucléaires; les cultures aérobies et anaérobies du liquide ont décelé une flore microbienne des plus variées. Vous trouverez en détail l'histoire de ce malade dans mes leçons sur les pleurésies fétides, putrides et gangreneuses.

Arrivons à la troisième variété de pleurésies, la plus importante de toutes, celle qui répond le mieux à la pleurésie franchement aiguë, dite *a frigore*. En examinant au microscope les préparations faites avec le liquide de cette

pleurésie, on voit que sa formule cellulaire est caractérisée « par la présence presque exclusive de *lymphocytes* très confluents et mêlés à un nombre relativement considérable de globules rouges. Parfois, en même temps que les lymphocytes, qui, à première vue, semblent être les seuls éléments leucocytaires de la préparation, on aperçoit de loin en loin un élément uninucléé ». Les polynucléaires, quand on en constate, sont très peu abondants, ils sont peut-être le résultat d'une infection secondaire. Quant aux placards endothéliaux, ils doivent être bien rares, puisque sur dix-sept cas MM. Widal et Ravaut ne les ont jamais constatés.

La planche ci-dessous représente la formule cellulaire de cette pleurésie; elle représente les préparations faites avec le liquide pleural de nos sept pleurétiques des salles Saint-Christophe et Sainte-Jeanne : on n'y trouve que des lymphocytes en quantité, et des globules rouges; il n'y a ni polynucléaires ni placards endothéliaux. C'est la reproduction de la description donnée par MM. Widal et Ravaut.

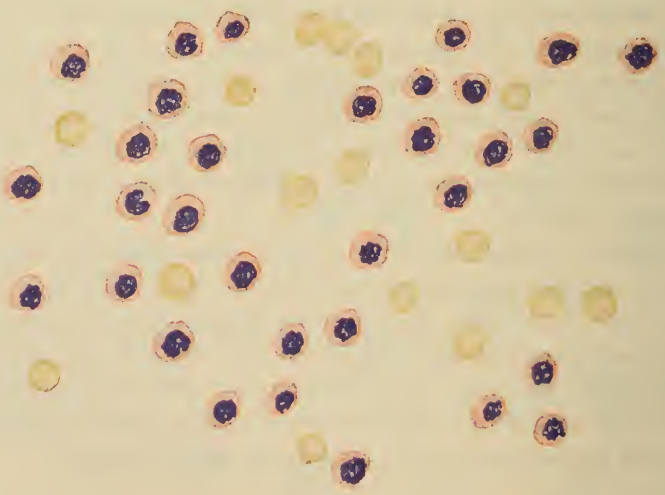

Eh bien, cette formule cellulaire, cette *lymphocytose pleurale* avec globules rouges, permet de dire que la pleurésie est tuberculeuse. L'examen histologique de la plèvre et les

inoculations dans le péritoine des cobayes avec le liquide de ces pleurésies à lymphocytes confirment leur nature tuberculeuse. L'observation suivante, qui m'a été donnée par M. Widal, en est un saisissant exemple :

Un jeune garçon de vingt et un ans est pris, le 19 avril dernier, en voyage, des signes d'une pleurésie *a frigore* : frissons répétés, point de côté à droite et toux sans expectoration. Le 27 avril, neuvième jour de la maladie, il entre à la Maison de santé, dans le service de Widal. Il présentait alors tous les signes d'une pleurésie droite classique : matité aux deux tiers inférieurs de la poitrine en arrière et à droite ; abolition des vibrations, disparition du murmure vésiculaire, souffle lointain à l'angle de l'omoplate, égophonie, pectoriloquie aphone, skodisme sous-claviculaire droit. Le foie est légèrement abaissé. Cœur normal ; pouls régulier, à 88.

Le 29 avril, on pratique la thoracentèse, et on retire deux litres de liquide citrin. Ce liquide présentait une formule lymphocytique typique qui était l'indice d'une pleuro-tuberculose. Le lendemain, l'état général est bon, mais la température est élevée et oscille entre 39 et 40 degrés. Le 2 mai, c'est-à-dire quatre jours après la ponction, à cinq heures du matin, le malade se dresse tout à coup sur son lit, étouffe, demande de l'air, pâlit, et meurt en quelques instants.

Résultats de l'autopsie : le poumon gauche est entouré d'adhérences celluleuses. Il est rouge et a l'aspect d'un infarctus gorgé de sang ; cet état paraît dépendre de l'oblitération des branches gauches de l'artère pulmonaire par un caillot cruorique. Pas de tubercules. Le poumon droit est un peu œdémateux ; on n'y trouve aucun tubercule.

La plèvre droite contient 1.500 grammes environ de liquide séro-fibrineux. Les deux feuillets sont accolés au sommet, à la région postérieure et au niveau du diaphragme. L'épanchement est donc collecté dans la région antéro-latérale de la grande cavité pleurale. La plèvre pariétale est épaissie et comme lardacée ; la plèvre viscérale a une épaisseur de 1 à 2 millimètres ; les deux feuillets sont tapissés par une mince membrane fibrineuse.

La plèvre viscérale se détache assez facilement au som-

met et à la région postérieure; mais la soudure est intime sur une grande partie de la région diaphragmatique. L'examen le plus minutieux des deux plèvres ne permet de découvrir à l'œil nu aucune granulation tuberculeuse.

Le cœur est gros et flasque. Un caillot cruorique s'étend du ventricule droit dans les branches gauches de l'artère pulmonaire; là est peut-être la cause de la mort subite. Les reins sont normaux.

De nombreuses coupes histologiques pratiquées en des points très variés de la plèvre viscérale et pariétale, ont permis de constater partout du tissu de tuberculose; on voit un nombre considérable de cellules géantes au milieu de la gangue fibreuse de la séreuse enflammée. La planche ci-dessous représente ces lésions. Sur cette coupe histologique de la plèvre épaissie, le tissu pleural est infiltré de nombreux éléments cellulaires. On voit au centre de la préparation une cellule géante contenant de nombreux noyaux disposés en couronne à la phériphérie de la cellule.

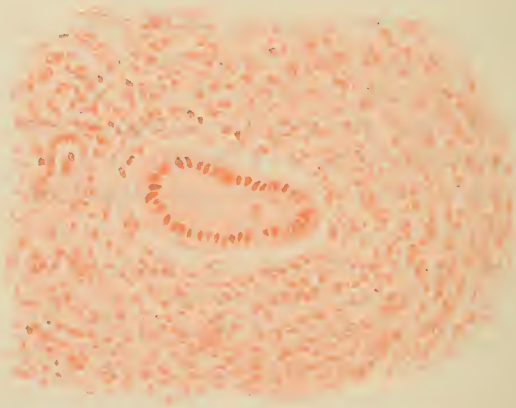

Toute la plèvre viscérale et pariétale n'est en somme qu'une vaste membrane tuberculeuse semée dans toute son étendue de cellules géantes, sans que le poumon ait participé à la tuberculose. Il s'agissait donc là d'une tuberculose locale de la séreuse, pleuro-tuberculose primitive. Le liquide

de cette pleurésie inoculé à des cobayes avait rendu ces animaux tuberculeux.

Cette intéressante observation résume toute la question. Voilà une pleurésie franchement aiguë qu'on eût considérée autrefois comme une pleurésie idiopathique, alors qu'elle était tuberculeuse (pleuro-tuberculose primitive). On pratique l'examen cytoscopique du liquide, on ne trouve que des lymphocytes en quantité ainsi que des globules rouges, et on fait en conséquence le diagnostic de pleurésie tuberculeuse. Plus tard, l'examen histologique de la plèvre et la tuberculose développée chez des cobayes inoculés avec le liquide pleural confirmaient les prévisions du cyto-diagnostic.

Du reste, le cyto-diagnostic a fait ses preuves; à peine né, il a été contrôlé de tous côtés et partout les résultats obtenus ont été concordants [1]. Dans notre service de l'Hôtel-Dieu, nous sommes arrivé aux mêmes conclusions.

Le cyto-diagnostic n'est pas seulement applicable aux épanchements pleuraux, la méthode a été généralisée aux épanchements des autres séreuses, péritoine [2], tunique vaginale, péricarde [3], liquide céphalo-rachidien [4], et dans bien des cas il a permis de reconnaître la nature tuberculeuse de la maladie.

De cette longue discussion, il ressort que nous sommes en possession de procédés multiples destinés à déceler la nature tuberculeuse d'une pleurésie aiguë : inoculation de la séro-

1. Dopter et Tanton. Étude cytologique des épanchements des diverses séreuses. *Société médicale des hôpitaux*, juillet 1901.

2. Tuffier et Milian. *Société de biologie*, séance du 27 avril 1901.

3. Rendu. Péricardite tuberculeuse à grand épanchement. *Société médicale des hôpitaux*, 22 mars 1901. Cyto-diagnostic : hématies en grand nombre, lymphocytes en immense quantité, un petit nombre de polynucléaires, à peine quelques rares cellules endothéliales.

4. Souques et Quiserne. Cyto-diagnostic du liquide céphalo-rachidien dans un cas de méningite tuberculeuse à forme hémiplégique. *Société médicale des hôpitaux*, 21 juin 1901 (lymphocytes, 69,4 ; polynucléaires 19,3 : gros éléments, 11,3). — Widal, Sicard et Ravaut. Cytodiagnostic de la méningite tuberculeuse. *Société de biologie*, 13 octobre 1900. — Faisans. Cyto-diagnostic dans la méningite (Deux observations). *Société médicale des hôpitaux*, 28 juin 1901.

sité pleurale aux cobayes, injections de tuberculine au malade, culture du liquide dans le sang gélosé glycériné, sérodiagnostic, cyto-diagnostic, sont autant de procédés qui ont été successivement utilisés et préconisés. Je vous ai dit, chemin faisant, quelle était leur valeur; mais de tous ces procédés, celui qui a ma préférence c'est le cyto-diagnostic, parce qu'il est simple, facile, expéditif et absolument inoffensif. L'avenir dira s'il peut, lui aussi, être pris en défaut.

En somme, chez tout individu atteint de pleurésie, vous devez pratiquer ou faire pratiquer le cyto-diagnostic. Si vous ne pouvez pas le faire vous-même, envoyez le liquide à un laboratoire. Pour cela, vous versez dans un petit tube à essai quelques centimètres cubes du liquide pleural que vous venez de retirer. « Pendant le trajet, il se forme en général une coagulation emprisonnant tous les éléments figurés contenus dans le liquide. Au moment de procéder à l'examen histologique, il suffit de secouer le tout avec des perles de verre, en renversant et redressant alternativement le tube. Quand le liquide s'est troublé au maximum, on le décante, en évitant de prendre la fibrine rétractée, et on le met à centrifuger jusqu'à ce qu'un petit culot se soit formé au fond du tube. » On termine ensuite la préparation ainsi que je vous l'ai indiqué plus haut.

Tout liquide de pleurésie aiguë (le malade fût-il vigoureux et indemne de toute tare) dans lequel vous constatez une abondance de lymphocytes avec globules rouges, et absence de placards endothéliaux, est un liquide de pleurésie tuberculeuse. L'examen cytoscopique du liquide pleural est au moins aussi nécessaire que l'analyse bactériologique des crachats au cas de tuberculose pulmonaire douteuse. Dans toutes les pleurésies le cyto-diagnostic s'impose. Toute observation de pleurésie dans laquelle le cyto-diagnostic fait défaut, sera à l'avenir une observation incomplète. On le sait dans mon service, et on n'y manque jamais.

Pour si certain que vous soyez de votre diagnostic clinique, cela ne suffit pas; vous pouvez avoir des surprises. Telle pleurésie que vous considérez comme tuberculeuse parce

qu'elle est survenue dans le cours d'une tuberculose pulmonaire avérée, peut n'être pas tuberculeuse ; telle autre pleurésie, que vous supposez grippale parce qu'elle s'est déclarée dans le cours ou dans la convalescence de la grippe, est peut-être une pleurésie tuberculeuse qui s'est développée à la faveur de l'infection grippale ; on en a cité des exemples[1]. Certaines pleurésies séro-fibrineuses d'origine traumatique, qu'on serait tenté de rapporter au seul traumatisme, sont en réalité des pleurésies tuberculeuses, le traumatisme ayant favorisé l'apparition d'une bacillose jusqu'alors latente[2].

Veuillez remarquer que dans cette étude je n'ai visé que la pleurésie tuberculeuse aiguë ; c'est surtout à cette pleurésie que s'adresse la formule cellulaire précédemment décrite. Elle peut s'appliquer néanmoins à des pleurésies tuberculeuses datant de plusieurs mois, si j'en juge par le cas d'un de nos malades de la salle Saint-Christophe, n° 3. Cet homme traîne une pleurésie constatée par plusieurs médecins il y a déjà longtemps. La ponction aspiratrice a donné issue à un litre de liquide citrin, le cyto-diagnostic (lymphocytes et globules rouges) a décelé la nature tuberculeuse de cette pleurésie et le séro-diagnostic est arrivé au même résultat.

Toutefois la formule peut être tout autre s'il s'agit de vieille pleurésie tuberculeuse, et surtout d'hydropneumothorax tuberculeux, ou de pleurésie développée au contact de grosses lésions tuberculeuses du poumon. En pareille circonstance, ce n'est pas la lymphocytose qui domine, ce sont « des polynucléaires vieillis, déformés, à noyau très divisé, ainsi que des éléments à protoplasma vésiculeux et quelquefois même des masses amorphes qui semblent dériver de l'endothélium ». Pour cette catégorie de pleurésies, c'est surtout à la clinique de faire le diagnostic. En cas de doute, on pourrait recourir aux cultures, aux inoculations, au séro-diagnostic, mais il est à remarquer que le séro-diagnostic et les inoculations aux cobayes donnent des résultats moins

1. Dopter et Tanton. *Loco citato.*

2. Chauffard. *Semaine médicale*, 1896, p. 81. — Barjon et Lesieur. *Lyon médical*, 5 mai 1901.

probants quand les lésions tuberculeuses sont anciennes que lorsqu'elles sont récentes.

Revenons à l'origine de notre discussion. La question posée au début de cette étude était la suivante : Pouvons-nous savoir si une pleurésie séro-fibrineuse franchement aiguë est ou n'est pas tuberculeuse? Eh bien oui, nous pouvons le savoir, et c'est, je crois, le cyto-diagnostic qui nous fournit les renseignements les plus certains, parce qu'il n'est pas sujet aux lacunes des autres procédés. Rien n'empêche, bien entendu, de contrôler le cyto-diagnostic par les autres moyens que vous avez à votre disposition : culture du liquide, séro-diagnostic et inoculation aux cobayes.

Il nous sera possible désormais de dresser avec précision le bilan de l'ancienne pleurésie essentielle, *a frigore*. Nous verrons d'abord que la plupart des pleurésies qui répondent à la description de la pleurésie dite franche, *a frigore*, sont en réalité des pleurésies tuberculeuses ; le cyto-diagnostic les stigmatise, la lymphocytose pleurale démasque leur origine.

Nous verrons ensuite (ce que nous savions déjà) qu'il est des agents infectieux capables de créer des pleurésies franchement aiguës qui n'ont rien à voir avec la tuberculose. Tel individu fait une pleurésie séro-fibrineuse avec épanchement comme il ferait une pneumonie : c'est le pneumocoque qui en est l'agent provocateur; tel autre fait également une pleurésie aiguë avec épanchement : c'est le streptocoque qui en est l'agent pathogène ; chez un troisième qui fait lui aussi une pleurésie aiguë avec épanchement, on découvre une infection pleurale, fétide ou putride, par aérobies ou anaérobies ; etc. Ce groupe de pleurésies aiguës, que je pourrais élargir encore, n'a rien à voir avec la tuberculose ; la bactériologie avait classé ces pleurésies d'après leurs agents pathogènes ; le cyto-diagnostic les englobe dans la même formule cellulaire : ce sont des pleurésies à cellules polynucléaires et mononucléaires.

Mesurez l'étendue du chemin parcouru et voyez les progrès accomplis en quelques années; la pathogénie des pleurésies, autrefois si obscure, est maintenant bien connue,

leur diagnostic pathogénique est si nettement élucidé qu'on se demande quelle place pourrait occuper en médecine humaine l'ancienne pleurésie essentielle, *a frigore*, celle qui ne reconnaîtrait d'autre agent provocateur que le froid. Cette pleurésie, traquée de tous côtés, doit-elle disparaître à tout jamais du cadre nosologique, après y avoir occupé une situation dominante? Faut-il la rayer définitivement ou lui réserver encore une place modeste? l'avenir nous le dira.

Abordons maintenant un autre côté de la question. La pleurésie aiguë, dite *a frigore*, « qui n'a pas fait sa preuve » étant une pleurésie tuberculeuse, comment expliquer qu'elle guérisse assez souvent sans laisser aucune trace de son passage? C'est même cette curabilité qui avait été le principal argument qu'on invoquait contre la tuberculose. A cela nous répondrons que, si ces pleurésies guérissent, cela ne veut pas dire qu'elles ne soient pas tuberculeuses. Les pleurésies tuberculeuses sont parfois des tuberculoses locales de la plèvre (pleuro-tuberculose primitive), comme dans l'observation que je viens de vous citer; la plèvre seule est atteinte, le poumon est indemne, le reste de l'organisme est sain; la séreuse étant bien armée pour la défense, il n'est donc pas surprenant que la pleurésie guérisse sans que l'infection se porte ailleurs.

Du reste cette curabilité n'est pas seulement spéciale à la tuberculose de la plèvre; d'autres séreuses ont le même privilège. La tuberculose des synoviales articulaires, depuis la simple arthrite jusqu'au pseudo-rhumatisme tuberculeux, guérit assez souvent. La tuberculose du péricarde est dans le même cas, M. Rendu[1] vient d'en publier une observation. On ne compte plus les cas de guérison de tuberculose péritonéale, surtout la forme ascitique. Les ascites, autrefois cataloguées sous la rubrique d'ascite essentielle ou *a frigore*, sont certainement des péritonites tuberculeuses atténuées facilement curables; les unes guérissent médicalement

1. Rendu. *Société médicale des hôpitaux*, 22 mars 1901.

sans le secours de l'intervention chirurgicale, les autres guérissent après simple ponction avec ou sans injections consécutives ; il en est qui guérissent après laparotomie. La guérison d'une de ces ascites fit grand bruit autrefois : le 20 mars 1840, à une époque où nul n'osait toucher au péritoine, mon oncle Paul Dieulafoy [1], professeur de clinique chirurgicale à Toulouse, eut la hardiesse, le premier, de faire une injection de teinture d'iode dans la cavité péritonéale vidée de son liquide; cette opération fut suivie de succès, et depuis cette époque les faits se sont multipliés.

Cette curabilité s'observe encore dans la tuberculose simultanée de la plèvre et du péritoine, tuberculose pleuro-péritonéale bien étudiée par M. Fernet [2]. Je voyais l'an dernier, avec M. Labadie-Lagrave, une jeune femme atteinte de cette forme de tuberculose pleuro-péritonéale; l'épanchement péritonéal était très abondant, et l'épanchement pleural avait envahi la moitié de la cavité de la plèvre; l'amaigrissement était rapide, l'état général périclitait, seul l'appétit était conservé. Entre autres médications nous avons fait usage d'injections hypodermiques de cacodylate de soude. Au bout de six semaines, les symptômes se sont peu à peu amendés, le liquide péritonéal et le liquide pleural ont progressivement disparu, la malade a complètement guéri, et la guérison ne s'est pas démentie.

La pleurésie tuberculeuse est donc parfaitement curable, on peut même dire qu'elle est parfois d'une réelle bénignité. M. Péron, qui a étudié cette question au point de vue anatomique et expérimental, arrive aux mêmes conclusions : « Dans la pleurésie séro-fibrineuse tuberculeuse, qui revêt l'allure clinique de la tuberculose dite franche aiguë, l'infection bacillaire est à son minimum ; l'ensemble des réactions organiques est considérable [3]. »

1. Paul Dieulafoy. Ascite traitée par l'injection iodée. *Académie de médecine*, 27 janvier 1846. — *Bulletin de l'Académie*, t. II, p. 423.

2. Fernet. Tuberculose pleuro-péritonéale subaiguë. *Société médicale des hôpitaux*, 8 février 1884.

3. Péron. *Thèse* de Paris, 1895.

La curabilité de la pleurésie tuberculeuse me suggère quelques réflexions dont je vais vous faire part.

Depuis l'époque lointaine où j'ai fait connaître *l'aspirateur*[1] et la méthode *aspiratrice*, j'ai pratiqué ou fait pratiquer dans mes différents services hospitaliers un nombre considérable de thoracentèses par aspiration, et pendant plusieurs années mes internes ont publié le bilan détaillé de nos pleurésies ponctionnées[2]. Grâce à ces documents, il m'est permis d'affirmer que tout épanchement tuberculeux de la plèvre, que la pleurésie soit primitive ou secondaire, est susceptible de guérir par aspiration. Je vais même plus loin, et je dis qu'avec des ponctions aspiratrices bien faites, la guérison est presque la règle, surtout dans la pleurésie tuberculeuse d'apparence primitive.

Mais quand nous parlons de guérison de la pleurésie tuberculeuse, ce n'est pas en réalité à la plèvre que s'arrête notre pensée : la pleurésie une fois guérie, qu'adviendra-t-il plus tard des poumons? le malade est-il destiné à devenir plus tard un tuberculeux? Tout est là; voilà le nœud de la question. A cela, il est assez difficile de répondre; on a dit avec juste raison que la guérison définitive, sans reliquats, est surtout l'apanage des pleuro-tuberculoses primitives, à localisation purement pleurale, le poumon étant indemne. C'est vrai; mais comment affirmer que le poumon est absolument indemne chez un individu atteint de pleuro-tuberculose d'apparence primitive? Ne savons-nous pas, Potain nous l'a appris, que la pleurésie aiguë est souvent accompagnée d'une poussée fluxionnaire du poumon? Quelle est la nature de cette pleuro-congestion? Un tout petit foyer de tuberculose peut exister au poumon à l'état latent, sans se démasquer par le moindre symptôme, et ce foyer ignoré peut devenir à un moment donné l'origine d'une explosion

1. *Académie de médecine*, séance du 2 novembre 1869. Dieulafoy. *Traité de l'aspiration des liquides morbides*. Paris, 1873.

2. Pleurésies avec épanchement observées dans le service de M. Dieulafoy à l'hôpital Saint-Antoine. *Archives générales de médecine*. — Binet, avril 1884. — Barbe, mai 1885. — Ribail, août 1886. — Legrand, septembre 1887. — Jeanton, novembre 1888.

tuberculeuse. C'est ainsi qu'une granulie pulmonaire rapidement mortelle peut revêtir les apparences d'une maladie primitive, alors qu'elle est consécutive (l'autopsie le démontre) à un petit foyer tuberculeux qui avait évolué jusque-là sournoisement.

Même réflexion pour la pleurésie tuberculeuse. Un individu est pris en bonne santé d'une pleurésie franchement aiguë : le cyto-diagnostic (lymphocytose pleurale) a démontré que cette pleurésie est tuberculeuse; tout plaide en faveur d'une pleuro-tuberculose primitive et locale; l'examen le plus minutieux, y compris le schéma de M. Grancher, ne décèle pas de lésions pulmonaires. Et cependant cette pleuro-tuberculose, en apparence primitive, peut fort bien être consécutive à un tout petit foyer pulmonaire qui a ensemencé la plèvre, et qui avait évolué jusque-là insidieusement. Vous en avez la preuve dans les observations que je vous ai citées plus haut. Le malade de M. Landouzy est pris en pleine santé d'une pleurésie tuberculeuse aiguë d'apparence primitive, il meurt subitement, et à l'autopsie on trouve un petit foyer pulmonaire, cause de tout le mal. Mes deux malades, qui sont morts subitement, avaient été pris, l'un et l'autre, étant bien portants, d'une pleurésie tuberculeuse aiguë d'apparence primitive, et à l'autopsie nous trouvions un tout petit foyer pulmonaire, origine de l'infection tuberculeuse pleurale.

Tout ceci prouve que la pleuro-tuberculose réellement primitive, celle qui n'est associée à aucune lésion préexistante du poumon, et la pleuro-tuberculose qui a été ensemencée par un tout petit foyer pulmonaire jusqu'alors latent, peuvent revêtir l'une et l'autre les allures de la pleurésie franche dite *a frigore*. Dans bien des cas il ne sera pas possible de les distinguer; cliniquement, elles peuvent n'offrir aucune différence, et le cyto-diagnostic les confond dans une même formule cellulaire, ainsi que nous l'avons constaté chez le pleurétique du n° 21 de notre salle Saint-Christophe; ce sont des pleurésies à lymphocytes et globules rouges.

Toutefois, ces deux variétés de pleurésies tuberculeuses

ne sont pas comparables comme pronostic; l'une est moins grave que l'autre. Avec une pleurésie tuberculeuse primitive, on peut avoir la bonne chance que la lésion pleurale guérisse sans se généraliser au poumon ou ailleurs. Mais si le poumon était déjà adultéré, pour si minime que soit la lésion, les chances sont moindres pour l'avenir, car il s'agit alors de guérir une double tuberculose, celle de la plèvre et celle du poumon. Le pronostic des pleurésies tuberculeuses aiguës à longue échéance est, on le voit, assez incertain.

Bien que la pleuro-tuberculose aiguë soit peu redoutable pendant sa phase initiale, ne vous fiez pas outre mesure à sa bénignité relative. A ce sujet, je ne crois pas inutile de vous présenter quelques considérations thérapeutiques.

La pleuro-tuberculose aiguë est généralement une pleurésie à grand épanchement. Peut-être cet épanchement est-il un mode de défense; peut-être le poumon refoulé et tassé par l'épanchement a-t-il moins de tendance à se laisser envahir par la tuberculose pleurale. Je n'oserais l'affirmer. Si cette hypothèse était réelle, il y aurait avantage à ne pas pratiquer trop hâtivement la thoracentèse. Mais, d'autre part, on sait combien il est redoutable de laisser s'accumuler dans la plèvre une trop grande quantité de liquide; la mort subite peut en être la conséquence, quelle que soit la théorie invoquée pour expliquer cette mort subite.

Dans une communication à l'Académie de médecine[1] sur le traitement de la pleurésie, j'ai insisté sur la fréquence de ce terrible accident; il m'a été facile d'en réunir une quarantaine d'observations, et ces catastrophes, nous ne les connaissons pas toutes, il s'en faut, car la plupart ne sont pas publiées; que serait-ce si on pouvait en dresser la liste complète! En analysant ces observations on dirait qu'elles sont la plupart calquées les unes sur les autres; on y voit à chaque instant que le malade qui a succombé subitement était atteint d'un épanchement qui ne déterminait qu'une dyspnée *insignifiante*, si insignifiante que, dans bien des cas,

1. *Académie de médecine*. Séance du 12 avril 1892.

la thoracentèse était rejetée, ou imprudemment renvoyée au lendemain.

Au risque de me répéter, et de revenir une fois de plus sur une question dont l'importance est dominante, n'oubliez pas que la dyspnée est un signe infidèle et un guide trompeur quand il s'agit de déterminer l'urgence de la thoracentèse; c'est la quantité du liquide épanché qui seule doit nous guider. On ne meurt pas subitement avec un épanchement inférieur à 1.500 grammes (ou du moins c'est la très grande exception), tandis qu'on peut mourir subitement avec un épanchement plus considérable. Il faut donc savoir évaluer assez approximativement la quantité du liquide épanché, ce qui est assez facile[1] grâce aux renseignements fournis par la percussion, par l'auscultation et par le déplacement des organes, le cœur notamment dans la pleurésie gauche. L'épreuve radiographique est loin de nous donner des renseignements aussi précis. Une fois renseigné, on agit en conséquence et on pratique d'urgence la thoracentèse, en ayant soin de ne jamais retirer plus d'un litre en une séance, ce qui met à l'abri de tout accident ou de tout incident.

Autre question qui a également son importance. Sachez qu'au cas de pleurésie tuberculeuse aiguë, le liquide pleural peut se reformer rapidement et abondamment, alors qu'il semblait avoir été épuisé par la thoracentèse. J'ai constaté que cette reproduction rapide et tenace du liquide est beaucoup moindre dans les pleurésies infectieuses aiguës qui ne sont pas tuberculeuses. Il m'est arrivé plusieurs fois, chez des malades atteints de pleurésie tuberculeuse aiguë, de retirer en deux ou trois ponctions deux et trois litres de liquide séro-fibrineux; l'épanchement était momentanément tari, les signes de l'épanchement étaient remplacés par des frottements, le malade se considérait comme guéri, et voilà qu'insidieusement, sans fièvre, sans dyspnée, sans douleur, le liquide pleural se reformait au point d'atteindre en quelques jours un litre et demi, deux litres et au delà.

1. J'ai traité cette question en détail dans mon *Manuel de pathologie*, 13e édition, volume I, p. 478.

Voyez quelles peuvent en être les conséquences : vous avez pratiqué la ponction en temps voulu, vous avez mis votre malade à l'abri de tout danger, il est même en si bon état que vous jugez inutile de l'examiner tous les jours, vous espacez les auscultations ; trompeuse sécurité, car le liquide pleural a pu se reformer, le malade meurt subitement, et à l'autopsie vous trouvez un grand épanchement cause de la mort. En voulez-vous des exemples? Un des malades de mon service, dont l'observation a été rapportée par mon interne, M. Legrand, avait été ponctionné trois fois ; il se trouvait fort amélioré, il mangeait de bon appétit, il était sans fièvre, sans dyspnée, bien que le liquide continuât à se reformer ; on ne juge plus utile de l'examiner tous les jours et cet homme meurt subitement ; à l'autopsie nous trouvons un grand épanchement. Le malade de M. Widal avait été ponctionné, on avait retiré près de deux litres de liquide, une amélioration notable en avait été la conséquence, mais l'épanchement, qui semblait tari, se reforme rapidement, et trois jours plus tard ce garçon meurt subitement. A l'autopsie on trouve un grand épanchement et les lésions tuberculeuses signalées plus haut.

Méfiez-vous donc de la pleurésie tuberculeuse aiguë ; c'est une maladie à surprises, sa marche est insidieuse, et l'irrégularité de ses allures ne constitue pas le côté le moins intéressant de son histoire. Habituez-vous à évaluer la quantité du liquide épanché, et pratiquez la thoracentèse si elle vous paraît urgente. Continuez à surveiller votre malade, même si la phase aiguë vous paraît terminée, examinez-le tous les jours, et n'oubliez pas que l'épanchement que vous avez évacué peut se reformer rapidement, et préparer une mort subite, si vous n'avez paré le coup.

Je viens de vous faire mes recommandations pour la phase active de la pleurésie tuberculeuse aiguë. Là ne s'arrête pas le traitement. Votre pleurétique est entré en convalescence, mais sous les apparences de la santé qui revient, se cache la lésion tuberculeuse de la plèvre. Quel avenir est réservé à cette pleurésie tuberculeuse ? est-elle destinée à guérir sans laisser de reliquat, ou bien n'est-elle que la

première étape d'une infection tuberculeuse qui, à échéance plus ou moins éloignée, se portera au poumon ou ailleurs ? Au moment où la pleuro-tuberculose a éclaté, le poumon était-il indemne ou ne recélait-il pas un foyer latent? Nous n'en savons rien; mais en tout cas nous savons que le malade est entaché de tuberculose et nous devons le placer dans les meilleures conditions thérapeutiques et hygiéniques. Voici comment :

Tout individu convalescent d'une pleurésie aiguë tuberculeuse doit se soigner longtemps, alors même qu'il se considérerait comme guéri après la phase active de sa pleurésie. L'infection tuberculeuse le guette. C'est surtout à l'hygiène que vous devez vous adresser. Votre malade doit éviter toute cause de surmenage et de déperdition des forces. L'alimentation sera substantielle et variée ; on choisira les aliments et les boissons qui excitent l'appétit. En fait de résidence, on donnera la préférence à un climat d'altitude, et on s'habituera à la vie au grand air. Tous les exercices sont permis, à la condition qu'ils n'aboutissent jamais à la fatigue.

En fait de médicaments toniques et reconstituants, vous prescrirez l'huile de foie de morue à dose croissante, 40 à 200 grammes par jour, si elle est facilement tolérée; bien des malades avalent sans sourciller un grand verre d'huile de foie de morue avant les repas. Pour la rendre moins désagréable on la fait rafraîchir en plongeant le verre dans la glace. Vous avez vu plusieurs fois dans notre service des guérisons étonnantes de scrofulo-tuberculose par cette médication puissante.

Aux personnes qui ne supportent pas bien l'huile de foie de morue conseillez les aliments gras; la crème de lait et les tartines de beurre. Certains hors-d'œuvres, huîtres, caviar, sardines à l'huile, thon mariné, poissons et viandes fumées, doivent faire partie de l'alimentation. Vous pourrez recourir à la viande crue et au suc musculaire qui ont été utilisés efficacement dans le traitement de la tuberculose (Richet et Héricourt, Josias et Roux). Les bons effets de ce régime « ne résident pas dans un phénomène de suralimentation

pur et simple mais ils reposent sur une qualité particulière antituberculeuse de l'aliment »[1].

Donnez avant les repas, dans un petit verre d'eau ou de vin, 30 gouttes d'une préparation composée en parties égales de teintures de kola, de coca et de quinquina. Pratiquez des injections de cacodylate de soude à la dose de 5 centigrammes, quinze jours de suite, tous les mois, pendant plusieurs mois; l'efficacité de cette médication n'est plus à démontrer, elle a fait ses preuves. Que votre malade se surveille de près et qu'il évite les causes de refroidissement. Il faut des années avant qu'on puisse le considérer à l'abri de toute atteinte de tuberculose.

1. Cornil et Chantemesse. *Congrès britannique de la tuberculose*, 22 juillet 1901.

TROISIÈME LEÇON

PLEURÉSIES FÉTIDES, PUTRIDES, GANGRENEUSES
PLEURÉSIES OZÉNEUSES

(ÉTUDE MÉDICO-CHIRURGICALE)

Messieurs,

Nous allons consacrer deux leçons aux pleurésies *qui sentent mauvais*, pleurésies dont le liquide est puant, nauséabond. Je vous propose de les réunir sous la dénomination générale de *pleurésies ozéneuses* (de ὀζειν, sentir mauvais). Un des symptômes dominants de ces pleurésies, celui qui attire tout d'abord l'attention, c'est la puanteur du liquide pleural, que ce liquide soit évacué par ponction, par incision, ou qu'il soit rejeté par vomique. Quelques gouttes retirées par ponction exploratrice suffisent souvent à répandre une odeur infecte.

Cette étude a été entreprise à différentes époques : par M. Leriche qui, en 1878, dans sa thèse sur les pleurésies gangreneuses et fétides, a rapporté les deux premiers cas de pleurésies nauséabondes sans gangrène; par M. Bouveret dans son « Traité de l'empyème »; par M. Sépet[1] dans un article publié en 1896; par M. Giraudeau, au sujet d'une gangrène de la main au cours d'une pleurésie putride. Des com-

1. Sépet. Pleurésies fétides. *Marseille médical*, décembre 1896.

munications ont été faites sur le même sujet, ces dernières années, à la Société médicale des hôpitaux de Paris, et nous en avons observé ici, à la clinique de l'Hôtel-Dieu, des cas aussi nombreux que variés. Aussi sommes-nous bien outillés pour mettre au point cette grande question des *pleurésies ozéneuses* que je vais diviser en trois groupes : 1° pleurésie fétide; 2° pleurésie putride; 3° pleurésie gangreneuse, classification que j'ai proposée dans un précédent travail [1].

Cette classification n'est pas inutile; elle assigne à chacune de ces pleurésies la place qu'elle doit occuper dans le cadre nosologique; elle évite des confusions de langage, la pleurésie fétide étant bien différente de la pleurésie putride, laquelle ne doit pas être confondue avec la pleurésie gangreneuse. N'oubliez pas, je vous prie, ces distinctions; il y a là une question de pronostic qui, vous le verrez, n'est pas à dédaigner. Prenez l'habitude d'être précis dans les termes que vous employez, comme vous devez être précis dans vos diagnostics. Ceci dit, abordons notre sujet.

Des trois variétés de pleurésies ozéneuses, la moins redoutable est la *pleurésie fétide*; c'est par elle que nous allons commencer cette étude. Il faut réserver la dénomination de fétide à la pleurésie dont le liquide est puant, sans que cette puanteur soit due à un processus de putréfaction ou de gangrène. La qualification de fétide suffit à faire comprendre que la pleurésie n'est ni putride ni gangreneuse. Elle n'est pas putride, car elle ne présente aucun signe de putréfaction, elle ne dégage pas de gaz dans la cavité pleurale, aussi le malade n'a-t-il pas de pneumothorax; l'inoculation du liquide pleural à un animal ne produit pas de phlegmon gazeux, et quelques gouttes de liquide mises en culture anaérobie ne déterminent ni fermentation ni bulles de gaz dans le tube à expériences. Cette pleurésie n'est pas gangreneuse, car, à l'opération, on ne trouve ni lambeaux sphacélés dans le liquide, ni trace de gangrène de la plèvre ou du poumon.

Ceci prouve que la puanteur d'un liquide pleural n'est

1. Dieulafoy. *La Semaine médicale*, 31 octobre 1900.

pas, il s'en faut, un indice de putréfaction ou de gangrène, de même que la puanteur de l'haleine et de l'expectoration n'est pas toujours l'indice d'une gangrène du poumon. Cette importante distinction n'avait pas échappé à nos illustres devanciers, Laënnec la signale et mon maître Trousseau y insiste longuement dans ses leçons cliniques.

Les pleurésies purement fétides, sans putréfaction et sans gangrène, sont fréquentes, il m'est facile de vous en citer quelques cas. Le malade qui a fait le principal objet de mes leçons sur la pleurésie interlobaire[1] avait une pleurésie fétide qui n'était ni putride ni gangreneuse; l'expectoration était fétide, l'haleine était fétide, le liquide purulent retiré par l'opération de l'empyème était fétide, mais, si grande que fût la fétidité, il n'y avait ni putréfaction ni dégagement de gaz, et l'opération démontra l'absence de lésions gangreneuses. J'ai également rapporté l'histoire d'une fillette atteinte de pleurésie interlobaire gauche que je voyais avec MM. Potain, J. Simon et Carron de la Carrière. Cette enfant fut prise de vomique; ses crachats et son haleine étaient fétides; l'opération de l'empyème avec résection costale faite par M. Tuffier donna issue à un pus extrêmement fétide; mais, malgré la puanteur du liquide, cette pleurésie n'était ni putride, ni gangreneuse; elle ne donna lieu à aucun dégagement de gaz, et à l'opération on ne trouva nul lambeau sphacélé. Dans les deux cas de pleurésie purulente médiastine que j'ai observés et rapportés dans une leçon sur la pleurésie médiastine[2], la vomique était fétide et les malades ont guéri sans avoir présenté aucun signe de putréfaction ou de grangrène.

Il est à noter que les pleurésies enkystées sont plus souvent fétides que putrides ou gangreneuses, tandis que la putridité et la gangrène sont surtout l'apanage des pleurésies de la grande cavité pleurale. Néanmoins, on peut observer des pleurésies de la grande cavité pleurale qui ne

1. *Clinique médicale de l'Hôtel-Dieu*, 1899, t. III, p. 26 et 46. Deuxième et troisième leçons.

2. *Clinique médicale de l'Hôtel-Dieu*, 1899, t. III. Première leçon.

sont que fétides, et l'observation suivante en est un bel exemple. C'est, je crois même, le seul cas de pleurésie fétide qui ait été étudié de près, avec cyto-diagnostic, cultures et expérimentation à l'appui ; on a publié bon nombre d'observations de pleurésies putrides, mais l'étude de la pleurésie fétide a jusqu'ici été négligée. Veuillez donc écouter avec attention le fait que voici :

Un homme âgé de vingt-sept ans, plombier de son état, entre, le 10 juillet, salle Saint-Christophe, n° 19, pour une douleur dans le côté droit avec toux opiniâtre, et expectoration *fétide*. Le début de sa maladie remonte à six semaines. Se trouvant à la campagne, il eut, dit-il, chaud et froid, et fut pris de frissons, de fièvre et de vive douleur thoracique droite. Bientôt survinrent des saccades de toux avec expectoration jaunâtre, abondante et jusque-là sans odeur; la douleur s'étendit à tout le côté droit avec un maximum en arrière, sous l'omoplate, et l'expectoration devint fétide. Quand cet homme arrive dans notre service, nous lui trouvons mauvaise mine; la respiration est accélérée, la température est à 38°6. Le crachoir est rempli d'une expectoration jaune grisâtre, diffluente, d'une grande fétidité; elle n'a jamais été sanguinolente. L'haleine est également fétide. Toutefois cette puanteur n'est pas comparable à celle de la gangrène. L'examen des crachats ne décèle ni sang, ni fibres élastiques, ni bacilles de Koch, mais une grande variété de microbes : filaments, bacilles, cocci, diplocoques, streptocoques ; pas de pneumocoques.

La percussion dénote en arrière une matité qui est surtout accusée à la partie moyenne et inférieure du thorax. A l'auscultation on entend, en haut de cette zone, des râles sous-crépitants, et, au niveau du huitième espace intercostal, à 10 centimètres de la ligne médiane, on perçoit un souffle à timbre cavitaire, mais sans gargouillement; ce qui prouve qu'il s'agit là d'une condensation du parenchyme pulmonaire, et non d'une cavité. Au-dessous de cette zone existe, à l'expiration, un souffle à timbre pleurétique.

Une ponction exploratrice permet de retirer du liquide séreux, citrin, sans odeur. Examiné au point de vue du cyto-

diagnostic, ce liquide contient des polynucléaires; on ne constate ni lymphocytose ni placards endothéliaux. L'absence de lymphocytose permet d'exclure l'hypothèse d'une pleurésie tuberculeuse aiguë. L'absence de placards endothéliaux met hors de cause toute pleurésie mécanique. Nous sommes en face d'une pleurésie infectieuse aiguë, consécutive à une lésion pulmonaire de même nature. Néanmoins une chose nous intrigue; la lésion pulmonaire est fétide et la pleurésie ne l'est pas. La lésion pulmonaire ne ressemble ni à la pneumonie ni à la broncho-pneumonie; on dirait une hépatisation du poumon rappelant un peu les infarctus consécutifs aux embolies septiques. Mais nous ne trouvons chez cet homme rien qui puisse faire supposer pareille origine.

Le côté gauche de la poitrine est sain, le cœur est normal, les urines ne contiennent ni sucre ni albumine.

Les jours suivants, la situation se modifie; le malade a mauvaise apparence, il est prostré, abattu, il a le teint terreux; le souffle pulmonaire à timbre cavitaire diminue, l'expectoration fétide est moins abondante, mais l'épanchement pleural fait des progrès rapides. Le 19 juillet, la dyspnée augmente, la température dépasse 39 degrés, une ponction exploratrice ramène un liquide trouble comparable à de l'eau sale et d'une horrible fétidité, alors que quelques jours avant il était citrin et sans odeur. L'absence de pneumothorax ne nous permet pas de porter le diagnostic de pleurésie putride. Le liquide est mis en culture et inoculé à un cobaye. Pareille situation réclamait sans tarder l'intervention chirurgicale. Je fais passer le malade en chirurgie, et, le lendemain matin, dans le service de M. Legueu, après rachicocaïnisation, l'empyème est pratiqué sans résection costale.

L'incision donne issue à deux litres de liquide semblable à de l'eau trouble et d'une très grande fétidité. Il n'y avait pas de gaz. On ne trouva ni membranes ni lambeaux sphacélés. Le doigt introduit dans la plèvre ne put arriver jusqu'au poumon rétracté; il n'y avait pas d'adhérences.

Le résultat de l'opération fut excellent. On dut, tous les

jours, renouveler le pansement et faire des lavages de la cavité pleurale, tant était fétide le liquide qui s'écoulait par la plaie. Un moment on craignit une complication : la température s'éleva au delà de 39 degrés, les lèvres de la plaie se tuméfièrent et se recouvrirent d'une membrane grisâtre de mauvais aspect, sans menace de phlegmon gazeux. On pratiqua des irrigations et des lavages à l'eau oxygénée. L'incident fut de courte durée; dès le lendemain la fièvre était tombée et la température normale; la plaie, qui n'avait été ni saignante ni ulcérée, reprenait bon aspect et la membrane disparaissait, sans tendance à récidiver.

En peu de jours, les crachats devinrent plus rares et perdirent leur odeur fétide; bientôt l'appétit devint excellent, le malade put se lever; il a engraissé, il est aujourd'hui en pleine voie de guérison et l'expectoration a cessé. Ci-joint sa courbe de température.

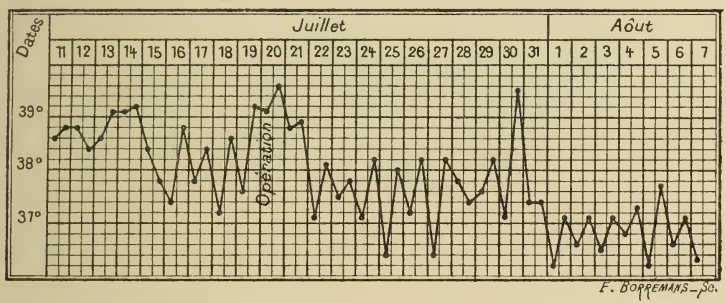

Revenons sur l'examen du liquide fétide de la deuxième ponction, fait par un de mes chefs de clinique, M. Apert. Ce liquide fétide n'est pas purulent au vrai sens du mot, il est fluide, trouble et analogue à de l'eau sale. Par examen direct au microscope, ce liquide, qui, lors de la première ponction, avant la fétidité, était riche en polynucléaires, ne contient plus maintenant que quelques éléments cellulaires sous forme de masses granuleuses sur lesquelles les matières colorantes se fixent mal sans déceler la présence des noyaux. Ce sont des leucocytes morts, en dégénérescence granuleuse. On trouve en outre dans ce liquide un grand nombre de

microbes variés : longs filaments grêles, bacilles grêles et courts et fins microcoques. Tous ces microbes, sauf quelques microcoques, se décolorent par le Gram.

Ces détails sont précisés sur la planche ci-dessous. On y voit : *a*, cellules en dégénérescence granuleuse ; *b*, amas de cocci ; *c*, filaments ; *d*, bacilles grêles et courts.



Sur cultures aérobies (gélose et bouillon) il ne s'est développé que quelques colonies de staphylocoque blanc.

Sur cultures anaérobies (gélose profonde) il s'est développé des colonies ayant l'aspect de points blancs lenticulaires de quelques millimètres de diamètre. Aucun dégagement de gaz ne s'est produit autour de ces colonies, pas plus sur gélose sucrée que sur gélose ordinaire, et les cultures sont restées inodores. L'examen microscopique de ces colonies a montré qu'elles sont constituées par un fin microcoque disposé en amas, ne prenant pas le Gram, et ressemblant au staphylococcus parvulus de MM. Veillon et Zuber.

Un centimètre cube de liquide pleural fétide, fraîchement extrait, inoculé sous la peau d'un cobaye, n'a déterminé ni

purulence, ni formation gazeuse ; l'animal est resté en bonne santé.

Telle est cette observation ; discutons-la. Notre malade a fait son infection en deux étapes, l'une pulmonaire, l'autre pleurale. Bien que l'expectoration et le liquide pleural aient été fétides, pouvons-nous admettre ici des lésions gangreneuses? Non, car les crachats de la gangrène pulmonaire sont horriblement fétides, hémoptoïques, sanglants, et riches en fibres élastiques ; ce n'était pas le cas pour les crachats de notre homme ; et, de plus, une gangrène pulmonaire ne se répare pas ainsi en quelques semaines. Ce n'était pas davantage une pleurésie gangreneuse, car il n'y avait, à l'opération, aucun lambeau sphacélé et l'amélioration a été des plus rapides.

S'agissait-il du moins de pleurésie putride ? Au premier abord on aurait pu le penser, étant donnés le mauvais état général du malade et l'imminence rapide d'une situation des plus graves. Mais rien ne m'autorise à faire de cette pleurésie une pleurésie putride. Tous les signes de putridité y font défaut : pas de formation gazeuse dans la plèvre, pas de pneumothorax, pas de phlegmon gazeux sur le trajet de l'aiguille aspiratrice, pas de bulles gazeuses dans les tubes à expériences, pas de lésions gazeuses dans les tissus de l'animal inoculé.

Reste la pleurésie fétide. Évidemment, cet homme a eu une pleurésie fétide engendrée par une lésion du poumon droit, de même nature que la pleurésie. Il ne nous a pas été possible de découvrir les causes et l'origine de cette lésion pulmonaire, qui donnait naissance à une expectoration abondante et fétide, à flore microbienne des plus variées ; mais de même qu'il y a des pleurésies fétides et des pleurésies putrides, je pense qu'il y a des infections pulmonaires fétides et putrides, variables suivant la nature des agents pathogènes provocateurs de la lésion ; j'aborderai de nouveau cette question à notre prochaine séance.

Je pense également qu'il est des pleurésies fétides qui peuvent devenir putrides ; c'eût été peut-être le cas pour notre malade s'il n'avait pas été opéré à temps.

Le liquide des pleurésies fétides est séro-purulent, mal lié, parfois semblable à de l'eau sale, comme chez notre malade. On peut y trouver les microbes aérobies ou anaérobies les plus variés. Au milieu de cette flore se trouvent des microbes incapables de déterminer, du moins pour un temps, la putréfaction, mais capables de dégager une odeur infecte[1] (odeur d'*assa fœtida*), comme d'autres microbes (chromogènes) produisent des substances colorantes.

Les pleurésies fétides sont les moins graves du groupe des pleurésies ozéneuses ; elles ne provoquent pas aussi facilement que les pleurésies putrides et gangreneuses des accidents rapidement mortels (état adynamique, tendance au collapsus et à la syncope); néanmoins, elles peuvent être fort graves, comme chez notre malade, la résorption des produits toxiques peut avoir des conséquences redoutables. Aussi faut-il dépister le plus vite possible les pleurésies fétides en pratiquant une ponction exploratrice, et il est indiqué de les traiter sans retard par l'opération de l'empyème.

La différenciation des pleurésies fétides d'avec les pleurésies putrides et gangreneuses ne s'impose pas toujours du premier coup, le degré de puanteur ne suffit pas pour faire ce diagnostic ; les expériences de laboratoire et la démonstration fournie par l'opération sont quelquefois nécessaires pour le confirmer.

Passons maintenant aux pleurésies *putrides*. Ce qui distingue les pleurésies putrides des pleurésies fétides, c'est qu'elles portent en elles tous les caractères de la putréfaction : formation de gaz dans la plèvre, et apparition d'un pneumothorax ; formation de bulles gazeuses dans les tubes à expériences, formation de phlegmons gazeux sur le trajet d'une ponction exploratrice à travers les parois du thorax, apparition d'œdème phlegmoneux gazeux dans les tissus d'un animal inoculé, prostration rapide du malade, extrême gravité du mal, accélération et petitesse du pouls, tendance

1. Noica. Fétidité des maladies de l'appareil respiratoire. *Thèse* de Paris, 1899.

au collapsus et à la syncope. Avant d'entamer la description de cette pleurésie putride, je tiens à vous en présenter quelques cas qui pourront vous donner une idée exacte de son évolution.

Le 24 octobre 1899 entrait dans mon service une femme de trente-deux ans, dans un état alarmant. D'emblée, l'impression était des plus mauvaises : teint blême, forte fièvre, dyspnée violente, abattement profond, collapsus imminent, amaigrissement considérable, tout dénotait, dès le premier abord, une situation extrêmement grave. En s'approchant de la malade, on était frappé de la puanteur de l'haleine; la toux était fréquente et le crachoir contenait une expectoration diffluente, sanieuse, grisâtre, d'une grande fétidité. Ce n'était ni le liquide purulent des vomiques, ni l'expectoration de la bronchectasie. Cet état quasi-adynamique, associé à la fétidité de l'haleine et des crachats, donnait l'idée de la gangrène pulmonaire. Nous allons voir qu'il n'en était rien.

Nous examinons la malade : rien à gauche de la poitrine ; nous constatons à droite un épanchement de 500 à 600 grammes, et des râles humides au-dessus de la zone pleurale. Il y avait donc là un épanchement pleurétique et une lésion pulmonaire. Le début de la maladie avait été des plus nets. Le 16 septembre était survenu, brusquement, au côté droit de la poitrine, une très vive douleur avec frissons; c'était l'entrée en scène du mal. A cette époque, cette femme était chez elle, convalescente d'une grande opération faite le 19 août à l'hôpital pour double salpingite et fibrome utérin ; utérus et ovaires avaient été enlevés. Le jour de cette opération, la patiente fut prise d'une hémorragie si abondante, qu'un élève de garde n'eut que le temps de pratiquer d'urgence le tamponnement vaginal. La perte de sang provoqua une syncope et, pendant quelques jours, la malade, très affaiblie, put à peine se rendre compte de ce qui se passait autour d'elle. Les forces revinrent lentement, et, le 10 septembre, la plaie abdominale étant cicatrisée, cette femme quitta l'hôpital et rentra chez elle.

C'est le 16 septembre, six jours après la sortie de l'hôpital

et quatre semaines après l'opération, qu'éclata brusquement l'épisode thoracique dont je viens de parler : frissons, fièvre et vive douleur au côté droit. La toux devint fort pénible, chaque saccade de toux ravivant les douleurs, et quelques jours plus tard apparurent des crachats diffluents et *fétides*. M. Apert, qui vit la malade chez elle, constata un épanchement de la plèvre droite, et retira un demi-litre de liquide sale et à ce moment-là sans odeur. L'évacuation du liquide ne modifia guère la situation : la fièvre et la dyspnée persistèrent, l'expectoration continua avec sa fétidité, et la malade entra à l'Hôtel-Dieu. J'ai dit quel était son état à ce moment. Une ponction à la seringue de Pravaz ramena du liquide sanieux, grisâtre, et, cette fois, d'une telle fétidité, qu'à ne tenir compte que de cette puanteur on aurait pu songer à la gangrène.

Malgré ces constatations, le diagnostic n'était pas fort aisé : nous savions que cette femme était atteinte, d'une part, d'une lésion pulmonaire avec expectoration fétide, et, d'autre part, d'épanchement pleural également fétide ; nous savions que la lésion pulmonaire avait été la première en date, puisque la fétidité des crachats avait devancé la fétidité de l'épanchement ; mais restait à savoir quelle était la nature des lésions, et quelle était leur origine.

Il y avait donc un double diagnostic à faire : diagnostic anatomo-pathologique et diagnostic pathogénique. Le diagnostic anatomo-pathologique consistait à savoir si les lésions étaient ou non gangreneuses ; y avait-il gangrène du poumon et de la plèvre, ou bien, sous l'apparence de la gangrène, n'avions-nous pas affaire à une infection putride sans mortification des tissus, ce qui est différent comme pronostic? Et, en tout cas, quelle était la porte d'entrée de cette infection? Avait-elle une origine embolique, ou une origine aérienne? Les germes avaient-ils été véhiculés par le sang ou par l'air? Chacune de ces questions ayant une importance de premier ordre, il fallait essayer d'y répondre.

N'oublions pas que la malade avait subi une grande opération abdominale quatre semaines avant l'apparition des accidents pulmonaires et pleuraux ; il était donc permis de

penser à la possibilité d'une infection embolique d'origine abdominale. A cette hypothèse, on pouvait objecter, il est vrai, que l'épisode pulmonaire et pleural était survenu quatre semaines après l'intervention et que, du reste, les suites de celle-ci avaient été assez heureuses pour permettre d'éloigner toute idée d'infection d'origine abdominale. Ces objections ont leur valeur, mais elles ne sont pas suffisantes, car je pourrais citer des exemples d'infection embolique à distance, survenues quelque temps après l'extinction d'un foyer originel infectant; témoin l'appendicite, témoin l'otite.

En effet, l'histoire de l'*appendicite* nous apprend que des infections à distance, infections du foie, du poumon, etc., peuvent survenir alors que le foyer appendiculaire est éteint, la migration des agents pathogènes s'étant faite en silence pendant la phase active du processus en cavité close. J'ai longuement étudié cette question dans mes leçons sur l'appendicite, et j'ai dit combien est flagrante la disproportion entre ce tout petit foyer appendiculaire parfois peu bruyant, et les lésions, trop souvent mortelles, du foie et d'autres organes. L'histoire de l'*otite* nous apprend également que des infections à distance, abcès du cerveau et du cervelet, gangrène du poumon, peuvent survenir alors que le foyer otique paraît éteint. Dans une communication à l'Académie de médecine de Paris et dans une de mes leçons cliniques[1], j'ai étudié ces abcès à distance du cervelet consécutifs à des otites mal éteintes.

Dans le même ordre d'idées, ce qui se passe parfois après l'accouchement donne singulièrement à réfléchir. L'accouchement s'est fait dans les meilleures conditions, tout s'est passé à souhait, l'asepsie la plus rigoureuse a été observée, on n'a constaté aucune infection apparente, et cependant des embolies microbiennes peuvent former dans le poumon des infarctus septiques avec ou sans pleurésie purulente. J'insiste donc sur ce fait qu'un foyer infectant mal éteint, appendiculaire, otique, utérin, ou autre, peut être l'origine d'infections redoutables.

1. *Clinique médicale de l'Hôtel-Dieu*, 1901, t. IV, huitième leçon.

On pouvait se demander si les lésions pulmonaire et pleurale de notre malade, opérée quatre semaines avant, n'avaient pas pour origine un foyer abdominal. On va voir qu'il n'en était pas ainsi.

Au cours de notre interrogatoire, cette femme avait parlé d'écoulement vaginal fétide qui durait depuis trois semaines, malgré des injections journalières. On pratique le toucher et on sent au fond du vagin comme un gros bourgeon enclavé dans un infundibulum. L'examen au spéculum fait voir une masse grisâtre enchatonnée par la muqueuse œdématiée. Toutes ces parties baignent dans un liquide sanieux d'une horrible fétidité. Après irrigations multiples, on saisit avec des pinces la masse enclavée au fond du vagin et, après quelques tractions, on l'attire au dehors. Quel ne fut pas l'étonnement de voir un paquet de gaze tout entier, qui n'était ni sectionné ni déroulé, et qui était resté enfoui dans le vagin, oublié par mégarde, depuis le tamponnement nécessité par l'hémorragie post-opératoire!

Au moment de l'extraction de cet énorme corps étranger, qui séjournait là depuis longtemps, une odeur infecte se répand, et une cinquantaine de grammes de liquide fétide s'écoulent. Après injections vaginales abondantes, on aperçoit sur la muqueuse du fond du vagin des ulcérations peu profondes à fond sanieux, à bords rouges et non décollés. Ces ulcérations saignent facilement quand on écarte les valves du spéculum pour déplisser l'arrière-fond du vagin.

Cette fois, nous tenions le corps du délit et nous pouvions entrevoir l'enchaînement des accidents. Le fond du vagin avait été transformé en cavité close par le tampon oublié. Dans ce terrain de culture favorable à la virulence microbienne, des ulcérations s'étaient produites; les microbes, sous forme d'embolies septiques, avaient pénétré dans le système sanguin et déterminé un foyer pulmonaire et un foyer pleural.

L'ablation du tampon fut suivie d'un abaissement de la température, ce qui est naturel, puisque nous venions de faire disparaître le foyer où s'élaborait la toxi-infection; mais l'état de la malade resta tout aussi mauvais et la fièvre

reparut, ce qui s'explique, car les lésions pleuro-pulmonaires continuaient leur évolution.

Ces lésions étaient-elles putrides sans être gangreneuses? avions-nous l'heureuse chance que la mortification des tissus ne fût pas associée à la putréfaction? Cette question devait être élucidée, mais pour le moment l'indication urgente était de supprimer le foyer pleural et de voir ce qu'on pourrait faire pour le foyer pulmonaire.

Je priai mon ancien interne, M. Marion, alors chef de clinique de M. Duplay, de se charger de l'opération. Un demi-litre de liquide extrêmement fétide jaillit par l'incision; ce liquide ne contenait aucun lambeau de sphacèle.

L'absence de tissus sphacélés avait une grande importance : ce fait négatif permettait d'éloigner l'hypothèse de gangrène pleurale, comme l'absence de fibres élastiques et d'éléments sphacélés dans les crachats permettait d'éloigner l'hypothèse de gangrène pulmonaire.

Après l'opération, la fièvre tombe et l'état général s'améliore rapidement. L'expectoration fétide diminue et cesse en dix jours. Trois semaines plus tard, la malade était complètement guérie. Ci-joint sa courbe de température.

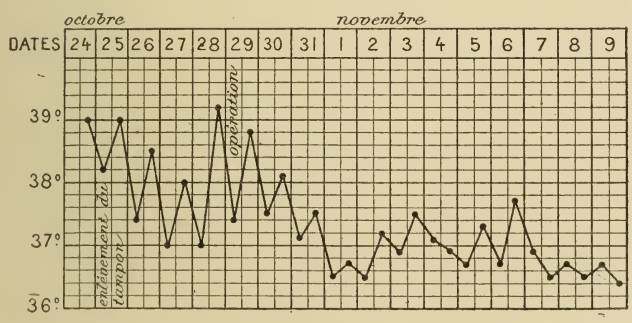

Revenons maintenant sur quelques particularités de cette observation. Les recherches bactériologiques faites par M. Apert ont porté sur le liquide fétide du vagin, sur les crachats fétides et sur le liquide putride de la plèvre. Dans ces trois foyers, qui marquent comme les trois étapes

successives de la maladie, existent *les mêmes microbes*, aérobies et anaérobies, ces derniers ayant une importance prépondérante.

Les cultures aérobies faites avec le pus du vagin et de la plèvre ont été très maigres. On y voit seulement une douzaine de très petites colonies formées par un streptocoque à grains irréguliers prenant le Gram. Les cultures faites avec les crachats ont donné le même streptocoque, quelques colonies de staphylocoque doré et une grosse levure blanche.

Des cultures anaérobies ont été faites avec des échantillons des trois liquides du vagin, de la plèvre et des crachats : 1° sur bouillon en tubes-pipettes de Pasteur ; 2° sur gélose en tubes de Liborius-Veillon.

Le bouillon s'est rapidement troublé ; il s'y est développé une odeur fétide et il s'y est formé des *bulles gazeuses* qui remontent à la surface quand on secoue le tube. A l'examen microscopique on ne voit pas de streptocoque, mais un grand nombre de formes bacillaires et de fins cocci.

Les tubes de Liborius ont été ensemencés par dilutions successives (une goutte de liquide mise dans un premier tube, une goutte de cette dilution portée dans un second tube et ainsi de suite). Dans les premières dilutions, les colonies sont trop serrées pour pouvoir être isolées ; il s'y forme, dès le troisième ou quatrième jour, des *gaz qui brisent la gélose*, phénomène de fermentation dû aux microbes anaérobies cultivés dans les tubes.

Dans les dilutions plus étendues, il est facile d'étudier deux espèces qui existaient dans les tubes ensemencés avec le pus vaginal, avec le pus pleural et avec les crachats. L'une de ces espèces se présente sous forme de colonies lenticulaires, blanches, opaques, dues à un gros coccus un peu allongé (cocco-bacille), isolé ou disposé en diplocoques et en amas et prenant le Gram. L'autre espèce se présente sous forme de colonies mûriformes, jaunâtres, dues à de fins cocci en amas.

La planche suivante donne une idée des microbes existant dans les trois foyers : vagin, plèvre et crachats. On y voit un microbe aérobie en forme de streptocoque et des microbes

anaérobies, cocco-bacilles, cocci en amas, dipocloques, cocci isolés, nombreux bacilles très grêles.

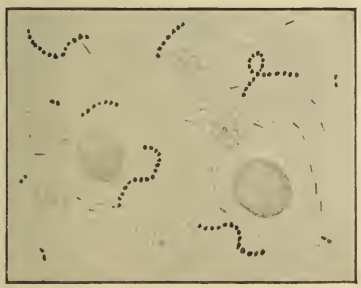

Pus vaginal.

Crachats.

Pus pleural.

Pus vaginal. — Examen d'une lame colorée au bleu de méthylène : nombreux leucocytes; streptocoques en longues chaînettes; nombreux bacilles grêles; très fins cocci groupés en amas; cocci isolés et diplocoques. Par le Gram, la plupart de ces formes microbiennes sont décolorées; on ne voit plus que le streptocoque et des cocci isolés.

Crachats. — Examen d'une lame colorée au bleu de méthylène : leucocytes; streptocoques en longues chaînettes; nombreux bacilles grêles; fins cocci groupés en amas; diplocoques et cocci isolés. Par le Gram, le streptocoque et quelques cocci restent seuls colorés.

Pus pleural. — Examen d'une lame colorée au bleu de méthylène : leucocytes, streptocoques en chaînettes; nombreux bacilles grêles; fins cocci en amas; diplocoques et cocci isolés.

Des expériences ont été faites sur des animaux. Deux cobayes ont reçu sous la peau, l'un un demi-centimètre cube de pus vaginal, l'autre un demi-centimètre cube de pus pleural, sans résultat. Un lapin a reçu dans les veines

un demi-centimètre cube de pus pleural, sans autre résultat qu'une indisposition sérieuse qui a cédé après deux jours.

Les recherches bactériologiques dont je viens de vous parler permettent de reconstituer la nature et l'évolution de l'infection de notre malade. La maladie s'est faite en trois étapes. C'est du fond du vagin, transformé en cavité close par le tampon, qu'est partie la toxi-infection. M. Hallé[1], dans un important travail, a établi que le vagin, à l'état normal, contient des microbes aérobies sous forme de streptocoques différant du streptocoque pyogène, et des microbes strictement anaérobies (formes bacillaires) qui, inoculés à l'animal en culture pure, sont susceptibles d'amener des abcès et des gangrènes. La toxi-infection aéro-anaérobie a donc pris naissance chez notre femme dans le cloaque vaginal tamponné. Les germes infectieux ont été transportés par voie veineuse au cœur droit; de là, ils ont été lancés dans la circulation pulmonaire. Un territoire pulmonaire a été embolisé et transformé en infarctus putride avec l'expectoration puante que je vous ai signalée. L'infection pulmonaire s'est traduite par les frissons, la fièvre et le point de côté. La plèvre à son tour a été envahie. Le liquide pleural, inodore à la première ponction, était putride à la deuxième ponction. Ainsi se sont constituées les étapes vaginale, pulmonaire et pleurale du processus infectieux, le fait clinique ayant ici toute la rigueur d'un fait expérimental.

Dans toute cette série infectieuse, l'infection a été putride, elle n'a pas été gangreneuse. Elle a été putride, la preuve en est dans le dégagement de gaz provoqué en cultures anaérobies. Elle n'a pas été gangreneuse, car on n'a retiré de la plèvre aucun lambeau sphacélé, et l'analyse des crachats n'a décelé ni fibres élastiques ni éléments sphacélés. Ici, le processus de putréfaction *n'a pas été associé à la mortification des tissus.*

L'histoire de l'appendicite nous fournit une ample moisson de pleurésies, le plus souvent putrides. J'ai longuement étudié cette question de la *pleurésie appendiculaire*,

1. Hallé. *Bactériologie du canal génital de la femme.* Paris, 1898.

dans une communication à l'Académie de médecine de Paris et dans deux leçons cliniques[1]. Parmi les nombreuses observations que j'ai rassemblées, il en est une, celle qui concerne un malade de mon service, qui est un modèle du genre. Cet homme nous arriva moribond, avec une vaste pleurésie droite compliquée de pneumothorax; il succomba en quelques heures, avant l'opération. L'histoire du malade, racontée par sa famille, et l'autopsie permirent de reconstituer la scène morbide. La plèvre contenait trois litres et demi de pus nauséabond et des gaz. Pleurésie et pneumothorax étaient le résultat d'une infection appendiculaire. Les lésions parties de l'appendicite s'étaient étagées dans la partie droite de l'abdomen, et avaient atteint la cavité thoracique droite. Ici l'infection putride n'était pas d'origine embolique comme dans le cas précédent; les lésions s'étaient propagées par continuité.

Avant de reprendre dans son ensemble l'histoire de la pleurésie putride, je crois utile de vous en citer encore quelques cas qui ont été communiqués à la Société médicale des hôpitaux de Paris dans le courant de ces dernières années :

1° Un homme est pris brusquement de douleur extrêmement vive au côté gauche de la poitrine et de dyspnée si violente qu'on doit le transporter dans une pharmacie. La douleur, momentanément calmée par une injection de morphine, reparaît sans interruption. La dyspnée s'accroît, la toux devient quinteuse, l'état s'aggrave rapidement, et le malade entre dans le service de M. Widal[2]. On trouve, à la base gauche de la poitrine, de la matité et du souffle (épanchement) en haut, du tympanisme et du souffle amphorique (pneumothorax). La dyspnée est si intense, qu'on pratique aussitôt une ponction qui donne issue à un litre de liquide puriforme d'odeur extrêmement fétide.

Cette opération n'est pas suivie d'amélioration. Le lendemain, les signes d'hydropneumothorax sont au complet

1. *Clinique médicale de l'Hôtel-Dieu*, 1901, t. IV, cinquième et sixième leçons.

2. Widal. *Société médicale des hôpitaux*. Séance du 3 décembre 1897.

(succussion hippocratique). Sur la partie gauche du thorax, autour du point où l'aiguille aspiratrice a pénétré, s'est développée une tuméfaction d'un rouge vif, donnant à la main une crépitation gazeuse des plus manifestes : *phlegmon gazeux*, qui a commencé à se développer quelques heures après la ponction. L'opération de l'empyème est décidée; mais le malade succombe avant l'arrivée du chirurgien, au douzième jour de sa maladie.

Voici les résultats de l'autopsie : à l'ouverture du thorax s'échappe de la plèvre gauche une assez grande quantité de liquide grisâtre, sanieux, extrêmement fétide, mêlé de gaz. Les plèvres, débarrassées des quelques fausses membranes qui les recouvrent, sont examinées avec la plus scrupuleuse attention. Ces fausses membranes sont uniquement fibrineuses, libres de toute adhérence et se détachent avec la plus grande facilité. En aucun point de la surface de la séreuse *on ne trouve trace de gangrène*. Le poumon gauche, rétracté vers le pédicule, est également examiné avec le plus grand soin ; on n'y trouve en aucun point ni tubercules, ni foyer de broncho-pneunomie, *ni gangrène*.

C'est donc là un cas bien net de pleurésie putride sans gangrène. L'agent pathogène était surtout le *proteus vulgaris*. Un cobaye fut inoculé sous la peau avec 1 centimètre cube de liquide pleural. Le lendemain, au point d'inoculation, se développe une poche volumineuse, donnant à la palpation une crépitation gazeuse des plus manifestes. Sur la peau qui recouvre cet abcès gazeux se forme bientôt une ulcération d'où s'échappe un liquide sanieux, grisâtre, très fétide, contenant des microbes variés et principalement le *proteus vulgaris*.

2° Un homme de vingt-trois ans ayant eu des frissons et un point de côté à la base du poumon droit entre à l'hôpital Beaujon, dans le service de M. Courtois-Suffit[1]. On constate une pleurésie droite avec épanchement évalué à un litre. En quelques ours, la dyspnée s'accentue, le malade est

1. Courtois-Suffit. *Société médicale des hôpitaux*. Séance du 10 décembre 1897.

cyanosé, la thoracentèse s'impose. La ponction donne issue à 900 grammes environ de liquide purulent, peu lié, extrêmement fétide. Le surlendemain de la ponction, au niveau de la piqûre faite par le trocart, apparaît une tuméfaction œdémateuse et rougeâtre qui rappelle l'aspect du phlegmon et qui s'étend jusqu'à la base du thorax ; le palper y décèle une fine crépitation d'*infiltration gazeuse*. Les jours suivants, la situation s'aggrave, la température dépasse 39 degrés, les sueurs sont abondantes et fétides, le visage est bouffi et terreux, la dyspnée est violente : tout indique une aggravation rapide. On pratique alors l'opération de l'empyème, qui donne issue à une quantité assez considérable de pus fluide, de teinte brunâtre, extrêmement fétide ; on pratique ensuite le lavage de la cavité pleurale avec une solution très étendue de permanganate de potasse. Après quelques alternatives, le malade succombe.

Résultats de l'autopsie : à la paroi thoracique est un phlegmon gazeux développé autour du point ponctionné ; la cavité pleurale contient un peu de liquide ; la plèvre est épaissie, mais *sans trace de gangrène* ; le poumon ne présente également aucun point de gangrène.

3° Un homme de quarante-deux ans, bien constitué, est pris de frissons, de toux très pénible et d'un point de côté violent à la partie inférieure gauche du thorax. Il se couche, se soigne fort mal pendant une quinzaine de jours et entre ensuite dans le service de M. Boinet[1], à Marseille. On constate un épanchement pleural gauche, ainsi qu'un souffle amphorique et un tintement métallique (pyopneumothorax). La situation s'aggrave rapidement. On fait une ponction et on retire du pus sanieux d'une extrême fétidité. Le lendemain, l'opération de l'empyème donne issue à deux litres de pus d'une odeur repoussante et à des gaz infects.

Le malade succombe douze jours après l'opération. A l'autopsie on trouve une pleurésie formée par trois loges pleurales contenant le même liquide putride, mélangé à des gaz. Il n'y avait ni communication avec le poumon, ni

1. Boinet. *Société médicale des hôpitaux*. Séance du 24 décembre 1897.

lésions tuberculeuses, *ni gangrène pulmonaire ou pleurale.*

4° M. Achard[1] a relaté l'histoire d'un jeune médecin qu'il soignait pour une pleurésie droite. On fait une ponction exploratrice et on retire un liquide séro-purulent et fétide. On pratique alors une ponction évacuatrice, mais la dyspnée reste intense et le liquide se reproduit rapidement. Une deuxième ponction n'a pas plus de succès que la première; chaque fois on a retiré du pus fétide. L'examen du pus sur lamelles décèle quelques chaînettes et des bacilles, l'ensemencement fournit des cultures de staphylocoques, mais il n'a pas été fait de cultures anaérobies. L'état général devient rapidement mauvais, le malade ne s'alimente pas, il maigrit considérablement, il a le teint terreux, la fièvre hectique apparaît. En même temps, un *phlegmon gazeux* de la paroi, avec tuméfaction crépitante, se forme sur le thorax, au niveau des ponctions. C'est dans ces conditions que l'opération de l'empyème est faite par M. Villemin. L'incision donne issue à une quantité de pus et de gaz fétides. Le drainage et les lavages de la plèvre tarissent la suppuration, la plaie se cicatrise, et, quelques mois plus tard, le malade, ayant recouvré son embonpoint et sa santé, pouvait reprendre ses occupations. C'est bien là un cas de pleurésie putride *sans gangrène*, « aucun foyer gangreneux n'ayant été décelé cliniquement et l'évolution n'ayant rappelé en rien celle de la gangrène pleuro-pulmonaire ».

5° Chez un petit malade du service de M. Netter[2], atteint de pyopneumothorax putride, une ponction faite en ville avait donné issue à du pus horriblement fétide et à des gaz. A la suite de la ponction s'était déclaré un *emphysème sous-cutané*. L'opération de l'empyème fut pratiquée par M. Broca, et l'enfant était en excellente voie au moment de la communication de M. Netter. Au sujet de ces pleurésies putrides, M. Netter dit qu'il a trouvé, mélangé à d'autres microorganismes, un bacille anaérobie ayant la forme de filaments longs et minces.

1. Achard. *Société médicale des hôpitaux.* Séance du 10 décembre 1897.
2. Netter. *Société médicale des hôpitaux.* Séance du 30 avril 1897.

6° MM. Barth et Rist [1] ont publié une observation de pleurésie putride dont voici le résumé : Une femme est atteinte d'ictère infectieux avec douleurs violentes, accès de fièvre et augmentation de volume du foie. On pense à une suppuration hépatique et on décide l'intervention, quand éclate une pneumonie droite suivie, deux jours plus tard, de signes d'épanchement pleural et de pneumothorax; souffle amphorique et succussion hippocratique. Une ponction aspiratrice donne issue à un litre et demi de pus mal lié, extrêmement fétide, contenant des éléments biliaires. L'origine hépatique de cette pleurésie putride n'était donc pas douteuse. Le lendemain, on pratique la pleurotomie, et la malade succombe quelques jours après.

A l'autopsie on trouve dans le foie, qui était très volumineux, plusieurs petits abcès développés autour de vieux kystes hydatiques. L'un de ces abcès avait perforé le diaphragme et s'était ouvert dans la plèvre. L'examen bactériologique du liquide pleural, fait pendant la vie, et l'examen du pus hépatique fait après la mort, ont décelé de part et d'autre l'existence de plusieurs microbes, avec prédominance marquée de deux microbes anaérobies, le bacillus fragilis et le staphilococcus parvulus (Veillon et Zuber).

J'ai tenu à vous faire connaître un certain nombre d'observations de pleurésies putrides afin de vous familiariser avec la question; il nous sera plus facile, maintenant, d'en retracer le tableau général; ce sera l'objet de la prochaine leçon.

1. Barth et Rist. *Société médicale des hôpitaux.* Séance du 10 mai 1901.

QUATRIÈME LEÇON

PLEURÉSIES FÉTIDES, PUTRIDES, GANGRENEUSES
PLEURÉSIES OZÉNEUSES

(ÉTUDE MÉDICO-CHIRURGICALE)

Messieurs,

Grâce aux observations dont je vous ai fait part à notre dernière séance, il nous sera possible aujourd'hui d'étudier dans leur ensemble les pleurésies *putrides*.

Ces pleurésies, je vous l'ai dit, occupent surtout la grande cavité pleurale, à l'inverse des pleurésies simplement fétides qui sont surtout l'apanage des collections enkystées (pleurésies interlobaire, médiastine, diaphragmatique). Je vous ai cité, cependant, un bel exemple de pleurésie fétide de la grande cavité pleurale. Le liquide des pleurésies putrides n'est pas franchement purulent, il est trouble, grisâtre, sanieux, mal lié ; placé dans une éprouvette, il se divise en deux couches, l'une inférieure, dense et opaque, l'autre supérieure, plus transparente. Il est parfois aussi fétide qu'un liquide de gangrène. Chez notre femme de la salle Sainte-Jeanne, la puanteur était si forte que la goutte qui perlait au bout de la seringue de Pravaz répandait aux alentours une odeur infecte.

Les pleurésies putrides ont une étiologie des plus variées. Dans certains cas, l'infection putride de la plèvre se fait

par voie sanguine et le foyer originel de l'embolie septique est dans des régions plus ou moins éloignées : foyer vaginal, comme chez la femme dont je vous ai raconté l'histoire; otite, ostéomyélite, phlébite, etc. Dans la pleurésie consécutive à l'appendicite, l'extension des lésions de l'appendice à la plèvre se fait presque toujours, de proche en proche, par continuité. Les traînées purulentes parties du foyer appendiculaire remontent dans le côté droit de la cavité abdominale, gagnent la région hépato-phrénique et forment un empyème sous-phrénique; puis l'infection traverse le diaphragme perforé ou non perforé et envahit la plèvre droite. Le poumon reste souvent indemne.

Assez souvent, la pleurésie putride est provoquée par une lésion de voisinage, bronchectasie, lésions du poumon, du médiastin. Elle peut être provoquée par des lésions abdominales, avec ou sans perforation du diaphragme : suppurations rénales, empyème sous-phrénique, abcès hépatiques comme dans le cas de MM. Barth et Rist. Parfois, la cause et l'origine de la pleurésie putride restent inconnues et, faute de mieux, la pleurésie est dite primitive. Mais, en y regardant de près, on verra que ces pleurésies sont bien rarement primitives.

Il n'est pas douteux néanmoins que la plèvre, comme les autres séreuses, peut être infectée primitivement, l'infection se révélant d'emblée à la séreuse, sans que les agents infectieux aient laissé ailleurs trace de leur migration. La dénomination de primitive étant ainsi comprise, il y a des pleurésies tuberculeuses, pneumococciques, streptococciques qu'on peut qualifier de primitives, comme il y a des péritonites tuberculeuses, pneumocciques, streptococciques auxquelles la qualification de primitives convient également. Pour ce qui est de la pleurésie putride, si l'on veut bien faire des recherches attentives, on conviendra qu'elle est rarement primitive. Tel malade succombe à une pleurésie putride, qui serait étiquetée primitive si l'on n'avait pas soin de rechercher l'appendicite parfois légère, qui a été son foyer originel. Tel autre malade succombe à une pleurésie putride qui serait étiquetée primitive si l'on ne

découvrait le reliquat d'une otite qui a été son foyer originel. La pleurésie putride de notre femme de la salle Sainte-Jeanne eût été étiquetée primitive si le foyer originel caché au fond du vagin était passé inaperçu. Et ainsi de suite.

Un jour viendra où nous connaîtrons mieux les lésions pulmonaires fétides et putrides qui peuvent engendrer des pleurésies de même nature. Pour le moment nous sommes fort mal renseignés sur ces lésions. On est familiarisé avec les lésions pulmonaires gangreneuses qui engendrent la pleurésie gangreneuse, mais on n'a pas encore prêté une attention suffisante aux lésions pulmonaires fétides ou putrides qui peuvent susciter des pleurésies ayant les mêmes attributs.

Dans un travail récent, M. Martin du Magny[1] appelle l'attention sur les phlegmasies broncho-pulmonaires dues à un écoulement ou à un suintement infectieux parti de régions supérieures : nez, sinus frontaux, oreilles et pharynx. L'infection broncho-pulmonaire, congestion, pneumonie, broncho-pneumonie, est créée par l'ensemencement des agents pathogènes venus des régions sus-nommées : polypes nasaux, sinusite, végétations adénoïdes, amygdalite, otites, etc.

Il ne s'agit pas ici d'infection à distance par voie sanguine, mais d'infection directe descendant le long des voies aériennes. L'envahissement broncho-pulmonaire peut se faire pendant le sommeil et le côté envahi est celui sur lequel le malade a l'habitude de dormir. Ces faits sont confirmés par l'expérimentation : en immobilisant latéralement des lapins et des chiens et en leur injectant du bleu de méthylène dans les fosses nasales ou dans le sinus frontal préalablement trépané, on développe un catarrhe broncho-pulmonaire, et si l'on sacrifie l'animal, on constate la traînée de bleu de méthylène dans les voies respiratoires et au

1. Martin du Magny. Accidents pulmonaires consécutifs aux lésions du nez, de ses cavités accessoires, de l'oreille et de la région rétropharyngée. Rapport de M. Rendu, *Bulletin de l'Académie de médecine*, t. XLVI, p. 16, 1901.

lobe supérieur du poumon qui correspond au côté sur lequel l'animal avait été immobilisé.

Il n'est pas dit qu'un processus analogue ne puisse gagner la plèvre après infection du poumon et occasionner des pleurésies fétides et putrides, suivant la nature de l'agent provocateur. Deux enfants, quelques jours après l'ablation de végétations adénoïdes faites dans les meilleures conditions, ont été pris, l'un de pleurésie interlobaire qui a guéri, l'autre de gangrène pleuro-pulmonaire suivie de mort. Ces deux enfants, que j'ai vus, ont été opérés par M. Tuffier, qui admettait volontiers qu'ici, comme dans d'autres cas observés par lui, la lésion naso-pharyngée avait été l'origine de l'infection pleuro-pulmonaire.

La bactériologie des pleurésies putrides démontre dans le liquide de ces pleurésies une flore microbienne des plus variées. On peut y trouver plusieurs espèces pathogènes : streptocoques, pneumocoques, staphylocoques, etc., les microbes anaérobies y pullulent surtout en abondance. Dans le cas de Widal et Nobécourt, le protéus fut isolé et donna des cultures fétides. Roger et Comte ont isolé un colibacille qui donna des bulles de gaz dans la gélatine et des cultures fétides sur gélose. En fait de microbes anaérobies, on a isolé du liquide des pleurésies putrides des germes divers : un bacille long et mince (Netter) analogue à celui de la diphtérie du veau ; le staphylococcus parvulus (Rendu et Rist, Barth et Rist) ; le bacillus fragilis, etc.

Les microbes anaérobies semblent jouer le rôle capital dans la pathogénie des pleurésies putrides ; ainsi, quand on met leur liquide en cultures aérobies, c'est à peine si on obtient quelques colonies de microbes aérobies, tandis qu'en culture anaérobie on a une flore microbienne nombreuse et variée. La tendance actuelle est d'attribuer aux microbes anaérobies seuls la putréfaction et la gangrène. Toutefois, ainsi qu'il ressort d'un travail de MM. Roger et Comte, le rôle des microbes anaérobies est-il vraiment si important? ne se bornerait-il pas à provoquer la fétidité du liquide, tandis que les microbes aérobies seraient les vrais agents de la putridité? Et si les microbes aérobies ne sont pas en plus

grande proportion dans le liquide des pleurésies putrides, ne peut-on pas invoquer, non pas leur faible virulence, mais le pouvoir bactéricide que leur oppose le liquide pleural? (Widal et Nobécourt.) Malgré des travaux récents, ces diverses questions de bactériologie, que je reprendrai dans les leçons concernant la pleurésie appendiculaire, ne sont pas encore élucidées, il faut donc se garder de conclusions trop hâtives.

Ce qui est certain, c'est que la pleurésie putride, sous l'influence de ses microbes, a pour attributs la *formation de gaz;* c'est là un de ses caractères dominants.

Ainsi s'explique l'apparition d'un pneumothorax *sans que la cavité pleurale soit perforée.* Ce pneumothorax, autrefois appelé essentiel, est tout le contraire du pneumothorax par perforation ; en effet, celui-ci est dû à l'introduction de l'air dans la plèvre, tandis que le premier se fait dans la cavité pleurale à l'abri de l'air. Ainsi se trouve réalisée l'opinion de M. Jaccoud, qui, avec quelques auteurs, admettait qu'une exhalation gazeuse peut se développer dans la plèvre, quand un épanchement purulent vient à y subir la décomposition putride. Toutefois la preuve n'en était pas faite et l'argument des contradicteurs reposait sur ce fait qu'on supposait la présence de l'air nécessaire à la décomposition du liquide et à la production gazeuse. Pasteur a tout élucidé ; il a démontré que la putréfaction est comparable à la fermentation et que, de part et d'autre, le dégagement du gaz est dû à des germes qui vivent à l'abri de l'air.

Au point de vue clinique, le pneumothorax par putréfaction donne à l'auscultation et à la percussion les mêmes signes que le pneumothorax par perforation : tympanisme, souffle amphorique, tintement métallique, succussion hippocratique. Toutefois, la quantité de gaz pouvant être très restreinte relativement à l'épanchement liquide, il est bon de rechercher le pneumothorax avec soin, sans quoi il passe inaperçu.

On peut dire que l'hydropneumothorax est un symptôme presque constant des pleurésies putrides. Chez le malade de

M. Widal, l'adjonction du pneumothorax à la pleurésie est décelée par le tympanisme, le souffle amphorique et la succussion hippocratique. Chez le malade de M. Boinet, l'épanchement pleural se complique d'un pneumothorax caractérisé par le souffle amphorique et le tintement métallique. Chez le petit malade de M. Netter apparaissent des signes de pneumothorax. Chez le malade de MM. Barth et Rist, on constate du souffle amphorique et de la succussion hippocratique. Chez notre malade on avait constaté l'existence de l'hydropneumothorax. Quand je vous parlerai des pleurésiés appendicitaires, je vous dirai que ces pleurésies sont presque toujours putrides, avec dégagement de gaz, pneumothorax et hydropneumothorax.

La putréfaction peut se poursuivre dans les parois du thorax et provoquer un phlegmon gazeux. Une simple ponction aspiratrice suffit pour semer des germes putrides dans les tissus de la paroi thoracique. En quelques heures, un œdème phlegmoneux gazeux en est la conséquence. Chez le malade de M. Widal, autour du point où a pénétré l'aiguille aspiratrice, se développe une tuméfaction à crépitation gazeuse, phlegmon gazeux qui a débuté quelques heures après la ponction. Chez le malade de M. Courtois-Suffit, un phlegmon gazeux se développe au niveau de la ponction exploratrice, et s'étend jusqu'à la base du thorax. Chez le malade de M. Achard, un phlegmon gazeux de la paroi thoracique apparaît au niveau de deux ponctions. Chez le malade de M. Netter, la ponction est suivie d'un phlegmon gazeux des parois du thorax. Il suffit, je le répète, d'une simple ponction avec l'aiguille aspiratrice pour ensemencer les germes à travers les tissus et provoquer le phlegmon gazeux. Parfois le phlegmon gazeux envahit la plaie faite par la thoracotomie; il peut se diffuser et devenir une funeste complication.

L'expérimentation aboutit à des résultat analogues, l'inoculation d'une goutte de liquide pleural dans le tissu cellulaire d'un animal peut provoquer un phlegmon gazeux (Widal).

Enfin le développement de gaz peut être obtenu dans les

cultures anaérobies faites avec le liquide des pleurésies putrides; c'était le cas pour la pleurésie putride de notre malade de la salle Sainte-Jeanne.

Après ces quelques aperçus spéciaux qui différencient les pleurésies putrides des pleurésies fétides, passons à leur étude clinique. Le début est généralement brusque et très douloureux : point de côté, toux, fièvre, dyspnée. On assiste alors à la formation d'un épanchement pleural avec tous les signes que vous connaissez. Jusque-là on ne peut guère différencier la pleurésie putride des pleurésies séro-fibrineuses aiguës.

Rien ne dit, du reste, que l'épanchement ait d'emblée des caractères de putridité ; il se peut que les germes de putréfaction passés dans la plèvre ne provoquent d'abord que l'apport du liquide pleural, bouillon de culture dans lequel ils vont se développer plus ou moins vite, avec leurs symptômes spéciaux. Sous ce rapport, l'histoire de nos deux malades est réellement fort instructive. L'un deux, le malade de la salle Saint-Christophe, est atteint de pleurésie ; une première ponction exploratrice démontre que le liquide est séro-fibrineux et riche en polynucléaires, il n'est nullement fétide ; quelques jours plus tard, l'état du malade s'aggrave dans des proportions inusitées et une nouvelle ponction donne issue à un liquide extrêmement fétide, très riche en microbes anaérobies; les leucocytes polynucléaires ont disparu. Cette pleurésie fétide s'est donc faite *en deux temps;* quarante-huit heures de plus, et elle fût peut-être devenue putride.

Notre autre malade, la femme de la salle Sainte-Jeanne, est atteinte de pleurésie ; une première ponction donne issue à un liquide séro-fibrineux, sans la moindre odeur; mais l'état de la malade devient extrêmement grave, et une nouvelle ponction permet de constater que la pleurésie est devenue putride; ici encore la pleurésie putride s'est faite *en deux temps*. Je pense donc, pour ma part, que les germes de fétidité et de putridité inclus dans un épanchement pleural peuvent mettre un certain temps avant d'engendrer des signes de fétidité et de putridité. On comprend alors pourquoi une première ponction ne ramène d'abord qu'un liquide compa-

rable au liquide d'une pleurésie séro-fibrineuse à polynucléaires, et pourquoi une seconde ponction faite quelques jours plus tard démontre que cette pleurésie est en réalité une pleurésie fétide ou une pleurésie putride ponctionnée aux deux phases de son évolution.

Quoi qu'il en soit, la putridité se démasque par des signes qui nous donnent l'éveil; la résorption des produits toxiques n'est pas longue à se trahir; le malade a mauvaise mine; il est abattu, prostré comme un typhique, son teint devient pâle et terreux; le pouls est de mauvaise qualité, petit et accéléré, la température est tantôt élevée, tantôt au-dessous de la normale. Ce ne sont pas là les allures de la pleurésie séro-fibrineuse aiguë. Auscultez votre malade avec soin; outre l'épanchement que vous connaissez déjà, vous constaterez souvent un souffle amphorique, vous provoquerez la succussion hippocratique; un pneumothorax est venu compliquer la pleurésie. Ce n'est pas qu'il y ait perforation du poumon, il s'agit ici d'un pneumothorax par putréfaction.

Faute d'intervention rapide, les accidents se précipitent; parfois une dyspnée angoissante domine la scène, avec tendance à l'adynamie et au collapsus, les urines sont rares, parfois albumineuses, des sueurs visqueuses apparaissent, la peau est pâle et marbrée, et le malade succombe en état syncopal. On avait décrit autrefois des pleurésies dites malignes, à forme typhoïde; nous pouvons expliquer aujourd'hui la soi-disant « malignité » de certaines pleurésies : c'est la résorption de produits microbiens, d'une terrible toxicité.

Aussi, surveillez de près vos pleurétiques. Méfiez-vous des pleurésies à symptômes généraux graves ou insolites. Aussitôt que l'épanchement d'une pleurésie, quelle qu'elle soit, est suffisamment abondant, prenez l'habitude de faire une ponction exploratrice que vous répéterez s'il le faut; que ce soit la règle pour toutes les pleurésies. Avec les précautions voulues, cette exploration n'a pas le moindre inconvénient, et elle rend de grands services. D'abord, elle vous permet de poser, séance tenante, le cyto-diagnostic; ensuite elle vous renseigne sur la qualité d'un épanchement séro-puru-

lent, hémorragique, fétide, putride, dont vous ne soupçonniez peut-être pas la nature.

Le pronostic des pleurésies putrides livrées à elles-mêmes est extrêmement grave, aussi l'intervention chirurgicale s'impose-t-elle sur-le-champ. Au cas de putridité, la ponction doit être immédiatement suivie de thoracotomie, avec ou sans résection costale, car le trajet de l'aiguille aspiratrice à travers les tissus peut s'infecter rapidement et devenir, en quelques heures, je vous l'ai dit, l'occasion d'un phlegmon diffus gazeux d'une gravité exceptionnelle.

Mais, dira-t-on, la ponction, à elle seule, ne nous fait constater que la puanteur du liquide; elle ne nous renseigne pas sur la putridité. A cela, je répondrai que la constatation du pneumothorax suffit pour confirmer le diagnostic, et que du reste il importe peu, pour l'instant, que la pleurésie soit fétide ou putride, toute pleurésie *ozéneuse* devant être opérée sans retard : les examens bactériologiques et les travaux de laboratoire viennent après l'intervention chirurgicale ; ce qui prime tout, en pareil cas, c'est l'opération.

La pleurésie putride a d'autant plus de chances de guérir que l'intervention chirurgicale est hâtive; ne renvoyez pas au lendemain une opération qui doit être faite le jour même; vingt-quatre ou quarante-huit heures suffisent pour intoxiquer irrémédiablement un homme qui eût été sauvé si on l'avait opéré un jour ou deux jours plus tôt. Ici comme ailleurs il ne suffit pas d'opérer, il faut opérer en temps voulu; on gagne à n'être pas temporisateur.

La ponction n'est pas un traitement des pleurésies putrides, elle ne sert qu'à faire perdre un temps précieux. Le seul traitement rationnel est la thoracotomie avec résection de plusieurs côtes. L'incision donne issue à une quantité de liquide trouble, infect, et à des gaz. On ne constate l'issue d'aucun lambeau sphacélé comme dans la pleurésie gangreneuse. On maintient plusieurs gros drains dans la plaie et on pratique des lavages à l'eau bouillie, ou à l'eau oxygénée, ou avec l'une des solutions suivantes : sublimé à 1 p. 4.000, permanganate de potasse à 1 p. 1.000. Les injec-

tions sont continuées aussi longtemps qu'il est nécessaire.

Le traitement est bien plus long dans la pleurésie putride que dans la pleurésie fétide, et les succès opératoires sont moins nombreux, *surtout quand on a tardé* à opérer. Certains accidents locaux sont à redouter : tels sont le phlegmon diffus ou l'érysipèle; de plus le malade dont les forces périclitent peut succomber à son intoxication. Aussi faut-il user largement des injections de sérum, trois à quatre injections par jour, chacune de 400 grammes, dans lesquels j'ai l'habitude de faire ajouter 4 ou 5 centigrammes de benzoate de caféine par injection.

L'appétit sera stimulé par tous les moyens possibles. Afin de favoriser la diurèse, le lait et l'eau doivent être donnés en abondance. Entre autres médications toniques je vous recommande la préparation suivante :

Teinture de coca	
Teinture de kola	âà 20 grammes.
Teinture de quinquina	
Teinture de Baumé	6 grammes.

A prendre 20 gouttes avant les principaux repas, dans un petit verre d'eau ou de vin de Malaga.

Je ne veux pas terminer cette étude sur les pleurésies putrides sans vous parler de quelques complications possibles. J'ai déjà fait allusion aux phlegmons gazeux de la paroi thoracique. M. Giraudeau a rapporté l'intéressante observation d'une gangrène de la main par embolie survenue au cours d'une pleurésie putride[1]; l'opération de l'empyème fut pratiquée par M. Quénu et la guérison survint trois mois plus tard; la momification se limita et le malade perdit seulement les deux dernières phalanges de l'index et la pulpe des deux doigts voisins.

Après cette double étude sur les pleurésies fétide et putride, passons aux pleurésies *gangreneuses*, qui forment la troisième variété de nos pleurésies ozéneuses. Les phéno-

1. Giraudeau. Gangrène de la main par embolie au cours d'une pleurésie putride. *La Presse médicale*, 21 janvier 1899.

mènes de putréfaction dont je viens de vous parler il y a quelques instants sont communs aux pleurésies putrides et aux pleurésies gangreneuses. Ce qui distingue ces deux variétés, c'est la *mortification* des tissus, c'est la nécrose, ce sont les lambeaux sphacélés, gangrenés qui flottent dans l'épanchement ou qui adhèrent aux parois.

La description de la pleurésie putride et de la pleurésie gangreneuse se confond par bien des côtés; néanmoins, la pleurésie gangreneuse peut revêtir deux modalités qui ont leur importance; tantôt elle est indépendante de toute gangrène du poumon, tantôt elle est associée à une gangrène pulmonaire, ce qui est beaucoup plus grave. Je vais d'abord vous citer trois observations de pleurésie gangreneuse sans gangrène du poumon.

1° Un jeune enfant de onze ans est pris d'une pleurésie gauche; au bout de quelques jours, le petit malade, qui, jusque-là, semblait peu dyspnéique, se réveille en poussant des cris et présente une véritable orthopnée. Le lendemain, MM. Comby et Vogt constatent une dyspnée extrême et une fièvre à 40 degrés; à la base du côté gauche, on trouve les signes d'un épanchement et, au-dessus, ceux d'un pneumothorax. On pense tout d'abord à un pneumothorax par perforation tuberculeuse du poumon. Quatre jours plus tard, une ponction donne issue à un demi-litre de pus horriblement fétide. On modifie alors le premier diagnostic et on pense à un pyopneumothorax gangreneux. M. Comby pratique l'opération de l'empyème dans le septième espace intercostal et tombe sur un *paquet de fausses membranes* qu'il faut dilacérer avec le doigt. Deux ou trois litres de pus horriblement fétide s'écoulent par l'incision. Après de nombreuses péripéties, l'enfant finit par guérir de son empyème gangreneux[1]. La plèvre était seule en cause, car l'enfant n'avait aucun signe de gangrène du poumon.

2° On amène à l'hôpital Necker, dans le service de M. Rendu[2], un homme ayant les apparences d'un phtisique

1. Comby et Vogt. *Société médicale des hôpitaux*. Séance du 30 avril 1897.
2. Rendu et Rist. *Société médicale des hôpitaux*, séance du 3 février 1899. Bien que les auteurs aient intitulé leur communication : « Trois cas de

récemment atteint de pneumothorax. Ce malade, amaigri, cyanosé, est excessivement oppressé; la toux est fréquente, l'haleine est sans odeur, la température normale. A la base droite de la poitrine, on trouve un épanchement pleural; au-dessus, on constate un pneumothorax; en pratiquant la succussion, on perçoit nettement un bruit de flot avec retentissement métallique du liquide déplacé. Cet état aurait débuté quelque temps auparavant par une douleur violente au côté droit. Le surlendemain de l'entrée à l'hôpital, la situation est alarmante : l'oppression est considérable, la cyanose est plus prononcée, le cœur est fortement refoulé à gauche. Dans la soirée, le malade est asphyxiant; on fait une ponction à la seringue de Pravaz et on retire du pus extrêmement fétide.

L'opération de l'empyème est pratiquée d'urgence par M. Rist; il s'écoule trois quarts de litre de liquide fétide et on fait un lavage avec une solution de permanganate de potasse. Le surlendemain, on constate à la base droite du thorax un œdème douloureux avec crépitations emphysémateuses. On incise et il s'écoule une sérosité très fétide mêlée de bulles de gaz. Par la suite apparaît une plaque phlegmoneuse de même nature, au bras gauche, en un point qui avait été vacciné quelques jours plus tôt. La situation du malade devient fort inquiétante; l'agitation et le délire ont une vive intensité; le pus de l'empyème redevient très fétide et un lavage fait sortir de la plèvre un grand lambeau de tissu noirâtre, *sphacélé*, extrêmement fétide, dans lequel le microscope décèle la présence de fibres élastiques. Il s'agissait en réalité de pleurésie gangreneuse, les poumons étant indemnes. Enfin, le malade finit par guérir. L'examen bactériologique fait par M. Rist a surtout décelé la présence d'anaérobies.

3° Un homme est pris des symptômes d'une pleurésie

pleurésie putride », deux de ces cas étaient en réalité des pleurésies gangreneuses, puisqu'on a trouvé dans la première observation « un grand lambeau de tissu sphacélé dans lequel le microscope a découvert des fibres élastiques » et dans la troisième observation « du pus gangreneux contenant des parcelles sphacéliques ».

aiguë fort douloureuse ; la dyspnée est violente ; l'auscultation fait constater la présence d'un épanchement abondant. Une ponction donne issue à 1.300 grammes d'un liquide purulent horriblement fétide. L'état du malade restant fort grave on pratique une nouvelle ponction et on retire 600 grammes de ce même liquide nauséabond. On fait alors la pleurotomie avec large résection costale ; l'opération donne issue à un litre et demi de pus fétide, grangreneux, contenant des parcelles *sphacéliques* peu volumineuses. Ici encore il s'agit de pleurésie gangreneuse sans gangrène du poumon. Le malade, très amélioré, quitte l'hôpital ayant encore un trajet fistuleux [1].

Voilà trois cas de pleurésie gangreneuse sans gangrène du poumon ; ce qui a permis d'exclure la gangrène pulmonaire, c'est que les malades n'en avaient ni les signes ni l'expectoration ; le processus était limité à la plèvre.

Ces pleurésies gangreneuses évoluent à peu près comme les pleurésies putrides ; habituellement elles débutent brusquement et elles provoquent aussitôt une douleur très vive et une dyspnée angoissante. La fièvre ne donne aucun renseignement positif ; tantôt la température est très élevée, tantôt il y a hypothermie. L'état du malade est rapidement grave, la teinte terreuse des téguments, l'aspect typhoïde, la prostration, la sécheresse de la langue, la mauvaise qualité du pouls, l'albuminurie, témoignent de la gravité de la situation. La puanteur du liquide est extrême.

Outre les signes de l'épanchement, on constate ici comme dans les pleurésies putrides des formations gazeuses résultant de fermentations intra-pleurales. Ce pneumothorax fermé se traduit par les signes habituels que vous connaissez. Le petit malade de M. Comby eut des signes de pneumothorax qui vinrent s'ajouter aux signes de l'épanchement. Chez le malade de M. Rendu on percevait la succussion hippocratique, et un phlegmon gazeux du thorax se développa après l'opération.

Au point de vue du pronostic, l'adjonction de la gangrène

1. Observation de M. Barth rapportée dans le mémoire de M. Rendu.

marque une étape de plus dans la gravité des pleurésies putrides; mais, en réalité, ces deux variétés sont très voisines l'une de l'autre. Les mêmes agents aéro-anaérobies qui provoquent une pleurésie putride peuvent déterminer des lésions gangreneuses, soit sur le malade, soit sur des animaux en expérience; la *mortification* s'ajoute à la *putréfaction*. Dans une observation de M. Widal, la pleurésie putride n'était nullement gangreneuse, le fait a été constaté à l'autopsie; et, cependant, l'inoculation du liquide pleural à un cobaye « a reproduit chez ce cobaye un abcès gazeux gangreneux; l'animal mourut avec un sphacèle très étendu de la peau de l'abdomen et du thorax ». Dans l'observation de M. Rendu, la pleurésie fut étiquetée pleurésie putride, et, plus tard, comme sous l'influence d'une nouvelle poussée, on retira de la cavité thoracique un lambeau gangrené. Entre les pleurésies putrides et gangreneuses, la ligne de démarcation clinique n'est donc pas absolue, putréfaction et mortification pouvant évoluer parallèlement ou successivement.

L'extrême gravité et la marche rapide des pleurésies gangreneuses indiquent assez que l'intervention chirurgicale doit leur être appliquée sans aucun retard. Ici encore, des ponctions exploratrices précocement pratiquées donneront des renseignements utiles, mais là s'arrête le rôle de la ponction. Le traitement est celui des pleurésies putrides : thoracotomie et résections costales. Au moment de l'incision s'écoule du liquide sanieux, horriblement fétide, et on constate l'issue de lambeaux sphacélés qui témoignent de la nature gangreneuse de la pleurésie.

Je n'insiste pas sur la flore microbienne de ces pleurésies gangreneuses; c'est la flore des pleurésies putrides : flore aérobie et surtout anaérobie des plus riches et des plus variées. Quant à en tirer quelques déductions, ce serait prématuré, car cette étude bactériologique, malgré des travaux récents, n'est pas encore élucidée.

Je viens de vous parler des pleurésies gangreneuses sans gangrène du poumon. Il me reste encore à vous dire quelques

mots des cas où la gangrène du poumon précède ou accompagne la pleurésie gangreneuse. Je n'insisterai pas longtemps sur ces faits, car ce serait vous retracer la gangrène du poumon, et tel n'est pas le but de ces leçons. Cependant, il y a des cas où la gangrène du poumon et celle de la plèvre sont si intimement associées, que je ne peux les passer entièrement sous silence; l'observation suivante vous en donnera une idée.

Le 30 avril 1901, je voyais en consultation avec M. Lereboullet un enfant de onze ans qui était alité depuis une quinzaine de jours. La maladie avait débuté brusquement sous forme de fluxion pleuro-pulmonaire douloureuse du côté gauche. L'enfant toussait et avait la fièvre, mais les renseignements donnés par la percussion et par l'auscultation n'avaient dès le début de la maladie rien de précis. Matité, râles disséminés et respiration soufflante, existaient à la moitié supérieure du poumon gauche, en arrière et en avant; mais ces signes se déplaçaient du jour au lendemain, ce qui ne permettait pas de porter un diagnostic ferme. Ce n'était ni une pneumonie, ni une broncho-pneumonie, ni une pleurésie interlobaire, c'était autre chose. Sur ces entrefaites, l'haleine et l'expectoration devinrent fétides, et l'enfant eut, non pas une vomique pleurale, mais des crachats muco-purulents infects ; la toux devint plus fréquente, et la dyspnée augmenta.

Il fut alors évident que le petit malade avait une gangrène pulmonaire du lobe supérieur gauche. On ne voyait pas trop les causes de cette gangrène ; peut-être pouvait-on incriminer l'ablation de végétations adénoïdes pratiquée cependant dans les meilleures conditions possibles quelques jours avant le début de la maladie. Les recherches de M. Martin du Magny, que je vous citais il y a un instant, seraient favorables à cette hypothèse.

Quoi qu'il en soit, quand je fus appelé auprès du malade, je constatai, comme M. Lereboullet, une lésion gangreneuse du lobe supérieur du poumon gauche. De plus, la ligne de matité descendait en arrière dans la direction de la scissure interlobaire et se prolongeait dans l'aisselle; la sonorité

reparaissait au-dessus. La fièvre était vive, jour et nuit l'agitation était continuelle; l'enfant, extrêmement inquiet, toussait sans cesse, mais l'appétit était conservé et les urines étaient normales.

En face d'une pareille situation les moyens médicaux étaient impuissants et l'intervention chirurgicale s'imposait. Afin de préciser plus nettement le siège de la lésion, nous eûmes recours à la radiographie, mais la belle épreuve fournie par M. Lacaille n'ajouta rien à ce que nous savions déjà. M. Tuffier fut mandé en consultation et l'opération fut décidée pour le lendemain matin, 5 mai.

En arrivant auprès du petit malade, nous trouvâmes la situation très empirée; la nuit avait été des plus mauvaises, la fièvre était élevée, la dyspnée avait augmenté, l'agitation était incessante, nous dûmes attendre que l'enfant fût sous le chloroforme pour pratiquer notre dernier examen et pour limiter nettement le lieu précis de l'opération. Quelle ne fut pas notre surprise de trouver un changement notable des signes fournis par la percussion! En deux points en avant et en arrière une sonorité exagérée avait remplacé la matité des jours précédents. L'opération fut pratiquée dans la région mate qui nous paraissait correspondre le mieux à la lésion, l'incision partant de la région sous-claviculaire gauche et descendant jusque dans l'aisselle.

C'est bien là, en effet, qu'était la lésion. Après résection costale, le poumon fut incisé et M. Tuffier, dans son exploration, découvrit deux foyers : une cavité gangreneuse du poumon et une pleurésie gangreneuse interlobaire enkystée. La plaie donna issue à 150 ou 200 grammes de liquide sanieux, horriblement fétide, mélangé de gaz, et à plusieurs lambeaux énormes, noirâtres et infects de poumon sphacélé. Nous avions maintenant l'explication des changements survenus brusquement dans les résultats de la percussion. La formation de gaz dans la cavité putride interlobaire avait déterminé un petit pneumothorax partiel profondément situé, et aussitôt les conditions de percussion s'étaient modifiées.

Je viens de vous dire que nous avions recueilli d'énormes

lambeaux du poumon sphacélé. C'était bien le poumon et non pas de simples membranes, ainsi que le prouve l'examen suivant fait au laboratoire de la clinique par M. Jolly : sur des coupes de ce tissu sphacélé on voit un tissu aréolaire dont les aréoles sont limitées par des travées conjonctives. Comme forme, dimension et disposition, ces aréoles rappellent absolument une coupe du poumon. Les travées qui les séparent sont constituées par un tissu fibrillaire très altéré, dans lequel on reconnaît des fibres élastiques. Dans les travées on distingue des parties plus foncées, moniliformes, constituées par du pigment sanguin, et qui correspondent évidemment à des capillaires gorgés de globules rouges. En certains points de la coupe le tissu aréolaire est remplacé par du tissu conjonctif compact dans lequel on voit des amas de pigment noir. Tout le tissu est fortement altéré, infiltré de granulations graisseuses, de microorganismes, et prend très mal les matières colorantes.

Les jours qui suivirent l'opération, l'amélioration fut notable; la suppression du foyer pleuro-pulmonaire infectant fut suivie d'un bien-être relatif et les symptômes s'amendèrent. La plaie pulmonaire avait le meilleur aspect, les derniers lambeaux gangrenés étaient éliminés, la puanteur avait disparu, l'état général se modifiait, nous eûmes un moment l'espoir, je dirai presque la certitude, que cet enfant allait guérir. Soudain survint une complication cérébrale mortelle; le petit malade fut pris d'une série de convulsions épileptiformes suivies de coma, et il succomba.

Bien que cette observation sorte un peu du sujet de ces leçons, je vous en ai fait part pour ne rien omettre des modalités diverses que peut revêtir la pleurésie gangreneuse.

Telle est, messieurs, l'histoire des pleurésies fétides, putrides et gangreneuses réunies sous la dénomination commune de pleurésies *ozéneuses*, pleurésies qui *sentent mauvais*. Je vous ai démontré, exemples en mains, que chacune de ces modalités conserve cliniquement son autonomie; une pleurésie peut n'être que fétide et nullement putride, ce qui est bien différent; une pleurésie peut être putride sans être

gangreneuse. Il ne faut donc pas, par abus de langage, appeler fétide une pleurésie qui est putride et qualifier de putride une pleurésie qui n'est que fétide. Ce n'est pas seulement une question de mots, c'est une question de nosologie et de pronostic, les pleurésies fétide, putride et gangreneuse formant une échelle croissante de gravité, suivant la nature des toxines résorbées.

La puanteur du liquide pleural est le seul signe commun à ces trois variétés; il nous est révélé par la ponction exploratrice. Ne négligez donc pas cette ponction exploratrice et faites-la précoce; elle donne à tous les points de vue des renseignements précieux. Aussitôt la puanteur du liquide constatée, adressez-vous à l'intervention chirurgicale et ne perdez pas un temps précieux. C'est par là que je termine.

CINQUIÈME LEÇON

LA PLEURÉSIE APPENDICULAIRE
EMPYÈME SOUS-PHRÉNIQUE
GANGRÈNE DU POUMON

(ÉTUDE MÉDICO-CHIRURGICALE)

Messieurs,

Plus on étudie l'appendicite et plus on découvre de terribles complications, qui n'existeraient pas si, par une intervention chirurgicale hâtive, on supprimait à temps le foyer toxi-infectieux, cause de tous les accidents et de la mort.

Au nombre de ces accidents il en est un, redoutable lui aussi, et trop souvent mortel : je veux parler de l'infection de la *plèvre*, que j'ai proposé de dénommer par abréviation *pleurésie appendiculaire*, dénomination aujourd'hui partout acceptée. C'est donc l'histoire de la pleurésie appendiculaire qui va faire le sujet de ces leçons, des faits nouveaux s'étant produits depuis ma communication à l'Académie[1] en 1900. Comme entrée en matière, je ne peux mieux faire que vous citer, avec tous les détails qu'elle comporte, l'observation d'un malade de la Clinique.

Le 29 novembre 1900, à midi, des brancardiers transportaient dans mon service de l'Hôtel-Dieu, salle Saint-Christophe, un homme de vingt-six ans, qu'une voiture d'ambu-

1. Dieulafoy. La pleurésie appendiculaire. *Académie de médecine*, séance du 17 avril 1900.

lance venait d'amener à l'hôpital. Un de mes chefs de clinique, M. Apert, présent à l'arrivée de cet homme, juge la situation des plus graves. Le malade a la respiration courte, le teint blafard, le visage angoissé, les yeux éteints, le pouls misérable; on dirait un moribond. Le pauvre homme se plaint d'une douleur à droite de la poitrine ; il est si faible qu'il ne peut se soulever sur le brancard, et, pour l'ausculter, deux infirmiers doivent le soutenir. On constate à droite un vaste épanchement pleural; la matité est absolue, excepté au sommet, où la sonorité est *exagérée*. L'auscultation, pratiquée dans de mauvaises conditions, ne décèle ni bruits normaux, ni bruits anormaux; c'est un silence complet.

Il n'est pas d'usage qu'un épanchement pleural, même abondant, se traduise par un tel ensemble de symptômes généraux. Ce qui dominait ici, ce n'était pas seulement la dyspnée, c'était la prostration et l'adynamie voisine du collapsus. Que cachait donc cet épanchement pleural? Sans perdre un instant, on pratique une ponction exploratrice afin de se renseigner sur la nature de cette pleurésie, et la seringue de Pravaz ramène un liquide louche et mal lié. En même temps, une odeur fétide se dégage, et la gouttelette de liquide qui perle à l'extrémité de l'aiguille répand une odeur nauséabonde.

Il s'agissait donc d'une pleurésie fétide; peut-être était-elle putride, peut-être était-elle gangreneuse, mais ce n'était pas le moment de s'attarder à faire un diagnostic pathogénique ; le temps pressait, une seule indication se présentait : recourir à l'intervention chirurgicale immédiate. Rendez-vous fut pris pour 3 heures avec mon ancien interne, M. Marion, chef de clinique de M. Duplay et aujourd'hui mon collègue dans les hôpitaux. Mais quand on arriva auprès du malade on le trouva agonisant, le pouls filiforme, les extrémités froides et cyanosées. La mort survint bientôt après.

Grâce aux renseignements très circonstanciés donnés par la famille, il a été possible de reconstituer intégralement cette instructive observation. La voici dans tous ses détails. Cet homme, n'ayant jamais eu le moindre trouble intestinal, est pris, dans la soirée du 10 novembre, de douleurs abdo-

minales. Pendant la nuit, ces douleurs augmentent d'intensité, surtout au côté droit du ventre. On applique des cataplasmes. Le lendemain matin, 11 novembre, ne se trouvant pas plus souffrant, ce garçon se rend à son bureau, et, croyant à de vulgaires coliques, il prend plusieurs petites cuillerées d'élixir parégorique. Le 11 au soir, il a une selle. La nuit du 11 au 12 est moins pénible que la précédente. Le dimanche 12, il se trouve assez bien pour aller passer la journée chez sa belle-mère. Mais le soir, il est pris de nouveau, au côté droit du ventre, de douleurs si intenses « qu'il se tord en poussant des gémissements », et il lui est impossible de regagner son domicile.

La nuit est fort mauvaise; on court en toute hâte chercher un médecin. Pendant l'examen fait par notre confrère, la femme du malade remarque que l'exploration du ventre est particulièrement douloureuse du côté droit. « Vous me faites mal, criait le malade, en voilà assez, ne me touchez plus. » J'ignore quel fut le diagnostic, mais j'ai en main les ordonnances qui sont le complément de cette observation. Loin de moi l'idée de contrôler ou de critiquer l'opinion d'un confrère; il est pourtant nécessaire (étant données les discussions qui ont surgi de toutes parts sur la question qui nous occupe) de faire connaître toutes les pièces du procès. On prescrit un lavement purgatif, des cataplasmes laudanisés et un liniment calmant.

Le lendemain surviennent des vomissements; le malade a la fièvre et des frissons, il est constipé, les douleurs abdominales ont toujours la même intensité; on ordonne la quinine et des onctions calmantes. Les jours suivants, la situation ne s'améliore pas; on prescrit successivement l'analgésine, le sulfonal et de nouveaux lavements purgatifs. Puis, le 16 novembre, la région hépatique étant douloureuse, on applique un vésicatoire, on donne l'eau de Vichy coupée de lait et une potion calmante au chloral et à la morphine. Le mal fait des progrès : nouveau vésicatoire, phénacétine, vins de kola et de quinquina.

Cependant, le malade est angoissé, il tousse, il se plaint de douleurs à droite de la poitrine, les forces périclitent, et le

25 novembre on fait appeler un autre médecin. Celui-ci, ainsi que le témoignent ses consultations, constate « une pleuro-pneumonie avec frottements très intenses à la partie antérieure et épanchement peu abondant en arrière »; il applique une série de pointes de feu. La fièvre, qui avait diminué, reprend avec intensité; le 28 au soir, survient « un point de côté violent avec dyspnée extrême, sueurs froides abondantes et tachycardie ». Le 29, dans la matinée, on constate les signes d'un épanchement pleural avec tintement métallique, c'est-à-dire un *pneumothorax*. C'est alors que le malade est envoyé à l'Hôtel-Dieu pour être opéré. Vous savez le reste.

En résumé, dans cette maladie qui a duré dix-neuf jours, nous constatons trois étapes : une première étape, abdominale, caractérisée par le tableau clinique d'une appendicite aiguë classique, traitée par des moyens médicaux aussi variés qu'inopportuns; une deuxième étape, phrénico-thoracique; et une troisième étape, pleurale, terminée par des symptômes de pyopneumothorax et la mort. Voyons maintenant ce qu'allait nous révéler l'autopsie.

On examine d'abord la cavité thoracique. Après avoir fait la section médiane des téguments, on les rabat de chaque côté. Les parties molles du côté droit sont relevées et tendues, de façon à former avec le squelette une gouttière qu'on remplit d'eau. On perfore sous l'eau un espace intercostal, et, dès qu'on a pénétré dans la cavité pleurale, une odeur nauséabonde se dégage et des bulles de gaz traversent la couche d'eau, témoignant de la présence de gaz fétides dans la plèvre, et confirmant le diagnostic de pneumothorax porté pendant la vie par le médecin qui nous avait envoyé le malade.

On enlève alors le plastron sterno-costal, et on trouve dans la cavité pleurale 3 litres et demi de liquide grisâtre, très fétide, sans lambeaux de gangrène. Le poumon droit, refoulé contre la colonne vertébrale, est réduit au cinquième de son volume normal, il est atélectasié, il ne crépite plus. Aucune bride, aucune adhérence ne le relie à la paroi costale, mais par sa base il adhère à la face supérieure du diaphragme,

sans que toutefois la symphyse pleurale soit complète ; entre les deux feuillets de la plèvre diaphragmatique, très épaissie, existe une couche purulente, étalée comme du beurre entre deux tartines de pain. En aucun point du poumon ou des plèvres on ne constate trace de gangrène. La pleurésie était donc putride, il y avait eu putréfaction et formation de gaz ; mais elle n'était pas gangreneuse, il n'y avait pas mortification des tissus.

Passons à l'examen de la cavité abdominale. Après incision médiane des téguments on rabat les deux lambeaux à gauche et à droite. Du côté gauche de la cavité, rien à signaler : le péritoine est intact, les anses intestinales sont normales, pas la moindre trace de péritonite. Il n'en est pas de même, il s'en faut, du côté droit ; de nombreuses adhérences existent entre la paroi et les organes abdominaux, et, pour détacher les téguments, il faut inciser ou déchirer des adhérences et des clapiers, d'où s'écoulent 150 grammes environ de pus jaunâtre assez épais et aussi fétide que le liquide pleural. La cavité abdominale étant mise à découvert, on aperçoit alors des traînées de pus et de membranes, les unes étalées au-devant de l'intestin et du foie, les autres remontant derrière le cæcum et le côlon, et disposées de la façon suivante :

A la face postérieure du cæcum est une couche purulente et membraneuse qui le relie au péritoine pariétal. Dans cette masse d'adhérence *est englobé l'appendice*. L'appendice est très long et à type remontant ; il côtoye la face postérieure du cæcum, qu'il dépasse en se dirigeant à droite ; il est sain et libre d'adhérences à son origine cæcale, mais, plus haut, il est entouré d'adhérences appendiculo-cæcales ; son extrémité est baignée dans une mince couche de pus ; ses parois sont doublées de volume, violacées, en voie de mortification, mais non perforées. C'est dans cette partie de l'appendice, transformée en cavité close par la tuméfaction des parois (endapendicite oblitérante), que s'est élaborée la terrible toxi-infection appendiculaire dont nous pouvons suivre les ravages. La couche purulente et membraneuse rétro-cæcale se continue derrière le côlon ascendant, le déborde, con-

tourne l'angle du côlon transverse et vient s'étaler au-devant du lobe droit du foie, semant des petits abcès et des collections purulentes de 150 à 200 grammes.

Le lobe droit du foie est masqué par de la périhépatite ; il y a là un tissu conjonctif spongieux dû à l'épaississement du péritoine viscéral et aux adhérences avec le péritoine pariétal.

Le foie est enlevé avec précaution, et on recherche s'il existe au diaphragme une perforation qui aurait mis en communication le foyer péritonéal et le foyer pleural. La face supérieure du foie dans sa partie la plus saillante est adhérente à la face inférieure du diaphragme ; dans l'épaisseur de ces adhérences, entre le feuillet pariétal et viscéral du péritoine, est une couche de pus, *empyème sous-phrénique*, comparable à la couche de pus sus-phrénique trouvée entre les deux feuillets de la plèvre diaphragmatique. Le diaphragme n'est perforé en aucun point ; l'infection péritonéo-pleurale a été transportée par les vaisseaux lymphatiques à travers le diaphragme. Ce mode de transmission n'est pas chose rare. Une infection peut se propager de la plèvre au péritoine, ou du péritoine à la plèvre, par les puits lymphatiques, sans perforation apparente du diaphragme. J'ai étudié cette question à propos du phlegmon périnéphrétique[1].

Tous les autres organes, foie, rate, reins, cœur, sont sains. On peut être surpris au premier abord que le foie ait conservé son intégrité au milieu des nappes purulentes qui l'entourent, alors que dans la lésion que j'ai nommée foie appendiculaire il est transformé en une vaste poche purulente. La cause en est bien simple : dans le premier cas, l'infection purulente se fait en surface, par continuité, elle tapisse le foie sans le pénétrer; tandis que dans le foie appendiculaire, l'infection véhiculée par la veine porte se répand dans les profondeurs de l'organe. Le poumon gauche a été infecté. Au sommet de ce poumon, existe un territoire splénisé du volume d'un œuf, avec plusieurs infarctus dont

1. Dieulafoy. *Clinique médicale de l'Hôtel-Dieu*, 1900, t. III, huitième leçon.

nous reparlerons dans un instant. La plèvre gauche est saine.

Telles sont les lésions constatées à l'autopsie ; vous les voyez reproduites sur la planche ci-dessous.

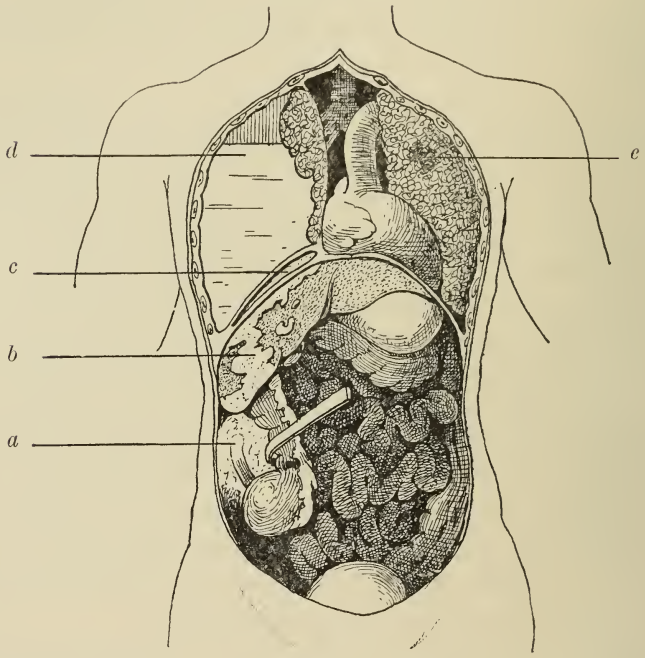

a, appendicite ; *b*, traînées purulentes et empyème sous-phrénique ; *c*, collection purulente sus-phrénique ; *d*, pleurésie putride droite ; *e*, infarctus du poumon gauche.

Arrivons maintenant aux recherches bactériologiques et expérimentales entreprises par M. Apert. L'étude du pus pleural a été faite avec le liquide prélevé par ponction aspiratrice à l'arrivée du malade dans notre service ; l'étude du pus péritonéal a été faite avec le liquide prélevé à l'autopsie. Le pus de ces deux origines a été soumis à l'examen direct, aux diverses méthodes de coloration, aux cultures aérobies et anaérobies. Ces recherches ont mis en évidence les microorganismes suivants :

1° Le colibacille, caractérisé par sa forme en bacille court,

sa mobilité dans les préparations non colorées, sa décoloration dans les préparations colorées au Gram, et l'odeur fétide spéciale qu'il a communiquée au bouillon, dans les cultures tant anaérobies qu'anaérobies;

2° Un organisme se rapprochant du proteus par sa morphologie (bacille court, diplobacille, diplocoque un peu allongé) et par ce fait qu'il conserve le Gram; mais il diffère du proteus en ce qu'il ne pousse pas sur gélatine;

3° Des micrococci, mobiles, isolés, associés en diplocoque, ou réunis en petits groupes de quelques éléments.

En culture sur gélose aérobie, ces micrococci se sont développés rapidement en envahissant toute la surface de la gélose. Sur gélose anaérobie, ils se sont exclusivement développés, ainsi que vous le voyez sur les tubes que je vous présente, sous forme d'une douzaine de colonies blanches, lenticulaires, sans formation de gaz.

Ces résultats sont identiques pour le pus pleural recueilli pendant la vie et pour le pus péritonéal recueilli après la mort. Les cultures venant du péritoine ont donné en plus du staphylocoque blanc.

En résumé, les microorganismes de cette infection péritonéo-pleurale étaient les uns aérobies, les autres aéro-anaérobies. La pleurésie qu'ils ont développée était putride; il y a eu putréfaction puisqu'il y a eu formation gazeuse intra-pleurale constatée pendant la vie (signes de pneumothorax) et après la mort (ponction d'un espace inter-costal et issue de gaz à travers la couche d'eau versée à la surface du thorax).

L'expérimentation a donné les résultats suivants : un cobaye a reçu dans le tissu cellulaire sous-cutané de l'abdomen deux centimètres cubes de pus pleural fraîchement recueilli; il est mort cinq jours plus tard, avec un phlegmon de la paroi thoraco-abdominale, sans production gazeuse et sans gangrène. A l'examen bactériologique du pus phlegmoneux on trouvait le colibacille, des bacilles prenant le Gram, des cocci et des bacilles courts et mobiles ne prenant pas le Gram. En somme, mêmes organismes que dans les liquides purulents du malade.

Autre expérience. Un lapin reçoit dans une veine de l'oreille un centimètre cube de pus pleural de notre malade. Il meurt six jours après. A l'autopsie de l'animal on trouve dans le péritoine un épanchement purulent abondant. Le foie contient un grand nombre d'infarctus blanchâtres superficiels et profonds. Quelques infarctus existent également dans le rein ; on en voit deux dans le myocarde. L'examen bactériologique du pus péritonéal donne les mêmes microorganismes que ceux du pus pleural.

Je vous ai dit que chez notre malade l'infection appendiculaire avait envahi le poumon gauche ; voici la description des lésions : au sommet de ce poumon existe un noyau de splénisation avec des infarctus à diverses phases de leur évolution. Certains ont l'apparence de petits abcès de la dimension d'un pois; ils sont remplis d'un magma putrilagineux, et circonscrits par une bordure jaunâtre et opaque. A l'examen histologique, un de mes chefs de laboratoire, M. Jolly, a constaté que les petites masses jaunâtres sont formées par un tissu granuleux avec granulations graisseuses, globules blancs et globules rouges en quantité. A la périphérie de l'infarctus, les vaisseaux pulmonaires sont gorgés de sang, et des coupes un peu épaisses donnent l'aspect d'une injection forcée. Les alvéoles pulmonaires périphériques sont remplis de globules rouges, de globules blancs et de cellules épithéliales gonflées. Les parois des cavernules présentent le même aspect; dans le magma on trouve des microbes variés.

Grâce à ces documents cliniques, anatomo-pathologiques et bactériologiques, il nous est possible de reconstituer dans tous ses détails l'histoire de notre malade. Cet homme a été pris en pleine santé, comme c'est l'usage, d'une appendicite à forme classique et d'assez vive intensité. Les douleurs, localisées d'abord à la fosse iliaque droite, se sont amendées pendant vingt-quatre heures (accalmie passagère) et ont repris très violemment dans la nuit du deuxième au troisième jour; elles ont été accompagnées de fièvre, de vomissements, de constipation; le syndrome était complet. Je ne

sais quel a été le diagnostic du médecin qui, à ce moment, a vu le malade, mais je sais que le traitement a été purement médical (lavements, onctions calmantes, cataplasmes laudanisés, sulfate de quinine, etc.), alors qu'il aurait dû être chirurgical. Si cette appendicite avait été opérée dès les premiers jours, cet homme eût été sauvé, comme sont sauvés tous les malades qui sont opérés en temps voulu *et chez lesquels on ne perd pas un temps précieux à administrer des lavements, des purgatifs et de l'opium.* Oh! ce traitement médical, traitement illusoire, traitement basé sur des conceptions pathogéniques erronées! Je répète sans me lasser, avec plus de conviction que jamais, que c'est là un traitement néfaste, car il a l'air de faire quelque chose alors qu'il ne fait rien, et il laisse à la terrible toxi-infection appendiculaire le temps de préparer ses coups mortels! On voit quels en sont les résultats.

Donc, chez ce pauvre homme, on se contenta de prescrire des lavements purgatifs, des onctions et des potions calmantes. Et pendant ce temps-là, dans le canal appendiculaire transformé en cavité close, s'élaborait un foyer toxi-infectieux d'une virulence inouïe. Des microbes variés, aérobies et anaérobies, traversent les parois de l'appendice et provoquent la formation de traînées de pus et de membranes. Ces traînées se propagent de bas en haut, suivant en cela l'impulsion première reçue du foyer de l'appendicite qui était à type remontant. En quelques jours, les traînées remontent derrière le cæcum, derrière le côlon qu'elles englobent, elles tapissent une partie de la face antérieure du foie, elles gagnent sa face supérieure et y forment une *collection sous-phrénique.*

A ce moment apparaît la phase *phrénico-pleurale*; la toux, la dyspnée, la douleur, en sont le témoignage; le diaphragme n'est pas perforé, mais, à la faveur des puits lymphatiques, il est traversé par les microbes dont la virulence est loin de s'affaiblir, au contraire. C'est bien de ce processus qu'on pourrait dire : *Vires adquirit eundo.* L'infection pleurale est si intense que l'épanchement atteint en quelques jours 3 litres et demi de liquide fétide et putride. La putréfaction

est décelée par la production de gaz, qui donnent naissance à un pneumothorax.

Avec pareilles lésions abdominales et thoraciques, les événements se précipitent; le malade, infecté et intoxiqué, arrive mourant dans notre service, sans qu'on ait même le temps de l'opérer, et il succombe dix-neuf jours après le début de son appendicite.

A l'autopsie, on constate que l'infection n'était pas seulement péritonéale et pleurale; elle était également pulmonaire, car au sommet du poumon gauche existait un territoire splénisé avec infarctus suppurés, farcis de microbes. L'infection consécutive au foyer appendiculaire avait donc suivi deux voies : l'une directe, péritonéale; l'autre, sanguine. L'infection directe par voie péritonéale s'était faite par extension, par propagation ininterrompue, partie de si bas et arrivée si haut; quelques jours lui avaient suffi pour s'épanouir à travers la cavité abdominale jusqu'à la cavité pleurale. L'infection pulmonaire était due au passage d'embolies microbiennes transportées au cœur droit, et de là au poumon gauche. Telle avait été cette épopée appendiculaire.

Voilà les méfaits de l'appendicite, et ce n'en est qu'une bien minime partie. En face de pareilles lésions on est à peu près désarmé, car, à supposer que l'opération de l'empyème, pratiquée quelques jours plus tôt, ait pu avoir raison de la complication pleurale, une opération abdominale s'imposait, et il eût été difficile de lutter avec des complications péritonéales aussi diffusées et aussi étendues. Sans compter l'infection pulmonaire, qui était en train, pour sa part, d'apporter son contingent de gravité. Et dire que pareilles catastrophes seraient évitées si on coupait le mal à sa racine, si on supprimait le foyer appendiculaire alors que la toxi-infection est encore localisée !

Mais, dira-t-on, pourquoi donner une telle importance à une complication pleurale qui, dans l'histoire de l'appendicite, est, en somme, une rareté ? Comment, une rareté ! On avait dit aussi que le *foie appendiculaire* est une rareté, et on a pu,

néanmoins, en réunir des observations par douzaines[1], sans compter celles qui ne sont pas publiées. J'en dirai autant de la *pleurésie appendiculaire*. Elle n'est pas une rareté, il s'en faut; vous en pouvez juger par les nombreux exemples que je vais vous citer.

Dans les premiers jours du mois de juin, j'étais appelé en consultation par MM. Brun et Jalaguier auprès d'un jeune garçon atteint de pleurésie appendiculaire. Voici l'observation, que je dois à l'obligeance de M. Brun. Le 20 mai éclatent chez ce garçon des symptômes d'appendicite classique. Le 23 mai, dans la soirée, M. Brun, mandé à Garches, constate uue péritonite appendiculaire avec état général fort grave. L'opération est aussitôt décidée et pratiquée le lendemain matin : l'appendice était gangrené, le liquide péritonéal était louche, séro-purulent et fétide. On établit un large drainage.

Les jours suivants, malgré l'amélioration de l'état péritonéal, la situation reste grave, le malade est profondément atteint, la température est très élevée. On ne trouve nulle part la cause de la persistance de phénomènes généraux aussi alarmants; rien à noter à l'abdomen, rien à l'examen des différents organes. Le 2 juin, on constate des symptômes de pleurésie droite; on fait une ponction exploratrice, qui donne issue à du liquide louche. On pratique le 4 juin l'opération de l'empyème, et on retire une grande quantité de liquide, sale, horriblement fétide. Large drainage.

Dès le lendemain de l'opération, les bords de la plaie thoracique deviennent le siège d'un phlegmon diffus assez étendu, sans crépitation gazeuse. Les jours suivants le phlegmon est enrayé, le drainage péritonéal est manifestement suffisant, les irrigations antiseptiques faites dans la plèvre semblent indiquer que le foyer pleural a été efficacement combattu, et cependant la fièvre persiste et la situation empire tous les jours.

C'est dans ces conditions que je vois le malade avec MM. Brun et Jalaguier : l'examen le plus complet ne décèle

1. Le foie appendiculaire. *Clinique médicale de l'Hôtel-Dieu*, 1898, p. 167.

aucune lésion nouvelle, rien au foie, rien au côté gauche de la poitrine, rien au cœur. Nous sommes d'avis que le malade est sous le coup d'une profonde intoxication, et nous prescrivons un traitement en conséquence. Mais vers le 11 juin surviennent des symptômes cérébraux (intoxication ou peut-être infection méningée), photophobie, strabisme, irrégularité du pouls, raideur de la nuque, et l'enfant succombe.

L'examen bactériologique du liquide péritonéal et du liquide pleural avait mis en évidence du colibacille et plusieurs types de microbes anaérobies.

Ce nouvel exemple prouve qu'il ne suffit pas d'opérer l'appendicite, il faut l'opérer en temps voulu, avant que la toxi-infection ait eu le temps de se généraliser. M. Brun fit diligence, il ne pouvait aller plus vite, il vit l'enfant dans la soirée à Garches, il le fit transporter à Paris, et le lendemain matin l'opération était faite. Mais on était au cinquième jour de la toxi-infection appendiculaire, le mal n'était déjà plus cantonné au foyer appendiculaire, les germes microbiens étaient en chemin, et quelques jours plus tard éclataient l'infection pleurale, puis des accidents cérébraux, analogues à ceux dont j'ai parlé à propos de la toxicité de l'appendicite[1].

Voici deux observations de pleurésie appendiculaire présentées par Terrillon, en 1892, à la Société de chirurgie[2]. La première de ces observations concerne un jeune homme de dix-sept ans, atteint depuis quelques jours d'appendicite. Le ventre est ballonné et douloureux; on perçoit, à droite, au-dessus de la crête iliaque, et s'étendant jusqu'aux fausses côtes, une tuméfaction profonde, douloureuse. L'affection date de six jours, la température est à 39°5, le pouls est fréquent; aussi l'intervention est-elle décidée. A l'ouverture de l'abdomen on trouve le cæcum légèrement adhérent à la paroi; son bord externe est détaché avec soin et aussitôt un flot de pus s'échappe avec violence. L'abcès occupait la fosse iliaque derrière le cæcum et remontait du côté du rein. Le

1. La toxicité de l'appendicite. *Clinique médicale de l'Hôtel-Dieu*, 1893, p. 334.

2. Séance du 8 juin 1892.

lendemain, quand le pansement fut enlevé, on fut surpris de trouver la température aussi élevée et le pouls aussi fréquent qu'avant l'opération; l'état général s'était aggravé et tout faisait redouter une fin prochaine. Le pansement fut renouvelé et la plaie lavée largement avec une solution de sublimé. Deux jours plus tard, on s'aperçut que la respiration était gênée et on constata l'existence d'une grande pleurésie droite, bien que le malade n'eût accusé aucune douleur thoracique. Une ponction démontra qu'il s'agissait d'une pleurésie purulente. Séance tenante, l'opération de l'empyème fut pratiquée. Aussitôt la fièvre céda, l'amélioration survint, et un mois après cette double intervention le malade était complètement guéri.

Dans sa seconde observation, Terrillon raconte qu'il fut appelé auprès d'un enfant de quatorze ans qui, depuis cinq jours, était atteint de péritonite au niveau de la fosse iliaque droite. La fièvre était violente, la température atteignait 40 degrés. A l'examen du ventre, on trouvait une résistance étendue à tout le côté droit. Vu la gravité de la situation, Terrillon proposa aussitôt une opération, qui fut rejetée par les médecins consultants et par la famille. Dix jours plus tard, à 11 heures du soir, on vient précipitamment chercher Terrillon; l'enfant était assis sur son lit, asphyxiant depuis le matin. Une énorme pleurésie occupait le côté droit. Une ponction pratiquée aussitôt donna issue à un demi-litre de pus fétide, mais tout à coup survint une syncope, et le petit malade mourut. Il est possible que, dans ce cas comme dans le précédent, une intervention hâtive dans le foyer péritonéal et dans le foyer pleural eût amené la guérison.

M. Rioblanc[1] a publié l'observation d'une pleurésie purulente appendiculaire qu'il a opérée et guérie, et qu'il considère non pas comme une propagation du péritoine à la plèvre à travers le diaphragme, mais comme une infection à distance résultant d'une septicémie.

Une observation de M. Kirmisson [2] concerne un jeune

1. Appendicite suppurée compliquée de pleurésie purulente et de septicémie suraiguë. *Congrès français de chirurgie*. Paris, 1896.

2. *Société de chirurgie*, séance du 6 juin 1900.

garçon atteint de pleurésie purulente appendiculaire qui communiquait avec une énorme collection purulente abdominale. Le malade eut à subir une double opération, thoracique et abdominale, et la guérison fut complète.

Dans un intéressant travail [1] M. Lapeyre a publié le fait suivant : un homme entre dans son service au dixième jour d'une appendicite compliquée de péritonite. A l'examen du malade on constate une zone douloureuse et indurée donnant la sensation d'un empâtement profond qui part de la fosse iliaque droite et envahit le flanc droit et l'hypocondre jusqu'aux fausses côtes droites. La douleur est vive au point de Mac Burney, atroce sous les fausses côtes et irradiée à l'épaule droite. La percussion dénote une matité qui occupe la zone d'induration et l'hypocondre jusqu'au mamelon. Le ventre est très ballonné. Les jours suivants, les symptômes péritonéaux s'amendent mais la dyspnée augmente et une toux sèche apparaît. Puis la dyspnée devient extrême avec angoisse, le pouls est filiforme, le ventre se météorise, le visage se couvre de sueurs, et le malade succombe.

A l'autopsie, on constate une appendicite à type remontant le long de la face postérieure du cæcum. On trouve une nappe continue de pus et de fausses membranes interposée entre la paroi et les parties postérieures du cæcum et du côlon ascendant. En suivant cette fusée purulente on arrive dans une vaste collection entre le foie et le diaphragme. Cet empyème sous-phrénique non mélangé de gaz contient un litre et demi de pus. Le diaphragme n'est pas perforé. Dans la plèvre droite on trouve un litre et demi de pus. La lésion est donc continue, de l'appendice, foyer initial, à la plèvre, aboutissant ultime de l'infection.

Les complications pleurales consécutives à l'appendicite ont été étudiées en Allemagne. En voici une série d'observations : Wolbrechts dans sa thèse (Berlin, 1891) intitulée : Complications pleurales dans la typhlite et la périty phlite (nous disons aujourd'hui appendicite), cite quelques obser-

1. Lapeyre. Complications périhépatiques et pleurales de l'appendicite. *Revue de chirurgie*, 10 mai 1901.

vations, dont deux personnelles. Voici la première de ces observations : Un homme de vingt-quatre ans, menuisier, entre à la clinique le 9 octobre. Quelques jours avant, le 5 octobre, il éprouve, en pleine santé, les symptômes d'une périty phlite. Des symptômes de pleurésie droite seraient survenus rapidement, et dès le 9, on constate des signes d'abcès sous-phrénique. Le 11, la région hépatique est très douloureuse, la matité sus-hépatique est accrue et les téguments sont œdématiés. Le 17, une ponction thoracique exploratrice donne issue à du liquide purulent fétide. On pratique l'opération de l'empyème, on résèque la 5e côte et on retire 2 lit. 1/2 de liquide nauséabond. A la suite de l'opération, le malade est fort amélioré; mais quelques jours plus tard, à la suite de frissons, on constate une communication de l'abcès sous-phrénique avec la cavité thoracique à travers le diaphragme perforé. Deux mois plus tard, le malade, guéri, quittait l'hôpital.

La seconde observation de Wolbrecht concerne un homme de vingt-quatre ans, sculpteur sur ivoire, atteint le 29 octobre de périty phlite avec péritonite circonscrite. Le 1er novembre surviennent des vomissements qui se répètent pendant quatre jours. A ce moment, le malade a trois selles qui « annoncent la guérison de la périty phlite ». Le 7 novembre, par conséquent dix jours après le début de l'appendicite, on constate un épanchement pleural du côté droit, avec œdème de la paroi. Le 17 novembre, on fait une ponction exploratrice qui démontre la présence d'un épanchement pleural trouble et sanguinolent. Le 20, le malade est pris d'une toux violente et rejette une expectoration abondante, purulente, d'odeur fécaloïde. Le 23, l'expectoration se fait sous forme de vomique. Le 24, on constate un pneumothorax et on décide l'opération de l'empyème; mais, les jours suivants, l'amélioration survenant, on ajourne l'intervention chirurgicale. Après une très longue convalescence de trois mois, le malade finit par guérir.

Dans ce même travail, Wolbrecht donne le résumé de trois observations que voici : Duddenhausen (Thèse de Berlin, 1869) rapporte un cas de perforation de l'appendice avec

péritonite localisée, formation d'un foyer purulent limité qui, suivant une voie sinueuse, remonte du cæcum au diaphragme dans le tissu cellulaire rétro-péritonéal et se met en communication avec la cavité pleurale.

Larsen et Winge relatent un cas de périthyphlite avec régression des symptômes péritonéaux à la fin de la première semaine. Alors éclatent des douleurs dans l'hypocondre droit, puis un épanchement pleural se développe très rapidement. La dyspnée devient très intense et la mort survient au huitième jour de la pleurésie. A l'autopsie, on trouve à droite un pyopneumothorax; l'appendice, perforé, plongeait dans une poche purulente; une fusée purulente se prolongeait en un étroit canal derrière le foie et avait perforé le diaphragme en deux endroits.

Des faits analogues sont publiés par Herrlich, en 1886, dans un travail sur l'abcès sous-phrénique, et par Frankel, en 1891, dans un mémoire sur les suites de la perforation de l'appendice.

Grawitz, sous le titre de « Perforation d'un abcès périthyphlique dans la cavité pleurale », a publié le cas suivant : une femme de trente-sept ans est prise, il y a quinze jours, de douleurs dans le côté droit du ventre, avec constipation, fièvre et vomissements. Un médecin prescrit un purgatif. Plus tard surviennent de la toux, de l'oppression, et la malade entre à l'hôpital quinze jours après le début de sa maladie. A son entrée, on constate une respiration accélérée, superficielle; la toux est suivie d'une expectoration sans caractères. Le pouls est petit, fréquent, à 120, à 140. La langue est sèche et brune, les vomissements fréquents et bilieux. La température est à 39 degrés. On constate de la matité du côté droit du thorax. Plusieurs ponctions, qui n'ont pas été renouvelées dans les derniers jours de la vie, donnent issue à un liquide séro-sanguinolent. Le ventre est ballonné, la région iléo-cæcale est mate. La malade s'affaiblit et succombe vingt jours après son entrée à l'hôpital.

Voici les résultats de l'autopsie : on ouvre l'abdomen, et, en soulevant l'intestin, on voit sortir par l'appendice perforé une petite quantité de pus. L'appendice est transformé

dans toute sa longueur en un sac; il est perforé, et près de sa base est un calcul du volume d'un haricot. Les anses intestinales sont adhérentes dans la fosse iliaque droite et le bassin contient du pus. De l'appendice gangrené part une cavité sinueuse qui remonte derrière le rein droit et le duodénum. En pressant sur l'intestin, on provoque sur la voûte du diaphragme droit l'issue d'un liquide d'odeur fécaloïde. Une perforation de la dimension d'une pièce de 50 centimes siège à la partie postérieure du diaphragme et fait communiquer la région sous-diaphragmatique avec la plèvre droite. Dans la cavité pleurale, on trouve un litre et demi de liquide purulent et fétide. Le poumon droit est tassé et son lobe inférieur est atélectasié.

Körte a été témoin quatre fois de pleurésies consécutives à des abcès sous-phréniques qui étaient eux-mêmes la conséquence de suppurations paratyphliques.

Wollert a publié des observations analogues. Un jeune homme de seize ans est pris, le 20 mai, de douleurs à la fosse iliaque droite, avec frissons et vomissements. Il entre à l'hôpital le 23 mai, et on traite sa périty phlite par l'application de sangsues et par l'opium. Le 3 juin, le malade éprouve des douleurs vives à la base de la poitrine du côté droit, la dyspnée est intense. On constate un pyopneumothorax avec tintement métallique. Le malade succombe. A l'autopsie, on trouve une péritonite consécutive à une destruction de l'appendice; l'appendice est réduit à un moignon de 1 centimètre. Dans le pus qui baigne les anses intestinales, on trouve deux calculs. Une cavité remplie de liquide fétide s'étend le long du côlon ascendant jusqu'au diaphragme. La capsule du foie est recouverte d'un exsudat purulent. Le diaphragme est perforé. La cavité pleurale droite contient 4 litres de liquide trouble et des gaz fétides.

Scheuerlen (*Annales de la Charité*, 1888) cite, au nombre des complications de l'appendicite, 5 cas d'empyème avec ou sans perforation du diaphragme et pneumothorax.

Vous voyez combien sont nombreuses les observations de pleurésies appendiculaires purulentes et putrides, mais

toutes les pleurésies appendiculaires ne sont pas vouées à la purulence et à la putridité. Dans quelques cas la pleurésie reste séreuse, elle peut même être réduite à des frottements sans liquide. En voici quelques exemples :

Le 24 mai 1898 je voyais, avec MM. Larcher et Monod, une jeune fille dont voici l'histoire : cette jeune fille, atteinte d'appendicite diagnostiquée par M. Larcher, fut opérée le 9 mai par M. Monod. L'opération se fit dans les meilleures conditions, et tout allait bien lorsque, le 18 mai, des douleurs apparurent à l'hypocondre droit et à la base de la poitrine. La température, normale les jours précédents, s'élevait maintenant à 38°5 le soir et tombait le matin à 37°6. La toux était fréquente, sans expectoration. A l'auscultation de la poitrine, on percevait quelques frottements. Cet état dura plusieurs jours sans se modifier sensiblement. C'est alors que je fus appelé auprès de la malade. Je constatai, comme mes confrères, l'existence de frottements pleuraux au côté droit ; et un peu plus bas, à l'expiration un souffle lointain pleurétique. Bien qu'on ne trouvât pas d'égophonie, la submatité, le souffle et la diminution des vibrations thoraciques indiquaient la présence d'une petite quantité de liquide.

En face de cette pleurésie appendiculaire, nous eûmes à discuter l'opportunité de l'intervention chirurgicale, car nous redoutions la purulence et la putridité. Cependant l'état général n'était pas mauvais, le pouls était de bonne qualité, la pleurésie ne paraissait avoir pour le moment aucune gravité; aussi fut-il convenu qu'on verrait de nouveau la malade avant de prendre une décision. Nous eûmes plusieurs consultations coup sur coup et, à notre grand étonnement, nous eûmes la satisfaction de constater la disparition successive du souffle et des frottements, le liquide se résorba comme dans une vulgaire pleurésie séreuse, la fièvre céda, et la guérison survint au bout de quatre semaines, guérison qui depuis lors ne s'est pas démentie.

L'observation suivante concerne un enfant de quatorze ans, ayant eu déjà plusieurs attaques appendiculaires et de nouveau pris d'appendicite avec abcès péri-cæcal le 7 mai 1892. Il est opéré le 28 avril par M. Jalaguier. On

trouve le cæcum et l'appendice couverts d'adhérences. L'appendice à type remontant a une extrémité renflée très adhérente au cæcum. Au niveau de cette adhérence existe une perforation et une communication appendiculo-cæcale. Quelques jours après l'opération, le 1er mai, l'enfant est pris de dyspnée, on constate à la base du thorax, à droite, de la matité, du souffle à l'expiration et de la pectoriloquie aphone. Il s'est produit un petit épanchement pleural, épanchement séreux qui se résorbe huit jours plus tard [1].

A la suite de ma communication à l'Académie, le Dr Ribbe (de Mauriac) eut l'obligeance de me transmettre son observation personnelle que voici : le 20 juin 1895, il fut atteint d'appendicite et de péritonite. On l'opéra peu de jours après. Tout allait bien quand se déclara, au bout de huit jours, une phlébite du membre inférieur gauche, et dix jours plus tard une pleurésie droite. La pleurésie s'annonça par un brusque point de côté d'une violence inouïe. On constata bientôt l'existence d'un épanchement, et on craignit une pleurésie purulente. Il n'en fut rien, il s'agissait évidemment de pleurésie séreuse, le liquide se résorba sans autres incidents, mais les douleurs thoraciques persistèrent plusieurs mois.

Une observation de Korte concerne un homme de vingt-huit ans qui est pris, dans le courant du mois de mars, de vives douleurs abdominales au côté droit, avec fièvre et frisson. Une collection purulente nécessite l'intervention chirurgicale, et on incise un phlegmon putride périty-phlique qui se prolongeait du cæcum au diaphragme. Dans la plèvre droite se forme un épanchement, que l'on ponctionne et qui était *séreux*. Le malade finit par guérir.

Il y a donc des cas où la pleurésie appendiculaire, pleurésie séreuse, est réduite à son minimum d'infection, se résorbe et guérit sans intervention chirurgicale. Parfois la pleurésie appendiculaire se réduit simplement à une pleurésie sèche, en voici un cas : le 8 juillet dernier je voyais, avec MM. Terrier et Hartmann, une dame qui avait été opérée

1. Jacob. Contribution à l'étude de l'appendicite. *Thèse*, Paris, 1893, p. 69.

d'appendicite. Des complications thoraciques étaient menaçantes. Une pleurésie se déclara, caractérisée par des frottements qui occupaient la moitié inférieure de la plèvre. Nous nous demandions avec crainte si ce n'était pas là un début de pleurésie putride. Les frottements persistèrent quelques jours, et disparurent sans autre accident.

La pleurésie appendiculaire n'est donc pas toujours une pleurésie purulente et putride; elle est parfois simplement séreuse; elle peut même se réduire aux simples proportions d'une pleurésie sèche; nous verrons à la prochaine séance comment nous devons interpréter ces cas.

SIXIÈME LEÇON

LA PLEURÉSIE APPENDICULAIRE
EMPYÈME SOUS-PHRÉNIQUE
GANGRÈNE PULMONAIRE

(ÉTUDE MÉDICO-CHIRURGICALE)

Messieurs,

Si vous avez bien voulu écouter avec attention nos observations de pleurésies appendiculaires et les quelques commentaires que j'y ai ajoutés, vous devez presque connaître la question, car vous avez en mains les pièces du procès. C'est avec des observations *bien prises*, c'est grâce à une sémiologie *bien conduite* qu'on peut arriver à édifier l'histoire d'une maladie. Voilà pourquoi, dans le cas actuel, comme toujours, j'ai commencé par vous faire part d'observations où nous allons puiser nos documents. Le travail de synthèse va faire suite au travail d'analyse et j'essayerai de vous retracer dans son ensemble le tableau de la pleurésie appendiculaire.

Un premier point est à préciser, c'est la façon dont l'infection appendiculaire atteint la cavité pleurale. Comment l'appendicite, lésion si éloignée, atteint-elle la plèvre? pourquoi l'appendicite, lésion si minime, arrive-t-elle à déterminer en quelques jours des pleurésies terribles, putrides, de 2 et 3 litres de liquide? Essayons de répondre à ces questions.

A la faveur de l'infection dont la virulence a été exaltée en

cavité close, les microbes, colibacilles et autres, aérobies et anaérobies, passent du foyer appendiculaire dans le péritoine. Je n'insiste pas sur les variétés de ces microbes, car malgré les publications de ces dernières années la question est loin d'être élucidée.

Ce que nous savons, du moins, c'est comment les agents microbiens sortent de leur prison appendiculaire pour se répandre dans le péritoine. Tantôt il y a perforation ou gangrène des parois de l'appendice et la purée microbienne est largement déversée dans le péritoine; tantôt il n'y a ni perforation ni gangrène, et c'est à travers les parois de l'appendice que se fait la migration microbienne, ainsi qu'on peut s'en convaincre sur nos préparations[1].

L'infection microbienne devenue péritonéale se comporte de différentes manières. Habituellement, elle se répand plus ou moins loin, cantonnée ou non par des adhérences, ce qui crée, suivant le cas, des péritonites circonscrites ou des péritonites diffuses. Sous cette forme, l'extension de la lésion se fait de proche en proche sans solution de continuité. Mais parfois l'infection procède autrement, sous forme de foyers secondaires plus ou moins éloignés de leur lieu d'origine et *sans relation apparente* avec le foyer originel; ce sont les *abcès à distance*. C'est ainsi qu'on trouve en diverses régions de la cavité péritonéale, à l'hypocondre gauche, dans la fosse iliaque gauche et ailleurs, des collections purulentes qui semblent dues à l'éclosion de graines microbiennes transportées là, on ne sait pas toujours comment. En y regardant de plus près, peut-être trouverait-on le fil conducteur, sous forme de lymphangites.

Toutefois la voie lymphatique n'est pas seule à véhiculer à distance l'infection appendiculaire, la voie sanguine en réclame une bonne part; c'est ainsi que des embolies septiques vont faire éclore au loin des foyers dont l'appendicite est l'origine. Ces différents modes de toxi-infection peuvent atteindre la plèvre; il y a une pleurésie appendiculaire à distance, comme il y a, à distance, un foie appendiculaire,

1. Dieulafoy. *Clinique médicale de l'Hôtel-Dieu*, 1897, p. 345, 346, 347.

une gastrite hémorragique appendiculaire[1], une néphrite appendiculaire, une endocardite appendiculaire, une encéphalite appendiculaire[2], etc. Néanmoins, dans la très grande majorité des cas, M. Lapeyre y insiste, l'infection de la plèvre se fait par extension à travers le péritoine, par propagation ininterrompue des lésions parties de l'appendicite.

Veuillez d'abord remarquer que, dans ces cas-là, il s'agit presque toujours d'appendicite à type remontant. La direction de l'appendice est un facteur essentiel. Dans les appendicites à type descendant, c'est souvent vers le bassin, dans les parages de la vessie et du rectum, que se font les collections purulentes et les adhérences. Tandis que dans les appendicites à type ascendant qui remontent parfois très haut, c'est vers l'hypocondre que se dirigent les traînées purulentes et les membranes.

L'infection se fait de bas en haut, parce que le foyer initial, *primum movens*, lui imprime cette direction ; elle reste en partie cantonnée à la partie *droite* de la cavité péritonéale, elle remonte derrière le cæcum et le côlon, elle gagne l'hypocondre droit, elle détermine un empyème sous-phrénique, elle traverse le diaphragme perforé ou non perforé, et elle envahit la cavité pleurale droite ; les traînées membraneuses et purulentes jalonnent sa route, si bien qu'on peut suivre l'épopée infectieuse depuis sa modeste origine appendiculaire jusqu'à son épanouissement intra-thoracique. Telle est la pathogénie la plus habituelle de la pleurésie appendiculaire. Chose essentielle, cette pleurésie a une grande tendance à la putréfaction, elle donne rapidement naissance à un développement de gaz (pneumothorax, pyopneumothorax), elle est *putride*.

La pleurésie appendiculaire est toujours ou presque toujours une pleurésie *droite* ; c'était le cas chez deux de nos malades. Cependant John Godle parle de pleurésies appendiculaires gauches. Je ne connais qu'un seul cas publié chez

1. Dieulafoy. Gastrite hémorragique appendiculaire. *Clinique médicale de l'Hôtel-Dieu*, 1901.

2. Piard. Suppuration à distance dans l'appendicite. *Archives de médecine*, 1896.

nous, où la pleurésie appendiculaire était à gauche. C'est l'observation de M. Doyen[1]. Il s'agit d'un jeune garçon atteint d'appendicite gangreneuse et de péritonite. L'opération fit découvrir un foyer purulent, enkysté entre le cæcum, le côlon ascendant et le péritoine iliaque et remontant en haut jusqu'au voisinage du rein. Tout danger semblait conjuré par l'opération; néanmoins la température restait encore élevée. Soudain, dix jours après l'opération, quinze jours après le début de l'appendicite, éclate un point de côté violent à *gauche*. On constate l'apparition d'un épanchement pleural et d'un pyopneumothorax; l'empyème est pratiqué et le malade finit par guérir.

La pathogénie de la pleurésie appendiculaire me suggère quelques réflexions que je vais vous signaler. Vous avez vu au cours de cette étude que la pleurésie consécutive à l'appendicite est le plus souvent une pleurésie *putride*. Ce travail de putréfaction qui se fait dans la plèvre, se manifeste entre autres symptômes par un dégagement de gaz et se traduit cliniquement par l'apparition d'un pneumothorax (souffle amphorique) et d'un pyopneumothorax (succussion hippocratique).

Cette pleurésie, avons-nous dit, est l'émanation et pour ainsi dire la continuation de la péritonite purulente, qui, partie du foyer appendiculaire, est remontée dans le ventre en créant des foyers sous-phréniques et sus-phréniques. Mais une chose me surprend, c'est que pareille pleurésie soit si souvent putride, alors que la péritonite dont elle est l'émanation *ne l'est pas*. La péritonite est fétide, elle sent mauvais, mais elle n'a aucun caractère de putridité, elle ne crée pas une pneumatose péritonéale.

C'est par abus de langage, c'est par erreur, que ces péritonites sont parfois étiquetées péritonites putrides, alors qu'elles ne sont que fétides. L'opérateur, en ouvrant la cavité péritonéale, est frappé de l'odeur infecte du liquide,

1. Péritonite par perforation de l'appendice. Laparotomie. Pleurésie purulente gauche. Empyème. Guérison. *Revue critique de médecine et de chirurgie*, 1er mai 1900.

et il appelle ça une péritonite putride, donnant ainsi aux mots une valeur qu'ils n'ont pas.

Pour que la péritonite méritât le nom de putride, il faudrait qu'elle présentât des symptômes analogues à ceux des pleurésies putrides; il faudrait, à l'ouverture du péritoine, comme à l'ouverture de la plèvre, trouver un mélange de liquide et de gaz, ce qui n'est pas; il faudrait que la plaie abdominale (laparatomie) fût susceptible, comme la plaie thoracique (empyème), d'être envahie par un phlegmon gazeux, ce qui n'est pas; il faudrait que les cultures du liquide péritonéal fussent capables, comme les cultures du liquide pleural, de provoquer un dégagement de gaz, ce qui n'est pas; il faudrait que l'inoculation de pus péritonéal au cobaye fût apte, comme l'inoculation de pus pleural, à provoquer un phlegmon gazeux, ce qui n'est pas.

J'ai beau chercher dans mes souvenirs, j'ai beau compulser les observations, je ne vois pas qu'on ait décrit une péritonite putride, tandis que les observations de pleurésies putrides se comptent par douzaines. Et quand la pleurésie putride fait suite à une péritonite préexistante, comme dans l'appendicite, il se trouve, je le répète, que la pleurésie est putride, la péritonite ne l'étant pas. Et cependant péritonite et pleurésie appendiculaire ont une même origine et paraissent dues aux mêmes microbes. Comment expliquer ça?

Pour si paradoxal que soit ce fait, qui n'avait pas encore fixé l'attention, il n'en existe pas moins; je dirai même qu'il est la règle. Ainsi, chez notre malade la pleurésie était putride et la péritonite ne l'était pas. Reprenez une à une les observations de pleurésies appendiculaires que je vous ai citées (Wolbrecht, Larsen et Winge, Wollert, Schenerben, Frankel, Doyen, etc.) et à chaque instant sont signalés les signes de putréfaction pleurale, le pneumothorax, le pyopneumothorax, l'issue de gaz à l'opération de l'empyème, tandis que les signes de putréfaction péritonéale, la pneumatose du péritoine, l'issue de gaz au moment de la laparotomie, ne sont nulle part consignés.

Je ne parle pas ici du pyopneumothorax sous-phrénique;

c'est autre chose et j'y reviendrai plus loin. Je ne parle pas non plus, bien entendu, du cas où les gaz passent dans le péritoine à travers une perforation de l'intestin; il s'agit là de pneumatose péritonéale par perforation, comparable au pneumothorax par perforation; de part et d'autre l'apport de gaz se fait par effraction et ceci n'a rien à voir avec les formations gazeuses engendrées par des liquides putrides. C'est si vrai, que si un opérateur, à l'ouverture de la cavité péritonéale motivée par une appendicite, constate la présence de gaz, il ne manque pas de dire : « Ah! il y a quelque part une perforation intestinale », et il cherche aussitôt cette perforation, qui s'est faite secondairement, au cæcum, ou ailleurs.

A ce sujet je ne suis pas fâché d'ouvrir une parenthèse. J'ai démontré, par des preuves de toutes sortes, que c'est en cavité close que s'élabore le foyer toxi-infectieux de l'appendicite. Je peux ajouter aujourd'hui une preuve nouvelle à l'appui de la thèse que je soutiens. On sait combien sont fréquentes, au cours de l'appendicite, la gangrène et la perforation des parois de l'appendice; or, si le foyer appendiculaire ne s'élaborait pas en cavité close, s'il communiquait librement avec le cæcum ainsi qu'on l'a dit à tort, les gaz intestinaux passeraient en quantité dans la cavité du péritoine et y détermineraient une pneumatose péritonéale considérable. Le mélange de liquide purulent et de gaz engendrerait une *pyopneumopéritonite*, si je peux l'appeler ainsi, et provoquerait un bruit de succussion abdominale, comparable au bruit de succussion hippocratique du pyopneumothorax. Or, à ma connaissance, ce symptôme n'a pas été signalé.

Cette absence de pneumatose péritonéale d'origine appendiculaire tient à deux causes : la première, c'est que la séreuse péritonéale ne se prête pas à l'égal de la plèvre aux formations gazeuses putrides; la seconde, c'est que la route est barrée aux gaz intestinaux par la partie oblitérée du canal appendiculaire; il y a *cavité close*.

J'ai encore à vous faire part de quelques réflexions concernant l'infection de l'appendicite comparée à l'infection du péritoine et de la plèvre. Logiquement, il semblerait que la

flore microbienne qui est capable de provoquer à la plèvre putréfaction et formation gazeuse, dût être capable également de déterminer à l'appendice, son lieu d'origine, mêmes lésions putrides et gazeuses, telles, par exemple, que la pneumatose du foyer appendiculaire, ou le phlegmon gazeux des parois de l'appendice, comparable au phlegmon gazeux des parois thoraciques. Or, il n'en est rien. J'ai vu opérer bien des appendicites, j'ai pu en étudier les pièces anatomiques aussitôt après l'ablation de l'appendice et je n'ai jamais vu ni pneumatose du foyer appendiculaire, ni phlegmon gazeux de ses parois, en un mot je n'ai jamais constaté une *pyopneumoappendicite*, pour me servir d'une expression qui rend bien ma pensée. Ce qu'on voit, c'est la mortification des tissus, la gangrène, qui est une lésion des plus communes et souvent des plus précoces de l'appendicite (Letulle[1]).

En sorte que dans toute cette longue traînée infectieuse à marche ascendante, qui part de l'appendicite, qui gravit la cavité péritonéale et qui aboutit à la cavité pleurale, je vois trois étapes qui, chose inattendue, diffèrent par la nature de leurs lésions infectieuses. Ce qui domine à l'appendice, c'est la mortification; ce qui domine au péritoine, c'est la fétidité; ce qui domine à la plèvre, c'est la putréfaction. Et cependant, c'est en apparence la même flore microbienne qui a parcouru les étapes. Ceci prouve combien sont prématurées les conclusions qui ont été proposées relativement au rôle de certains microbes dans cette grande question de la toxi-infection appendiculaire et des infections secondaires qui en sont la conséquence. C'est une étude à revoir, la clinique en indique la voie. Il ne faut pas seulement compter avec la qualité des microbes qui sont ici en jeu, il faut compter *avec les terrains* dans lesquels ils poursuivent leur évolution.

Du reste, dans le cas actuel, cette question du terrain a un intérêt dominant. Veuillez remarquer que ce n'est pas

1. Letulle et Weinberg. Appendicites, recherches histologiques. *Archives des sciences médicales*, sept. et nov. 1897.

dans la séreuse péritonéale que le travail de putréfaction prend son essor, il se réserve pour la séreuse pleurale, qui confine de près *aux voies de l'air*. Voilà deux grandes séreuses, le péritoine et la plèvre, ensemencées par les mêmes germes morbides : l'une ne se prête pas à la putréfaction, c'est le péritoine, bien qu'il soit à l'abri de tout contact avec les voies aériennes ; l'autre se prête merveilleusement à la putréfaction, c'est la plèvre, bien que son contact avec les voies aériennes soit partout intime. Je me garde de théories et d'hypothèses et je me contente d'appeler l'attention sur ce fait, qui ne cadre pas avec ce que nous savons sur les anaérobies qui exaltent leurs propriétés à l'abri de l'air. Il y a là quelque chose à chercher.

L'étude comparée que nous venons de faire, relativement aux trois étapes appendiculaire, péritonéale et pleurale, nous montre, en définitive, que l'étape péritonéale est la moins redoutable des trois. La pleurésie, avec sa putridité, est plus rapidement dangereuse que la péritonite fétide. Mais ce qui domine le tout, en fait de gravité, c'est le foyer toxi-infectieux appendiculaire. C'est lui qui intoxique et qui infecte l'économie. C'est lui qui, par des voies multiples, de près ou de loin, par continuité ou à distance, par ses germes ou par ses toxines, nous conduit à la mort. Toute l'histoire de l'appendicite, *telle que nous la connaissons maintenant*, est là pour le prouver.

Et c'est en face d'un semblable péril que quelques chirurgiens attendent, pour intervenir, que l'appendicite soit... refroidie ! Je ne sais qui a trouvé cette expression de « refroidie », mais, à mon sens, elle doit disparaître, parce qu'elle nous leurre et parce qu'elle fausse les indications. Je parle en connaissance de cause. Se laisser hypnotiser par la péritonite et attendre pour opérer que l'appendicite soit « refroidie », c'est faire fausse route. Le commencement de la sagesse n'est pas la crainte de la péritonite, c'est la crainte du foyer appendiculaire. Agir autrement, c'est donner à la terrible toxi-infection appendiculaire le temps de diffuser un mal terrible et parfois irrémédiable. Nous en avons tous les jours des exemples.

Après cette étude pathogénique de la pleurésie appendiculaire, abordons le côté *clinique* de la question. Un individu étant atteint d'appendicite, à quel moment est à redouter la complication pleurale; est-elle précoce, est-elle tardive? La complication pleurale apparaît du huitième au quinzième jour après le début de l'appendicite. Toute appendicite aiguë, intense ou légère, peut être suivie de pleurésie appendiculaire; en fait d'appendicite, la bénignité n'est qu'apparente. L'infection partie du foyer appendiculaire ne commence guère sa migration ascendante avant le troisième jour de l'appendicite; la chirurgie a donc tout le temps d'intervenir, car, en supprimant au moment voulu le foyer infectant, elle supprime du même coup toute cause d'infection secondaire, elle coupe le mal dans sa racine.]

Mais si l'intervention chirurgicale est tardive, si, avec l'idée d'attendre que l'appendicite soit refroidie, on diffère l'opération jusqu'au cinquième, sixième, septième jour, etc., en un mot si on perd un temps précieux à temporiser, il se peut que l'infection ait déjà commencé sa migration ascendante, et peu de jours après l'opération éclatent les accidents phréniques et thoraciques.

La complication pleurale n'est presque plus à redouter quand le processus actif de l'appendicite est éteint depuis une quinzaine de jours; cependant n'oublions pas que le foyer appendiculaire mal éteint peut se réchauffer d'un instant à l'autre; dès lors tout est remis en cause; l'ablation précoce de ce foyer peut seule donner la sécurité.

La pleurésie appendiculaire n'éclate pas sans avoir été précédée de symptômes qui annoncent l'envahissement progressif et ascendant des lésions péritonéales. Peu de jours après la phase appendiculaire, on peut constater quelques symptômes sur lesquels M. Lapeyre[1] a insisté avec raison; tels sont la douleur du flanc droit, l'empâtement, la matité, qui témoignent du trajet de l'infection purulente, de la fosse iliaque droite à l'hypocondre.

1. Lapeyre. Complications périhépatiques et pleurales de l'appendicite. *Société de chirurgie*, 10 mai 1901.

Puis survient la phase caractéristique, que j'ai nommée *hépato-phrénique*; elle emprunte son importance au voisinage du diaphragme. La traînée purulente, après avoir laissé des traces de périhépatite, vient s'étaler entre le foie et le diaphragme et détermine un empyème sous-phrénique plus ou moins considérable. Douleurs à l'hypocondre droit, irradiations à l'épaule, anxiété dyspnéique, hoquet, augmentation apparente du volume du foie; voussure et tuméfaction de l'hypocondre; tels sont les symptômes provoqués par la périhépatite et par l'*empyème sous-phrénique*. Ils précèdent l'épisode pleural.

Les symptômes pleuraux, le point de côté, la toux, l'anxiété dyspnéique apparaissent à leur tour; toutefois ils se fusionnent le plus souvent avec les symptômes hépato-phréniques.

A ce moment la situation du malade est des plus pénibles; il souffre partout, au ventre, à l'hypocondre, au côté, à l'épaule; les saccades de toux suscitent des douleurs terribles : la respiration est saccadée, haletante, la fièvre est généralement élevée, le teint est terreux ou subictérique, le pronostic s'aggrave rapidement.

La pleurésie appendiculaire n'ayant pas toujours la même évolution, il est important de l'étudier dans ses diverses modalités. Habituellement, la pleurésie est *putride* et à grand épanchement (c'était le cas chez notre malade). Au début, ce sont des frottements plus ou moins étendus. Le liquide se forme rapidement et on constate les signes de l'épanchement : matité, absence de vibrations, souffle, etc. La fièvre est variable, tantôt forte, tantôt peu élevée. La dyspnée, l'anxiété, la perte des forces, la mauvaise qualité du pouls, la teinte blafarde et terreuse des téguments témoignent de la gravité de la situation; il est vrai que l'infection pleurale n'est pas seule en cause; l'infection péritonéale en a sa part. L'œdème des parois n'est pas rare.

Assez souvent, en deux ou trois jours, même plus vite, la percussion dénote, au sommet de la poitrine, un tympanisme exagéré, et on constate à l'auscultation les signes d'un pneumothorax et d'un pyopneumothorax; souffle amphorique,

succussion hippocratique. Ces signes de pneumothorax et de pyopneumothorax sont consignés, je vous l'ai dit, dans un grand nombre d'observations. La première idée qui se présente quand on n'a pas suivi la filière des accidents, c'est qu'il s'agit d'une perforation tuberculeuse du poumon; on ne pense pas assez à la possibilité du pneumothorax dit essentiel, pneumothorax par putréfaction, sur lequel j'ai insisté précédemment dans mes leçons sur les pleurésies putrides. Mais, règle générale, qu'il y ait ou non pneumothorax, du moment qu'une pleurésie se développe hâtivement au milieu de symptômes graves chez un sujet atteint ou non d'appendicite, on doit, sans tarder, s'enquérir de la nature du liquide. Pratiquez une ponction exploratrice, retirez quelques grammes de liquide; vous constatez alors que ce liquide n'est pas purulent au vrai sens du mot; il est sale, trouble, mal lié, grisâtre, brunâtre, fétide. Sans attendre le résultat de cultures aérobies, ou anaérobies, n'ajournez pas au lendemain votre décision, faites immédiatement pratiquer l'opération de l'empyème, il y a urgence. Le liquide pleural recueilli dans une éprouvette se divise rapidement en deux couches : l'une inférieure, sous forme de dépôt dense et foncé; l'autre supérieure, d'apparence séreuse et transparente.

La pleurésie appendiculaire a peu de tendance à la *vomique*; son évolution est si rapide, et les accidents se précipitent de telle sorte, que la vomique n'a sans doute pas le temps de se produire. Je n'en connais que deux observations que voici : L'une, due à Krohne, se rapporte à une fillette atteinte d'appendicite et de péritonite péricæcale; quelques semaines plus tard apparaît un empyème sous-phrénique suivi de quintes de toux et de vomique fétide. La laparotomie, faite quarante-huit heures après, fait constater un gros abcès sous-diaphragmatique ouvert dans la cage thoracique; peut-être s'agissait-il là de l'ouverture d'un abcès sous-phrénique sans pleurésie concomittante. J'en dirai autant du cas suivant rapporté par MM. André et Michel[1] :

1. Appendicite. Complication pleuro-pulmonaire. Mort par vomique. *Gazette hebdomadaire*, 7 février 1901.

une jeune femme est atteinte d'appendicite et de péritonite ; la laparotomie évacue une quantité de pus fétide ; plus tard apparaissent quelques signes pleuro-pulmonaires ; plusieurs ponctions exploratrices faites en vue de rechercher le liquide pleural ne donnent aucun résultat, une incision exploratrice n'est pas plus heureuse ; la malade est prise de vomique et succombe ; l'autopsie n'a pas pu être faite.

Telle est l'histoire de la pleurésie appendiculaire ; je la résume en quelques mots : il y a une *pleurésie appendiculaire*, comme il y a un foie appendiculaire, avec cette différence que l'infection hépatique se fait par l'intermédiaire de la veine porte, tandis que l'infection pleurale se fait presque toujours par propagation péritonéale ininterrompue. La pleurésie appendiculaire se voit surtout dans les appendicites à type remontant. L'infection appendiculaire aérobie et anaérobie remonte derrière le cæcum et le côlon, gagne de proche en proche et s'étend, semant sur son passage du pus, des membranes, des adhérences et parfois des collections enkystées. Les produits infectieux tapissent le foie et s'étalent à la face inférieure du diaphragme sous forme d'empyème sous-phrénique.

Tantôt les agents infectieux provoquent la perforation du diaphragme, tantôt ils pénètrent dans la cavité thoracique à la faveur des puits lymphatiques sans que le diaphragme soit perforé. C'était le cas chez notre malade. L'apparition de la pleurésie appendiculaire survient quelques jours après le début de l'appendicite. C'est même quand les symptômes appendiculaires semblent se calmer que la complication pleurale apparaît. En six, huit, dix jours, l'infection a eu le temps de se propager de l'appendice à la plèvre.

La pleurésie appendiculaire est presque toujours une pleurésie *droite*. Les exceptions à cette règle sont extrêmement rares. La phase pleurétique est précédée par la phase sous-phrénique ; *souvent elle se confond avec elle :* douleurs vives à l'hypocondre droit, avec retentissement à l'épaule droite, point de côté violent, hoquet, toux extrêmement pénible sans expectoration, dyspnée intense, angoisse, anxiété, tels

sont les symptômes qui sont associés à un état général rapidement inquiétant.

Le liquide se forme très vite; l'auscultation et la percussion donnent les signes d'un épanchement plus ou moins considérable; à ces signes se joignent souvent des symptômes de pneumothorax et d'hydropneumothorax dus au dégagement des gaz engendrés par la putréfaction.

Le pronostic de la pleurésie appendiculaire est des plus sérieux; les symptômes généraux, l'état du pouls, l'affaiblissement rapide du malade en indiquent la gravité.

En face d'une pleurésie *droite putride*, il faut toujours penser à l'appendicite, même si l'épisode appendiculaire avait été assez léger pour n'avoir pas attiré suffisamment l'attention. Il faut reconstituer les étapes appendiculaire et abdominale qui ont précédé de six, huit, dix jours l'étape phrénico-pleurale.

L'intervention chirurgicale doit être hâtive; le plus souvent même elle doit être double; il faut attaquer l'infection pleurale par l'opération de l'empyème, et l'infection péritonéale par la laparotomie. Dans un cas rapporté par M. Margery[1], on pratiqua trois opérations successives, une première laparotomie pour ouvrir un foyer purulent iliaque et réséquer l'appendice; une seconde laparotomie dix jours plus tard pour vider une collection purulente sous-phrénique et enfin l'opération de l'empyème quelques jours après; chose remarquable, cette triple intervention chirurgicale se termina par la guérison.

Quand on a suivi de près la marche ascendante de l'infection abdominale, on aurait peut-être le temps d'intervenir avant ou pendant la formation de l'empyène sous-phrénique, on éviterait ainsi l'infection intra-thoracique et pleurale.

Mais le vrai traitement est le traitement prophylactique, celui qui consiste à enlever le foyer appendiculaire dès l'apparition de l'appendicite; c'est là la seule thérapeutique rationnelle, celle qui met à l'abri des dangers et des complications sans nombre de l'appendicite.

1. Appendicite infectieuse. *Thèse* de Lyon, 1892.

Je viens de vous retracer l'histoire de la pleurésie appendiculaire sous sa forme la plus habituelle, purulente et putride. Mais n'oubliez pas que cette pleurésie peut être purement *séreuse*, sans fétidité, sans putridité et sans gravité. Je vous en ai cité plusieurs observations. Le début est parfois brusque et atrocement douloureux comme chez le Dr Ribbe ; en pareil cas tout fait redouter une pleurésie putride, et cependant le liquide reste séreux, se résorbe ou cède à une ponction comme dans le cas de Korte. Quand une pleurésie éclate chez un sujet atteint d'appendicite aiguë, on ne peut donc pas savoir quelle sera la nature de cette pleurésie ; une ponction exploratrice peut seule lever les doutes.

Dans la pleurésie séreuse appendiculaire, la pleurésie est réduite à son minimum d'infection ; elle est comparable à ces pleurésies séreuses, d'autre provenance, qui se résorbent spontanément ou qui cèdent à la ponction sans autres incidents. L'évolution de ces pleurésies bénignes n'est pas accompagnée des symptômes graves de la variété précédente. Dans quelques cas, enfin, l'infection de la plèvre est à peine ébauchée, et la lésion se réduit à une pleurésie sèche qui se traduit par des frottements.

Revenons maintenant sur quelques considérations relatives à l'*empyème sous-phrénique*. En vous retraçant l'histoire de la pleurésie appendiculaire, je vous ai dit comment se fait l'ascension ininterrompue de l'infection, depuis l'appendice jusqu'à la plèvre. Chemin faisant cette infection jalonne sa route par des collections purulentes. Une de ces collections purulentes est l'empyème sous-phrénique. Je vous ai déjà décrit les symptômes de cette phase hépato-phrénique, je n'y reviens pas. Tantôt la collection purulente sous-phrénique a peu d'importance, tantôt elle atteint de fortes proportions : un litre, un litre et demi comme dans un cas de M. Lapeyre, plus d'un litre et demi comme dans le cas de M. Spillmann. En pareille circonstance on constate une voussure de la région épigastrique et de l'hypocondre droit, le foie, abaissé par l'épanchement, paraît très volumineux alors qu'il n'est que déplacé, et d'autre part la matité qui remonte vers la

cavité thoracique peut faire supposer l'existence d'une collection pleurale qui n'existe pas.

Le foie peut donc être entouré de pus de tous côtés, et cependant *il reste indemne*, ce qui le distingue radicalement du foie appendiculaire, qui est farci d'abcès. La raison, c'est que le mode d'infection est tout différent dans les deux cas; dans le premier cas, l'infection se fait de proche en proche par le péritoine et par les lymphatiques, tandis que dans le foie appendiculaire l'infection est transportée au parenchyme hépatique par la veine porte.

Parfois, l'infection appendiculaire, dans sa migration ascendante, n'arrive pas fatalement à la plèvre; elle s'arrête en chemin et elle détermine un empyème sous-phrénique, *sans* pleurésie consécutive. Les cas de ce genre ne sont pas nombreux; ils ont été étudiés par Leyden, plus tard par Mayal, Lang, Greig Smith; ils ont donné lieu chez nous à des travaux qui sont passés en revue dans la monographie de M. Lapeyre. M. Spillmann en a également publié un cas que voici [1] : un jeune garçon atteint d'appendicite est pris huit jours plus tard de dyspnée et de très vives douleurs entre le mamelon et les fausses côtes droites; la matité est complète dans l'aisselle et à la base droite de la poitrine; on pratique des ponctions qui ne ramènent aucun liquide; quelques jours plus tard le malade est pris de dyspnée angoissante et il succombe. A l'autopsie on trouve, outre l'appendicite, des traînées purulentes et une collection sous-phrénique évaluée à deux litres; les poumons étaient œdématiés, mais la plèvre était indemne.

Il y a donc un empyème sous-phrénique appendiculaire, *sans* pleurésie concomitante. Les signes de cet empyème sous-phrénique sont ceux que je vous ai déjà décrits, je n'y reviens pas.

On a cité quelques cas où l'abcès sous-phrénique appendiculaire contient des gaz; il mérite alors la dénomination de

1. Spillmann. Appendicite avec abcès sous-diaphragmatique consécutif. *La Presse médicale*, 7 septembre, 1898.

pyopneumothorax sous-phrénique. D'une façon générale, le pyopneumothorax sous-phrénique (Leyden) est consécutif à la perforation d'un organe du voisinage, ulcérations de l'estomac et du duodénum, perforation du diaphragme et communication avec la cavité thoracique, etc. La perforation de l'ulcus simplex de l'estomac en est la cause la plus habituelle. Pour ce qui est du pyopneumothorax sous-phrénique appendiculaire, il doit être fort rare, car sur neuf cas d'empyème sous-phrénique (consécutifs à l'appendicite) opérés ou autopsiés, la présence du gaz n'est pas signalée une seule fois dans le travail de Sonnenburg. Et quand on constate des gaz on peut se demander si ces gaz ne viennent pas de la perforation d'un organe voisin : estomac, intestin et surtout diaphragme et voies aériennes.

Voici quelques cas où la présence de gaz dans le foyer sous-phrénique appendiculaire est signalée. Dans une observation de Starcke, il y avait pyopneumothorax sous-phrénique consécutif à une appendicite; mais la provenance des gaz s'expliquait par la perforation du diaphragme et la communication avec les bronches. Greig Smith [1] parle de pyopneumothorax sous-phrénique, suivi d'appendicite, ici encore, la présence de gaz était due à une perforation du diaphragme. Vaulair a publié le cas d'un enfant qui, à la suite d'appendicite, est pris d'une tumeur épigastrique (probablement empyème sous-phrénique); trois jours plus tard apparaît un brusque *pneumothorax* à droite; la peau qui recouvre la tumeur épigastrique s'amincissant, on fait une incision et par cette plaie sous-diaphragmatique s'échappent du liquide fétide et des gaz ; il est permis de supposer que les gaz de la collection sous-phrénique venaient du pneumothorax concomittant.

Dans une des observations rapportées par M. Sallet [2] un enfant, à la suite d'appendicite, est pris d'une tuméfaction au creux épigastrique. En même temps, à la base droite de la poitrine on trouve les signes d'un épanchement, abolition

1. Greig Smith. *Abdominal Surgery*, 1897, vol. II, p. 1147.
2. Sallet. *Thèse* de Lyon, 1894. Abcès péri-hépatiques d'origine appendiculaire.

des vibrations, égophonie, matité. Au-dessous de la matité, résonance amphorique et bruit d'airain. La thoracentèse donne issue à du pus d'une fétidité repoussante. Le lendemain on pratique l'empyème au niveau des dernières côtes et on perfore le diaphragme. Il sort une quantité de pus et de gaz. La mort survient vingt jours plus tard. A l'autopsie la poche sous-phrénique ne contient plus de pus, la plèvre ne contient qu'un peu de liquide séreux. Une autre observation concerne un enfant atteint d'appendicite ; huit jours plus tard apparaît une tuméfaction douloureuse à l'hypocondre droit; on fait le diagnostic d'abcès sous-phrénique gazeux, diagnostic vérifié par l'opération; la mort survint le lendemain; l'autopsie n'a pas pu être faite.

Leyden signale quelques cas de pyopneumothorax sous-phrénique, consécutifs à la perforation de l'ulcère gastrique et un cas consécutif à l'appendicite. J'avoue que la pathogénie de cette dernière observation ne m'a pas entièrement convaincu ; après l'opération et au cours des pansements, il s'écoulait par le drain laissé dans la cavité péritonéale, tantôt des parcelles alimentaires, tantôt des œufs d'ascarides et du liquide fécaloïde, ce qui prouve qu'il y avait quelque part une perforation du tractus intestinal; perforation suffisante pour expliquer le développement d'un pyopneumothorax sous-phrénique. Quant à l'appendicite, elle n'existait plus au moment de la mort, l'autopsie ayant démontré l'intégrité absolue de l'appendice.

L'observation d'Eisenlohr est instructive parce qu'elle est précise et détaillée; la voici : un jeune garçon est pris d'appendicite et huit jours après surviennent des symptômes de péritonite. Quelques jours plus tard on constate à la base droite de la poitrine un souffle intense à timbre métallique, un fort tympanisme et une voussure de l'hypocondre. Le malade succombe. A l'autopsie on trouve une appendicite légère cause de tous les accidents. La moitié droite de la cavité péritonéale est envahie par du pus et par des adhérences. Entre le foie et le diaphragme est une poche remplie de pus et de gaz. Cette poche communique à travers une perforation du diaphragme avec la plèvre droite qui contient, elle aussi,

du pus et des gaz. Les gaz de l'abcès sous-phrénique venaient donc du pneumothorax.

En somme, il y a un pyopneumothorax appendiculaire sous-phrénique. Il est annoncé par les symptômes de l'empyème sous-phrénique exposés plus haut, avec voussure et tympanisme à l'épigastre ou à l'hypocondre, douleurs violentes, angoisse dyspnéique. On comprend qu'il est parfois difficile, étant donnée la région envahie, de savoir si le pyopneumothorax est sus ou sous-diaphragmatique. La présence de gaz dans la poche purulente sous-phrénique vient-elle d'une communication avec les voies aériennes (comme dans d'autres circonstances elle vient d'une communication avec les voies digestives), ou bien s'agit-il là d'une collection putride, capable, comme la pleurésie putride, de produire elle-même des gaz? L'analyse des cas que je viens de vous citer signale presque toujours un apport de gaz par effraction, perforation du diaphragme, et communication du foyer sous-phrénique avec la plèvre ou avec une bronche. Dans deux cas seulement, dont la pathogénie est douteuse, parce que l'observation est incomplète, cet apport par effraction n'est pas signalé. Cette question, pour le moment, ne peut donc pas être définitivement jugée.

Il n'est pas impossible qu'il y ait un pyopneumothorax sous-phrénique *putride*, avec dégagement de gaz, comparable à la pleurésie putride, le travail de putréfaction s'expliquant peut-être par le voisinage de la plèvre et des voies aériennes, mais, je le répète, je ne connais pas encore une seule observation qui permette d'admettre sans conteste pareille affirmation.

J'ai encore à vous parler de faits bien curieux : la traînée infectieuse qui part de l'appendice, qui remonte dans l'abdomen et qui va se collecter entre le foie et le diaphragme sous forme d'empyème sous-phrénique, peut déterminer dans la cavité thoracique, non plus une pleurésie putride, mais une *gangrène du poumon*. C'est un chapitre à ajouter à l'histoire de la gangrène pulmonaire.

Voici le fait que j'ai observé : dans les premiers jours du

mois de mars de l'année 1896 entrait, à l'Hôtel-Dieu, salle Saint-Christophe, n° 9, un homme d'une cinquantaine d'années, qui se plaignait d'une douleur violente à la base de la poitrine du côté droit. La toux était fréquente et très pénible, la respiration anxieuse et entrecoupée ; la température était élevée. A l'auscultation, on trouvait à la base du poumon droit, en arrière, des râles secs, fins, disséminés ; il n'y avait pas de souffle. Le malade ne crachait pas. L'absence de crachats nous privait d'un important élément de diagnostic.

Outre cet épisode thoracique qui ne datait que de la veille ou de l'avant-veille, le malade éprouvait depuis quelques semaines, à l'hypocondre droit, des douleurs formant comme une demi-ceinture au-dessous des fausses côtes. Ces douleurs, très exaspérées par la pression, irradiaient dans la partie droite de l'abdomen. A la palpation, on constatait l'empâtement de la région ; la percussion ne donnait que des renseignements vagues ; la région lombaire droite était endolorie ; en descendant vers la fosse iliaque, les symptômes s'amendaient. J'admis la présence d'une collection purulente abdominale ayant déterminé par voisinage une hépatisation du poumon, et je fis passer le malade en chirurgie, afin de le soumettre à un examen complet sous chloroforme, et afin de procéder à l'opération qui me paraissait s'imposer.

On donna en effet le chloroforme, mais l'examen n'ayant pas décelé suffisamment la présence d'une collection purulente, cet homme me fut renvoyé. Le soir même un candidat au Bureau central examinait le malade et concluait à l'existence d'une pneumonie sans lésions abdominales.

Les événements se précipitèrent ; le lendemain le malade était agonisant et il succombait le surlendemain.

Voici les résultats de l'autopsie : l'incision des parois de l'abdomen, faite sur la ligne médiane, met à nu des adhérences nombreuses et épaisses. On fait alors une seconde incision en croix au niveau de l'ombilic. Les quatre segments donnés par ces deux incisions sont rabattus, on rompt les adhérences et on trouve d'abord à l'hypocondre droit une périhépatite intense. En soulevant la face inférieure du foie on découvre une vaste collection de plusieurs litres de pus

fétide, mal lié, en partie enkystée, qui se continue au-dessus du foie sous forme d'abcès sous-phrénique, et qui en bas envahit la fosse iliaque et repousse les intestins. La paroi postérieure de ce vaste abcès, qui ne contient que du liquide purulent et pas de gaz, est formée de tissu lardacé, résistant, qui s'insinue à travers les faisceaux du psoas et qui comprime l'uretère au point de provoquer une hydronéphrose du rein droit.

Ces traînées et ces collections purulentes cantonnées au côté droit de l'abdomen, nous rappellent aussitôt les migrations d'origine appendiculaire. Et en effet il s'agissait bien d'appendicite.

Le cæcum adhère au muscle psoas. L'appendice, très volumineux et comme en érection, baigne dans le pus et remonte sur la face postéro-interne du cæcum, duquel il se détache, maintenu seulement par des adhérences ainsi qu'on le voit sur la figure ci-dessous. Il s'agissait donc bien de lésions appendiculaires.

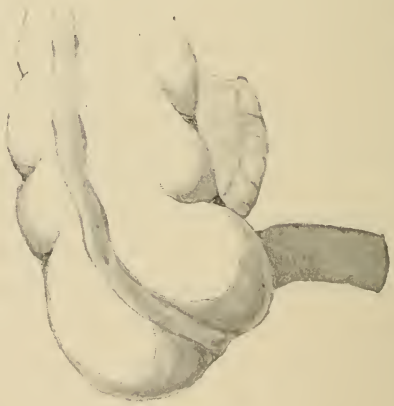

Restait à examiner la cavité thoracique. Nous avons dit dans le cours de ces leçons que l'empyème sous-phrénique appendiculaire est habituellement le prélude d'une pleurésie putride droite, avec ou sans perforation du diaphragme. Dans le cas actuel, il n'y avait pas de pleurésie, des adhérences avaient préservé la cavité pleurale, mais l'infection

avait atteint le lobe inférieur du poumon droit. En plein parenchyme pulmonaire était un bloc de *gangrène pulmonaire* du volume d'une orange. Ce foyer gangreneux était formé de deux couches; l'une périphérique, rougeâtre, compacte, l'autre centrale formant comme un noyau noirâtre, friable, humide, d'odeur des plus infectes. Ce foyer, nettement circonscrit, ne s'était encore ouvert dans aucune bronche, ce qui explique pourquoi le malade n'avait ni haleine fétide ni expectoration. Le reste du poumon était sain; les plèvres étaient intactes.

L'examen de l'appendice, fait par un des chefs du laboratoire, M. Caussade, donna les résultats suivants : les parois de l'appendice sont très épaisses et scléreuses. Le canal appendiculaire est oblitéré à partir de la valvule de Gerlach, sur une étendue de deux centimètres (appendicite oblitérante). Plus bas la lumière du canal est filiforme; elle s'élargit un peu vers l'extrémité de l'appendice et à ce niveau la cavité close est encombrée de matières durcies. C'est dans cette petite cavité close que s'était élaborée la toxi-infection que je viens de vous décrire.

Oblitération complète du canal appendiculaire.



Lumière du canal à la partie moyenne de l'appendice.

Lumière du canal vers l'extrémité de l'appendice.

Sur les coupes histologiques on ne peut pas reconnaître les différentes tuniques de l'appendice, sauf quelques amas épithéliaux tombés dans la lumière du canal. Dans ces amas, la thionine phéniquée décèle des microorganismes, cocci et bacilles, réunis par groupes extra-cellulaires. Dans les parois, cocci et bacilles sont intra-cellulaires et sont véhiculés jusqu'à la sous-séreuse et jusqu'au péritoine épaissi. On assiste ainsi à la migration microbienne qui est venue infecter le péritoine sans qu'il y ait eu perforation des parois de l'appendice. C'est la même flore microbienne qui, partie du

foyer appendiculaire, avait provoqué dans sa marche ascendante la péritonite fétide et la gangrène pulmonaire.

Messieurs,

Vous voilà bien renseignés, je pense, sur la grande migration ascendante qui, partie du petit foyer appendiculaire, provoque la péritonite, l'empyème sous-phrénique, la pleurésie putride et la gangrène du poumon. Nulle autre autre affection du ventre, pas même la hernie étranglée, n'est capable de produire pareilles catastrophes.

J'ai dit, il y a quelques années, que l'appendicite est « *la grande maladie abdominale* » et qu'elle doit nous tenir sans cesse en éveil. Les terribles complications que nous découvrons tous les jours, ou que nous apprenons à mieux connaître, ne sont pas faites pour me donner un démenti. Et ce n'est pas fini. Je ne veux pas aborder pour le moment l'histoire des lésions rénales et des lésions cardiaques consécutives à l'appendicite, parce que je n'en possède pas un nombre suffisant d'observations, mais la néphrite albumineuse et les abcès du rein font pressentir la description du *rein appendiculaire,* comme les lésions du cœur et l'intoxication cardiaque, péricardite, endocardite, lésions valvulaires, tachycardie, font pressentir la description du *cœur appendiculaire.*

Pensez-vous encore qu'en face d'une appendicite aiguë, prête à toutes les complications, on puisse impunément temporiser, ajourner de parti pris l'opération, et attendre avec quiétude que l'appendicite soit... refroidie ?

SEPTIÈME LEÇON

GOMME SYPHILITIQUE DU LOBE FRONTAL AVEC ATTAQUES D'ÉPILEPSIE JACKSONIENNE

GRAVE ATTEINTE A LA DOCTRINE DES LOCALISATIONS CÉRÉBRALES

Messieurs,

Nous avons à discuter le diagnostic topographique et le diagnostic pathogénique d'une lésion cérébrale. Il ne s'agit pas d'un cas banal. Il s'agit au contraire d'un cas qui demande à être étudié et discuté de près, d'abord parce qu'il vient à l'encontre d'idées généralement reçues, et ensuite parce qu'il touche à la question de l'intervention chirurgicale dans les lésions intra-craniennes.

Comme prélude à l'étude que nous allons entreprendre, il est indispensable que je vous rappelle en quelques mots les notions classiques concernant l'épilepsie jacksonienne et les localisations de la zone motrice corticale du cerveau. Bien que dans une autre occasion[1] j'aie longuement traité cette question, il ne m'est pas possible de la passer aujourd'hui sous silence, et je la résume brièvement.

1. Dieulafoy. Un cas d'épilepsie jacksonienne. *Clinique médicale de l'Hôtel-Dieu*, 1897, t. I, neuvième leçon.

L'épilepsie jacksonienne, ou épilepsie *partielle*, est caractérisée par des accès convulsifs qui se cantonnent à un côté du corps, à une région : le bras, la jambe, la face ; ce qui fait une épilepsie partielle : brachiale, crurale, faciale. Tantôt l'accès convulsif est strictement limité à l'une de ces régions, c'est l'épilepsie jacksonienne *type*, tantôt il dépasse ses limites : il débute par exemple au bras, puis il s'étend à la face, réalisant ainsi le type mixte brachio-facial, ou bien il débute au bras, puis il gagne la jambe, réalisant ainsi le type mixte brachio-crural ; il peut débuter à la jambe, et gagner ensuite le bras et la face. Quoi qu'il en soit, ce qui caractérise l'épilepsie partielle, c'est qu'elle débute par une région nettement limitée, et alors même qu'elle gagne d'autres régions, elle se distingue de l'attaque d'épilepsie vulgaire qui, elle, est toujours généralisée.

L'épilepsie partielle est souvent précédée d'une aura ; le malade ne perd pas toujours connaissance et il assiste, terrifié, à son accès, tandis que dans l'épilepsie vulgaire la perte de connaissance est constante et absolue.

La durée de l'accès jacksonien est d'une ou deux minutes, et même moins ; les accès peuvent se répéter un grand nombre de fois, et devenir subintrants avec élévation de température. J'ai eu dans mon service deux malades qui avaient plus de 300 accès en vingt-quatre heures. Par contre, les accès sont parfois distants de plusieurs jours ou de plusieurs semaines.

La région qui a été contracturée et convulsée pendant l'accès peut rester parésiée ou paralysée après l'accès. Ces paralysies revêtent le même type que l'accès convulsif, elles sont brachiales, crurales, faciales, fugaces ou permanentes ; elles peuvent succéder aux symptômes convulsifs, ou les devancer.

Les accès d'épilepsie partielle ont leur origine dans une lésion de la zone corticale motrice du cerveau. Cette zone motrice, zone rolandique, comprend les circonvolutions frontale ascendante et pariétale ascendante, séparées par la scission de Rolando, ainsi que le lobule paracentral dont je vous parlerai dans un instant.

La figure ci-dessous représente la zone motrice formée de la circonvolution frontale ascendante (Fa) et de la circonvolution pariétale ascendante (Pa) séparées par la scissure de Rolando.

Cette zone motrice peut être divisée en régions secondaires qui forment trois centres moteurs principaux, l'un pour la face et la langue, l'autre pour le bras, l'autre pour la jambe. Le centre moteur de la face et de la langue (FH) correspond à l'extrémité inférieure des circonvolutions motrices. Le centre moteur du bras, territoire brachial, est placé plus haut. Le centre moteur de la jambe, territoire crural, correspond à la partie supérieure des circonvolutions ascendantes, et au lobule paracentral. Le lobule paracentral (Pc), représenté sur la figure ci-dessous, peut être considéré comme l'extrémité terminale des circonvolutions ascendantes, qui se retournent sur la face interne de l'hémisphère.

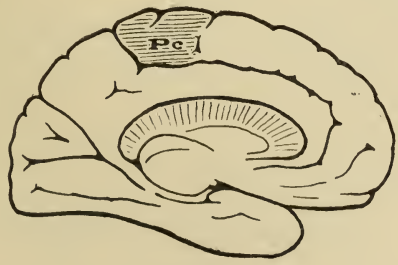

Quand une lésion, quelle qu'en soit la nature, syphilitique, tuberculeuse, gliomateuse, kystique, etc., est assez nettement circonscrite pour n'intéresser qu'un des centres moteurs que nous venons d'étudier : centre brachial, centre

crural, centre facial, cette lésion peut déterminer un accès d'épilepsie partielle cantonné au bras, à la jambe, à la face; et à supposer que l'accès convulsif dépasse ses limites initiales, et réalise le type mixte de l'accès brachio-facial, crurobrachial, etc., la topographie de la lésion est indiquée par la région où l'accès convulsif *a débuté*. Ainsi, quand l'accès d'épilepsie jacksonienne débute par la jambe, soit qu'il y reste confiné, soit qu'il s'étende, c'est que la lésion cérébrale (syphilome, tuberculome, gliome, fibrome, ostéome, parasite) est localisée à la région paracentrale, qui comprend, je vous l'ai dit, le lobule paracentral et la partie supérieure des circonvolutions motrices. Quand l'accès d'épilepsie jacksonienne débute par le bras, soit qu'il y reste confiné, soit qu'il s'étende à la jambe ou à la face, c'est que la lésion cérébrale siège à la partie moyenne des circonvolutions motrices. Quand l'accès d'épilepsie jacksonienne débute par la face, soit qu'il y reste confiné, soit qu'il s'étende, c'est que la lésion cérébrale siège au pied des circonvolutions motrices. Les exemples de ces localisations cérébrales sont fréquents, ils ont été contrôlés soit à l'autopsie, soit au moment de l'opération, et j'ai pu en réunir un grand nombre dans la leçon que je vous citais il y a un instant.

Ces connaissances permettent de porter avec précision le diagnostic topographique de la lésion, renseignement précieux quand on doit recourir à l'intervention chirurgicale (Lucas-Championnière, Chipault).

Vous avez été témoin, il y a deux ans, dans notre service, d'un cas de ce genre; je vous le rappelle brièvement. Un homme est transporté dans les salles de la clinique, le 6 novembre 1899. A peine est-il arrivé, qu'il a devant nous une attaque d'épilepsie jacksonienne : la tête se tourne à gauche, la jambe et le bras gauche se contracturent en extension, et sont presque aussitôt agités de mouvements convulsifs; la jambe droite est à son tour agitée de quelques légères convulsions. La crise dure une demi-minute, sans que la face y

1. Cette observation a été publiée par mes élèves Apert et Gandy. *Archives de médecine*, juillet 1890.

participe, et sans que le malade perde connaissance. Cet homme s'était toujours bien porté; à peine avait-il éprouvé, depuis un an, quelques céphalées sans importance, qui avaient augmenté ces temps derniers. L'épilepsie partielle avait éclaté brusquement la veille. Depuis lors, le malade avait une douzaine de crises par heure : trois cents crises par vingt quatre heures. Malgré tout, il avait conservé son entière connaissance, mais son anxiété était profonde. Bien que le bras parût être pris en même temps que la jambe, ou peu s'en faut, je localisai la lésion cérébrale au niveau du lobule paracentral droit et dans sa partie la plus élevée, pensant, étant données les quelques convulsions de la jambe droite, que le lobule paracentral gauche était sans doute, lui aussi, affleuré par la lésion. Quant à la nature de cette lésion, il me fut impossible de la diagnostiquer. Un traitement mercuriel intense n'ayant donné aucun résultat, je fis pratiquer l'opération par M. Marion. Le diagnostic topographique se trouva absolument vérifié : dans la partie la plus élevée des circonvolutions motrices, vers l'extrémité supérieure de la scissure de Rolando, en plein lobule paracentral droit, à la surface de l'écorce, était une tumeur dure, du volume d'une cerise. L'ablation en fut facile. Les caractères macroscopiques de cette tumeur n'avaient rien de caractéristique; l'absence d'adhérence à la dure-mère, le volume, l'aspect mûriforme, la délimitation nette constatés ici, s'observent dans les cas les plus divers. L'examen histologique a démontré que la tumeur était surtout fibromateuse. La planche ci-dessous en reproduit la topographie et la dimension.

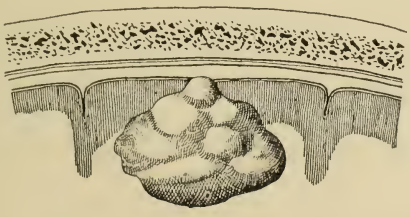

Quand on a vu de près des cas analogues, quand on est bien au courant des épilepsies partielles et de la localisation

cérébrale des lésions qui les provoquent, il semble vraiment que le diagnostic topographique de la lésion n'offre pas de grandes difficultés. Et en effet, pareils diagnostics ont été publiés de tous côtés.

C'est à ce sujet que je vous prie de vouloir bien écouter le fait suivant, qui vient de se passer dans mon service ; il vous intéresse d'autant plus, que vous l'avez en partie contrôlé.

Un homme de quarante ans, typographe, est amené par son frère dans notre salle Saint-Christophe, le 10 janvier dernier, à 3 heures. Le malade est presque dans le coma, et incapable de donner des renseignements précis. Mais nous sommes amplement renseigné grâce à l'observation très détaillée qui nous est obligeamment envoyée par son médecin, le Dr Maynau. Notre confrère a vu le malade pour la première fois dans la nuit du 5 au 6 janvier, vers 1 heure du matin. A ce moment il trouve le malade assis sur son lit, les yeux hagards, l'air hébété, et répondant difficilement mais distinctement aux questions qu'on lui adresse. Celui-ci raconte qu'il est de bonne santé habituelle, il n'a eu qu'une hydrocèle, opérée à l'Hôtel-Dieu ; depuis lors il a repris ses occupations d'ouvrier typographe sans éprouver aucun malaise.

La veille, le 5 janvier, il avait travaillé toute la journée sans avoir observé rien d'anormal ; il avait mangé de bon appétit, s'était couché vers 9 heures, et s'était profondément endormi presque aussitôt. Depuis lors il ignorait ce qui s'était passé et il ne s'expliquait pas pourquoi on avait fait appeler un médecin. Sa femme raconte que vers minuit elle est réveillée par un bruit de ronflement ; elle secoue son mari, qui est sans connaissance : impossible de le tirer de sa torpeur. Affolée, elle court chercher un médecin et lui raconte la scène. Notre confrère constate que le malade s'est mordu la langue et qu'il a, à son insu, uriné dans son lit ; il pense aussitôt à la possibilité d'une épilepsie, peut-être syphilitique, et il prescrit le sirop de Gibert et l'iodure de potassium.

Le lendemain matin 6 janvier, le frère de cet homme donne quelques renseignements ; il affirme qu'il a été soigné pour la syphilis dix ans avant. Le malade est abattu, la

langue est douloureuse, les mots viennent péniblement; néanmoins il témoigne par une mimique expressive qu'il comprend tout ce qui se dit autour de lui. La journée se passe sans autres incidents.

Mais, dans la nuit du 6 au 7 janvier, on vient de nouveau chercher notre confrère; le malade venait d'avoir « une attaque qui n'en finissait pas ». Il est dans un état comateux, couvert de sueurs, la respiration est stertoreuse, la température rectale atteint 40 degrés. A ce moment survient une inspiration bruyante, la tête et les yeux se dévient fortement à droite, et, aussitôt, *le bras droit d'abord*, puis la jambe droite, sont agités de secousses rapides et violentes. C'est un accès d'épilepsie jacksonienne. Une dizaine d'accès semblables se répètent coup sur coup, et l'état comateux persiste de 1 heure à 5 heures du matin.

Le mercredi 9 le malade a repris en partie connaissance, il prétend ne pas supporter le sirop de Gibert, il ne veut pas se soumettre à la médication prescrite et notre confrère nous l'envoie à l'Hôtel-Dieu, où il entre le 10 janvier. Il est à ce moment dans un état demi-comateux, sa température atteint 39 degrés.

Quand je vois cet homme le vendredi matin, cinquième jour de la maladie, il est comme somnolent, on ne peut obtenir des réponses précises; toutefois il fait des efforts pour comprendre et il répond par gestes ou par monosyllabes. La face est déviée à droite, la commissure est attirée à droite et en bas, la langue est déviée à droite et présente des traces de morsure, les membres du côté droit, le bras surtout, sont flasques mais non complètement paralysés, la sensibilité paraît diminuée du côté droit du corps. Depuis la veille au soir on a constaté plusieurs crises convulsives; on en a compté neuf de 5 heures à 9 heures du matin, et justement, pendant que je l'examine, cet homme est pris d'une crise dont vous avez été témoins, et que nous avons pu observer dans tous ses détails. Tout à coup il pousse un grognement étouffé, la face et les lèvres se dévient à droite, en même temps la main droite se contracte, les doigts se recourbent en forme de griffe et en quelques instants appa-

raissent au membre supérieur droit des secousses convulsives. L'accès convulsif ne reste pas localisé au bras droit, les convulsions envahissent bientôt après et presque en même temps la jambe droite et le côté droit de la face. C'est à peine si on constate au côté gauche quelques mouvements communiqués. Pendant la crise le malade ne semble pas avoir perdu complètement connaissance.

En quarante secondes, tout cesse, la crise convulsive est terminée, le malade reste cyanosé, la respiration est gênée. De nouvelles crises permettent d'étudier encore la localisation de cette épilepsie jacksonienne ; c'est le côté droit qui est atteint et c'est au bras droit que les convulsions sont prédominantes.

Il s'agissait de faire un double diagnostic : diagnostic topographique et diagnostic pathogénique. Le diagnostic topographique semblait s'imposer; la localisation de l'attaque épileptique au côté droit du corps, avec prédominance marquée au bras droit, indiquait une lésion de la région corticale motrice du côté gauche. La lésion atteignait certainement les circonvolutions frontale et pariétale ascendante, et comme la jambe n'était prise qu'après le bras et la face, il était fort probable que la lésion était principalement localisée au territoire moyen et inférieur de ces circonvolutions, leur territoire supérieur et le lobule paracentral étant indemnes.

De sorte que si j'avais dû recourir à l'intervention chirurgicale, ce sont les deux tiers inférieurs des circonvolutions motrices gauches que j'aurais indiqués à l'action du chirurgien ; c'est à la région cranienne correspondante qu'on aurait porté le trépan. Mais il n'était pas question d'opération; le malade était un ancien syphilitique, et tout faisait supposer que la lésion des circonvolutions rolandiques était gommeuse ou scléro-gommeuse.

Je sais bien que, pour affirmer la syphilis cérébrale, quelques éléments de diagnostic nous manquaient ; les attaques d'épilepsie jacksonienne n'avaient été précédées d'aucun autre symptôme tel que céphalée, obnubilation, troubles de la parole, ébauches de contracture ou de parésie, qui sont habituellement le prélude plus ou moins lointain de ces loca-

lisations syphilitiques. Mais, en fait de syphilis, tout se voit, ainsi que l'a si bien dit M. Fournier, et, d'autre part, les mêmes objections eussent été applicables à des lésions cérébrales d'une autre nature.

Nous étions donc en droit de porter le diagnostic suivant : syphilis tertiaire gommeuse ou scléro-gommeuse de la région rolandique gauche. En conséquence, j'instituai aussitôt la médication souveraine (quand elle arrive à temps). On pratiqua immédiatement une injection de 8 milligrammes de biiodure d'hydrargyre. C'était une assez forte dose, mais il n'y avait pas un instant à perdre.

En dépit du traitement, les crises jacksoniennes (toujours les mêmes) continuent le jour et la nuit, si bien qu'en vingt-quatre heures, il y eut quarante ou cinquante crises. Néanmoins le malade semble reconnaître sa femme et son frère.

Le samedi 12, l'état ne s'est nullement amélioré, la température est à 39°2. Je fais porter chaque injection à la dose de 12 milligrammes de biiodure d'hydrargyre. Les crises se succèdent dans la journée ; vers le soir elles sont plus espacées. Dans la nuit, trois crises. Le dimanche matin, la température monte à 39°8. Le malade est de plus en plus affaibli, en état presque comateux ; les crises sont moins fréquentes, on en compte trois dans la journée du dimanche ; la dernière crise éclate à 11 heures du soir, la température s'élève à 40°5 et la mort survient à 3 heures du matin. Ci-joint la courbe de température.

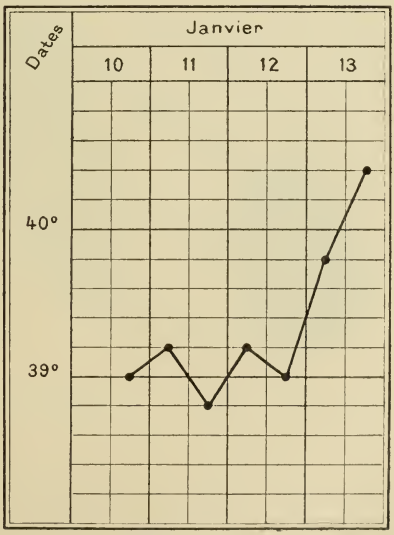

Vous allez voir quelle surprise nous réservait l'autopsie. On

ouvre la cavité cranienne et les regards se portent aussitôt sur la région rolandique gauche. *Rien d'appréciable à ce niveau.* Les méninges et la surface cérébrale ne présentent rien de particulier; pas de tumeur, pas de dépression, pas d'adhérences. Mais quand on veut enlever le cerveau on s'aperçoit que la dure-mère est adhérente à la pie-mère au niveau de la partie antérieure du lobe frontal de l'hémisphère gauche; on découpe la pie-mère et on enlève cerveau, cervelet et bulbe.

L'examen extérieur du cerveau donne les renseignements suivants : les circonvolutions rolandiques sont *absolument saines;* même intégrité des lobes pariétal, occipital et temporal. La seule lésion apparente est cantonnée au lobe *frontal* gauche. En ce point, la surface cérébrale normale est remplacée par un tissu pathologique adhérent aux méninges, de nuance brunâtre, et de consistance plus molle que la substance grise des circonvolutions.

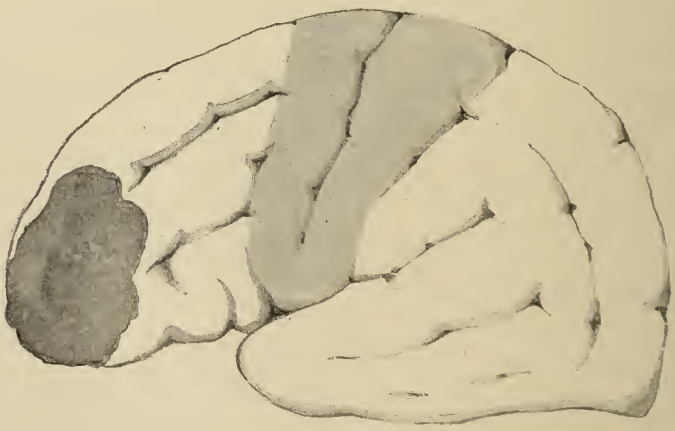

Les limites de cette néoformation sont les suivantes : vue sur la face externe du lobe frontal, elle occupe toute la pointe du lobe frontal, c'est-à-dire le tiers antérieur des 1re, 2e et 3e circonvolutions frontales, ainsi que l'indique la figure ci-dessus.

Vue par la face inférieure du cerveau, la lésion occupe la partie extérieure des circonvolutions olfactives sur une étendue de 3 centimètres.

Sur la coupe horizontale médiane du cerveau (coupe de Flœhsig), on se rend compte de la profondeur de la lésion. Ainsi qu'on le voit sur la figure ci-dessous, la lésion s'avance jusqu'à un centimètre et demi du prolongement antérieur du ventricule latéral. Ses limites sont nettes; la substance cérébrale qui confine à la tumeur n'est nullement altérée.

Dans son ensemble cette tumeur a la dimension d'un petit œuf. Voici quel est à la coupe l'aspect de son tissu : la dure-mère adhérente à la pie-mère a une épaisseur de 1 à 2 millimètres et demi. Le tissu néoformé sous-jacent a envahi et remplacé la substance blanche et la substance grise. C'est un tissu jaune-brun, de consistance et d'aspect inégaux, assez mou et friable, comme gélatineux ou gommeux, rappelant un peu le tissu conjonctif œdématié. Il est parcouru de stries filamenteuses plus blanches, plus résistantes, et en plusieurs points existent de petits îlots de consistance et d'aspect caséeux.

Le cerveau, minutieusement examiné, ne présente aucune autre lésion. Les ventricules sont remplis d'un liquide plus abondant qu'à l'état normal.

A l'examen macroscopique, cette tumeur avait les caractères d'une gomme syphilitique. Il semble du reste que la confusion ne soit guère possible entre la gomme syphilitique et d'autres tumeurs, telles que le gliome, le tuberculome ou un kyste en dégénérescence.

Eh bien, ne vous y fiez pas, il est des cas où cette confusion est possible; j'en trouve la preuve dans la première

observation de l'intéressante thèse de M. Herber[1]. Voici le résumé de cette observation. Un homme de vingt-huit ans est pris de céphalée violente, surtout intense pendant la nuit comme la céphalée syphilitique; il a des nausées, du strabisme, de la diplopie. Il entre dans le service de M. Chauffard. On constate une paralysie du muscle droit externe de l'œil droit. A l'ophtalmoscope on trouve une double hémorétinite ayant tous les caractères de la syphilis. Bien que le malade niât la syphilis, on prescrit avec raison un traitement antisyphilitique, mercure et iodure de potassium, et une amélioration notable en est la conséquence. Cet homme quitte l'hôpital, mais il y revient quinze jours plus tard, la céphalée étant plus intense que jamais. On institue de nouveau le traitement mercuriel et ioduré. Peu après surviennent des étourdissements, puis un délire violent et bruyant. Bientôt éclatent deux attaques d'épilepsie et le malade est emporté par une troisième attaque plus intense encore que la première.

Le diagnostic de syphilis cérébrale paraissant acquis (et tout portait à y croire), voici quels furent les résultats de l'autopsie :

1° On trouve une gomme ramollie située en pleine substance blanche au pied de la première circonvolution frontale; son contenu est caséeux et jaunâtre dans sa partie la plus élevée; elle est d'aspect kystique dans sa partie inférieure; la zone périphérique est transparente et vitreuse. 2° A l'union du tiers antérieur et du tiers moyen de la première circonvolution frontale, sous la substance grise, on trouve une petite tumeur, molle, transparente, ayant l'aspect de la dégénérescence vitreuse, entourée d'une zone de substance blanche indurée.

Le diagnostic porté pendant la vie paraissait donc confirmé, il s'agissait, on le croyait du moins, de deux gommes syphilitiques du cerveau. Cependant quelques doutes surgirent sur la nature de ces tumeurs et l'examen histologique

1. Herber. Évolution clinique de la gomme cérébrale circonscrite. *Thèse* de Paris, 1900.

en fut confié à M. Philippe. Cet examen démontra que le diagnostic porté pendant la vie et à l'autopsie était erroné; il s'agissait non de syphilome, mais de gliome. « Les caractères histologiques, dit M. Philippe, ne laissent aucun doute sur la nature de ces tumeurs; il s'agit de gliome du type mixte, dans lequel les fibrilles et les cellules ont végété en proportions sensiblement égales. Dans toutes les coupes que nous avons étudiées, ce gliome a envahi à la fois l'écorce et la substance blanche, bien que nettement prédominant dans cette dernière. »

Vous voyez donc, ainsi que je vous le disais il y a un instant, que le diagnostic anatomique de la gomme syphilitique ne s'impose pas toujours à première vue.

En ce qui concerne notre cas, le diagnostic de gomme syphilitique porté pendant la vie et à l'autopsie a été vérifié par l'examen histologique qu'en a fait un de nos chefs de laboratoire, M. Jolly. Les coupes de la tumeur démontrent que le tissu cérébral est presque complètement remplacé par du tissu conjonctif de nouvelle formation, assez homogène et ne contenant qu'un petit nombre d'éléments cellulaires. Par places on trouve des amas de cellules arrondies à gros noyau. Ces amas entourent le plus souvent les vaisseaux, ils sont allongés ou ramifiés et divisent le tissu néo-formé en sorte de lobules. Sur les coupes verticales des méninges on reconnaît d'abord la dure-mère peu modifiée; au-dessous, une épaisse couche conjonctive, adhérente, très vascularisée, qui correspond à la pie-mère épaissie. De nombreux vaisseaux ectasiés sont entourés d'amas de cellules arrondies à noyau fortement coloré. Ces vaisseaux, entourés de tissu hyalin lymphatique, pénètrent perpendiculairement de la surface en plein tissu pathologique. En certains points, le tissu de la tumeur est homogène, sans cellules, nécrosé; il ne se colore plus; ces points correspondent aux îlots caséeux visibles à l'œil nu. Il ne s'agit donc ici ni d'un gliome, ni d'un épithéliome, ni d'un sarcome à petites cellules, ni d'un tuberculome qui est plus limité et caséeux. Il s'agit d'une tumeur gommeuse cérébro-méningée.

Je profite de cette occasion pour vous rappeler que les

gommes corticales sont plus fréquentes que les gommes centrales. Il est surtout intéressant de savoir que les gommes cérébrales sont beaucoup plus fréquentes au lobe frontal qu'à la zone rolandique. Ainsi, dans le tableau de statistique donné par M. Herber, on trouve dix observations de gomme syphilitique au lobe frontal, tandis qu'on n'en trouve que deux aux circonvolutions motrices, zone rolandique et lobule paracentral; d'où on peut conclure, *a priori*, que l'épilepsie jacksonienne consécutive aux lésions de la zone rolandique est due au tuberculome, au gliome, etc., bien plus souvent qu'au syphilome. Vous comprenez la valeur de cette remarque.

Il s'agit maintenant de nous expliquer sur le cas inattendu de notre malade. Cet homme était atteint d'une gomme cérébrale syphilitique, et en cela le diagnostic pathogénique était vrai, mais nous avions localisé la lésion à la zone rolandique, et en cela le diagnostic topographique était faux. Et cependant, tout indiquait que la lésion devait être localisée aux circonvolutions motrices; nous avions assisté à l'accès d'épilepsie partielle, nous avions suivi avec attention son évolution, nous l'avions vu débuter par le bras et la face du côté droit et atteindre ensuite la jambe du même côté.

Ce cas rentrait donc dans le groupe presque banal des épilepsies jacksoniennes dues à une lésion des circonvolutions motrices; c'est là un diagnostic médico-chirurgical qui se fait couramment et qui ne demande pas une bien grande habileté clinique. Non seulement on arrive à localiser la lésion à la zone rolandique, mais il est possible, dans bien des cas, d'affirmer que la lésion atteint ou non le lobule paracentral.

J'étais donc convaincu, et mes élèves partageaient cette opinion, que la lésion gommeuse ou scléro-gommeuse de notre homme était nettement localisée à la partie moyenne et inférieure des circonvolutions motrices gauches. Aussi, quelle n'a pas été notre étonnement, à l'autopsie, quand nous avons constaté l'*intégrité absolue* des circonvolutions motrices et la localisation de la gomme à la partie antérieure

du lobe *frontal*. Ce fait était d'autant plus troublant, qu'au cas d'intervention chirurgicale, je le répète, le chirurgien aurait opéré sur de fausses indications, il aurait trépané le crâne au niveau de la région rolandique et il n'aurait trouvé aux circonvolutions motrices aucune lésion.

Alors je me suis demandé si notre cas était un cas isolé ; j'ai fait des recherches et je viens vous rendre compte du résultat de mes investigations. Non seulement notre cas n'est pas isolé, mais il existe un certain nombre de faits identiques. Je vais vous les citer, vu l'importance du sujet.

M. Lépine[1] a publié une observation intitulée : « Épilepsie jacksonienne terminée par la mort ; autopsie ; ancien abcès du lobe *antérieur* du cerveau. » Une femme âgée entre dans son service pour une épilepsie jaksonienne des membres gauches, la face restant indemne. Outre les grandes crises qui se compliquent à un certain moment de perte de connaissance, on note des petites secousses des doigts et de l'avant-bras avec raideur du bras et sans perte de connaissance. Voilà bien, n'est-ce pas, des crises convulsives partielles, nettement limitées, et permettant de localiser la lésion cérébrale à la partie moyenne des circonvolutions motrices droites? La malade tombe en état de mal et succombe. A l'autopsie, on constate l'intégrité absolue de la zone rolandique ; la lésion siège à la première circonvolution frontale droite ; c'était un ancien abcès enkysté. Ainsi que le fait remarquer M. Lépine, si la trépanation avait été pratiquée, elle n'eût pas mis à nu la lésion, « car, en se guidant sur les symptômes de la crise, on eût été conduit à ouvrir le crâne fort en arrière, dans une région intermédiaire au centre du membre supérieur et à celui du membre inférieur ». Nous arrivons, M. Lépine et moi, dans nos cas respectifs, aux mêmes conclusions un peu décevantes.

Dans un autre cas de M. Lépine, il est question d'un malade, ancien syphilitique, atteint de symptômes cérébraux, idées ambitieuses, amnésie, bizarreries de caractère et attaques d'épilepsie jacksonienne limitée aux deux bras.

1. Lépine. Gommes des lobes frontaux. *Revue de médecine*, 10 juin 1895.

Pareille limitation des accès convulsifs devait engager à localiser la lésion cérébrale en un point symétrique des circonvolutions rolandiques. Le malade meurt, et, à l'autopsie, on trouve deux gommes symétriquement placées, non pas aux circonvolutions rolandiques, mais à la première circonvolution des deux lobes frontaux.

MM. Faguet et Lowitz[1] ont rapporté l'observation suivante : une femme ayant eu la syphilis est prise d'attaques d'épilepsie jacksonienne limitée au côté gauche du corps. L'attaque se fait dans les conditions que voici : Les convulsions débutent par la main, gagnent tout le membre supérieur, puis atteignent la bouche, la paupière supérieure et finissent par le membre inférieur, toujours du côté gauche. Les phénomènes convulsifs disparaissent dans l'ordre suivant : ils cessent tout d'abord à la face, puis au bras, à la jambe et enfin à la main. Pendant la durée des crises, la malade ne perd pas connaissance ; interrogée aussitôt après, elle répond très nettement. La mémoire, l'intelligence, la parole sont intactes. La percussion du crâne au niveau de la zone psycho-motrice droite provoque une douleur assez vive.

Le traitement antisyphilitique n'ayant donné aucun résultat, et les symptômes indiquant la localisation de la lésion aux circonvolutions motrices droites, M. Lannelongue applique une couronne de trépan au niveau de la partie inférieure du sillon de Rolando. La dure-mère est mise à nu, mais on ne trouve pas la lésion à laquelle on s'attendait. Les accès convulsifs continuent et la malade succombe. A l'autopsie, on constate l'intégrité complète de la zone motrice. La lésion, qui est une gomme de la dimension d'une noix, siège sur le tiers postérieur de la deuxième circonvolution frontale droite en avant du pli de passage qui a conservé ses caractères.

L'observation suivante est due à M. Chipault[2]. Un homme ayant eu déjà quelques symptômes cérébraux, est pris d'épilepsie jacksonienne localisée au bras et à la jambe gauches.

1. Cette observation est consignée dans la thèse de M. Herber.
2. Chipault. *Revue de Neurologie*, 1893, p. 145.

Les symptômes convulsifs sont suivis de symptômes paralytiques. Néanmoins, presque tous les matins, au moment du lever, il se produit une extension involontaire du bras paralysé, qui soulève la couverture du lit; l'avant-bras et la main se redressent, les doigts s'étendent et s'écartent; cela dure un instant. Quand le malade est impressionné, ou pour une cause quelconque, la main paralysée est prise d'un tremblement rapide qu'on peut modérer et arrêter en soutenant la main. Ces symptômes indiquant une lésion de la région rolandique droite, on applique le trépan, et on met largement à découvert cette région. Après incision de la dure-mère, on ne constate aucune lésion à la surface de la zone motrice. Une ponction à la seringue de Pravaz faite sur la circonvolution frontale, puis sur la pariétale ascendante, ne donne aucun résultat, pas plus qu'une incision de 1 centimètre de longueur, sur 2 centimètres de profondeur, faite de haut en bas sur la circonvolution frontale ascendante. Trois semaines après le malade succombe. A l'autopsie on trouve un gliome du volume d'une cerise, non pas aux circonvolutions rolandiques, qui sont saines, mais à la deuxième circonvolution frontale droite.

Ces observations, vérifiées par l'opération ou par l'autopsie, vous prouvent que notre cas est loin d'être isolé, il est en bonne compagnie. A voir notre malade atteint d'épilepsie jacksonienne, à type brachio-crural, nous avions fait le diagnostic topographique classique de lésion cérébrale siégeant à la partie moyenne des circonvolutions rolandiques. Au cas d'opération, c'est là que le chirurgien aurait porté le trépan : il n'y aurait rien trouvé, car l'autopsie a démontré l'intégrité de cette région; la lésion siégeait au lobe frontal.

Même remarque pour les autres observations. L'épilepsie jacksonienne du malade de M. Lépine fait porter le diagnostic d'une lésion de la zone rolandique, et, à l'autopsie, on constate que c'est à la première circonvolution frontale que siège la lésion. L'épilepsie jacksonienne du malade de MM. Faguet et Lowitz fait porter le diagnostic d'une lésion de la

zone rolandique, on y porte le trépan sans rien trouver, et, à l'autopsie, on constate que la lésion est localisée à la deuxième circonvolution frontale. L'épilepsie jacksonienne du malade de M. Chipault fait porter le diagnostic d'une lésion de la zone rolandique, on la trépane largement sans y rien trouver, et plus tard, à l'autopsie, on constate que c'est à la deuxième circonvolution frontale qu'est localisée la lésion.

En sorte que, une lésion, gliome, syphilome, tuberculome, ou autre, localisée aux circonvolutions du lobe frontal, loin de la zone rolandique, peut reproduire le tableau de l'épilepsie jacksonienne, tel que nous sommes habitués à la voir à la suite des lésions localisées aux circonvolutions rolandiques. Médecins et chirurgiens s'y sont trompés. Il faut convenir que des faits de ce genre jettent quelque incertitude sur la précision du diagnostic topographique des lésions cérébrales et laissent quelque doute quand il s'agit de préciser la zone sur laquelle doit porter l'intervention chirurgicale.

N'y aurait-il pas cependant quelque signe, capable de différencier ces deux localisations? N'existe-t-il pas quelque symptôme qui permette de dire : tel accès jacksonien provient d'une lésion de la zone rolandique; tel autre accès jacksonien provient d'une lésion du lobe frontal? Il semblerait, *a priori*, qu'une lésion intéressant le lobe frontal dût provoquer des troubles intellectuels, psychiques, qui ne sont pas le fait des localisations rolandiques. Mais cette hypothèse, en soi rationnelle, ne répond pas toujours, il s'en faut, à la réalité des faits. Ainsi notre malade, avec sa lésion du lobe frontal, n'avait eu ni troubles psychiques, ni troubles intellectuels, quand il a été frappé brusquement de ses premières crises jacksoniennes; la veille encore il était en bonne santé et il exerçait son métier d'ouvrier typographe sans la moindre défaillance de ses facultés mentales. Dans l'observation de MM. Faguet et Lowitz, il est dit que le malade atteint d'épilepsie jacksonienne par lésion du lobe frontal « n'avait aucun trouble de l'intelligence; la mémoire était intacte, et

la parole était normale ». Dans l'observation de M. Chipault, on note que le malade atteint d'épilepsie jacksonienne par lésion du lobe frontal « n'avait pas de troubles intellectuels ». L'absence de troubles psychiques et intellectuels ne peut donc pas toujours servir, vous le voyez, à différencier l'épilepsie jacksonienne par lésions rolandiques de l'épilepsie jacksonienne par lésions frontales.

Les symptômes paralytiques, a-t-on dit, pourraient peut-être fournir des renseignements précieux, et nous guider dans ce diagnostic délicat. On sait en effet que les lésions des circonvolutions rolandiques ne suscitent pas seulement des convulsions toniques et cloniques, elles déterminent également des symptômes paralytiques; la paralysie, ou du moins la parésie du bras et de la jambe pouvant succéder aux crises d'épilepsie jacksonienne, ou coexister avec elles. Bien des malades atteints d'épilepsie jacksonienne du membre supérieur ou du membre inférieur éprouvent après leur attaque convulsive, ou dans l'intervalle des attaques, une paralysie plus ou moins durable des membres qui ont été convulsés. Si pareil symptôme était spécial à l'épilepsie jacksonienne d'origine rolandique, et s'il était étranger à l'épilepsie jacksonienne d'origine frontale, nous aurions là un élément précieux de diagnostic topographique.

Mais cet élément de diagnostic nous fait défaut, car les troubles paralytiques peuvent être associés à l'épilepsie jacksonienne d'origine frontale comme à l'épilepsie jacksonienne d'origine rolandique. Ainsi notre malade avait en partie perdu le mouvement du bras et de la jambe et nous avions noté chez lui la coexistence de symptômes parétiques et de crises convulsives; la crise convulsive terminée, les symptômes paralytiques reprenaient le dessus. Chez l'un des malades de M. Lépine, le bras et la jambe gauche étaient paralysés après les crises convulsives et restèrent paralysés jusqu'à la mort. Le malade de MM. Faguet et Lowitz avait une hémiplégie flasque dans l'intervalle de ses attaques convulsives, et la paralysie persista d'une façon absolue. Le malade de M. Chipault avait une parésie des membres atteints d'épilepsie jacksonienne et le bras resta paralysé.

Vous voyez donc que la présence de troubles paralytiques, pas plus que l'absence de troubles psychiques, ne peuvent nous servir à différencier avec certitude l'épilepsie jacksonienne par lésion rolandique de l'épilepsie jacksonienne par lésion frontale.

Il faut donc admettre, jusqu'à plus ample informé, qu'il y a une épilepsie jacksonienne rolandique et une épilepsie jacksonienne frontale absolument comparables. L'épilepsie jacksonienne d'origine rolandique est beaucoup plus fréquente, il est vrai, que l'épilepsie jacksonienne d'origine frontale; néanmoins cette dernière n'est pas absolument rare, ainsi que le prouvent les observations que je viens de citer, et le cas de notre malade en est un nouvel exemple.

Nous ne connaissons, pour le moment, aucun signe, aucun symptôme qui nous permette de différencier l'épilepsie jacksonienne rolandique de l'épilepsie jacksonienne frontale; ceci, il ne faut pas se le dissimuler, est une atteinte portée à la doctrine des localisations cérébrales. Aussi éprouverons-nous une inquiétude bien légitime le jour où nous serons appelés à préciser la région cranienne sur laquelle doit porter le trépan. Nous pourrons être exposés, sans notre faute, à donner une fausse indication, témoin les cas instructifs de MM. Faguet et Lowitz et de M. Chipault.

Je dois néanmoins faire une remarque, ne serait-ce qu'à titre de simple réflexion : au nombre des types d'épilepsie jacksonienne d'origine rolandique, il en est un que je n'ai pas vu reproduit par l'épilepsie jacksonienne d'origine frontale : c'est le type crural, l'accès convulsif débutant par la jambe. En pareil cas, je vous le rappelle, la lésion qui produit l'épilepsie jacksonienne crurale est localisée au lobule paracentral ou à la partie la plus élevée des ciconvolutions motrices qui concourent à former ce lobule paracentral. Ce type d'épilepsie jacksonienne crurale échappe-t-il à la similitude que nous venons de signaler pour les autres types, et ne peut-il pas être reproduit par une lésion frontale? Je l'ignore, je me garde d'hypothèses, et, pour le moment, je me contente de poser la question ; il sera intéressant de la résoudre.

Je voudrais vous dire encore quelques mots concernant la gomme syphilitique de notre malade. A en juger d'après sa transformation caséeuse et fibreuse, cette gomme évoluait depuis longtemps. Et, pendant cette longue évolution, notre homme n'avait rien ressenti ; il n'avait eu ni céphalée, ni vertiges, ni obnubilation ; il n'avait éprouvé ni perte de mémoire, ni trouble intellectuel ; sa femme et son frère ont donné à ce sujet les renseignements les plus précis. C'est dans la nuit du 5 au 6 janvier que la lésion s'est démasquée tout à coup par l'épilepsie jacksonienne, et, à ce moment, la lésion était tellement avancée qu'elle a été mortelle en quelques jours, en dépit de toute médication.

Comment expliquer qu'une lésion cérébrale puisse rester si longtemps silencieuse ? Cela dépend des régions où siège la lésion. Il y a, dans le cerveau, des régions plus tolérantes les unes que les autres. Cette tolérance n'est pas enviable, car, le sujet n'étant pas prévenu du danger, il vit dans une fausse sécurité et il n'entreprend aucun traitement ; en attendant, le mal fait des progrès, la médication arrive trop tard, et la cause est perdue.

HUITIÈME LEÇON

L'OTITE ET LES ABCÈS DU CERVELET

(ÉTUDE MÉDICO-CHIRURGICALE)

Messieurs,

Le 7 mai 1900, c'était un lundi, entrait dans mon service de l'Hôtel-Dieu, salle Saint-Christophe, n° 6, un homme de trente-trois ans qui se plaignait de céphalée violente et de vertiges. A ce moment se place un épisode important à signaler. Pendant que cet homme montait l'escalier qui conduit dans nos salles, il est pris d'un vertige avec ictus subit, comparable à l'ictus épileptique ou à l'ictus laryngé tabétique; il tombe, le corps violemment projeté à gauche, et, dans sa chute, c'est le côté gauche de la tête qui reçoit le choc. Aussi, dès le lendemain, une vaste ecchymose entourait l'œil gauche, envahissait les paupières, la région sus-orbitaire, et gagnait l'œil droit. Les parties ecchymosées étaient bleuâtres, tuméfiées, et le globe oculaire gauche disparaissait sous la paupière boursouflée.

Le malade était fort déprimé et comme somnolent, non pas du fait de sa chute, mais du fait de son état antérieur. Bien que ses réponses fussent lentes et pénibles, il put néanmoins nous donner quelques détails précis concernant sa maladie. Il vient à l'hôpital, nous dit-il, parce qu'il a de

violentes douleurs de tête. Ces douleurs occupent surtout la région occipitale et s'étendent de tous côtés, au cou, au front, au sommet du crâne. Elles ont débuté il y a une douzaine de jours et ont acquis progressivement une très vive intensité. L'accalmie n'est jamais complète, la souffrance dure jour et nuit; en outre, à l'occasion de mouvements, ou même sans cause appréciable, surviennent des douleurs « à crier » avec élancements comparables « à des coups de couteau ». Par la pression et par la percussion, on constate que la région occipitale est le siège dominant de la douleur. Cette douleur n'est point superficielle à la façon d'une névralgie, elle n'a pas les caractères d'une ostéo-périostite syphilitique : c'est autre chose, c'est une céphalée profonde avec irradiations et paroxysmes.

Peu de temps après l'apparition de la céphalée était survenu un autre symptôme, le vertige. La sensation vertigineuse se produisait plusieurs fois par jour. Tantôt les objets paraissaient tourner en divers sens autour du malade, tantôt son corps semblait entraîné dans des mouvements oscillatoires à droite et à gauche. Ces vertiges étaient exagérés par la station debout ou par la marche; ils diminuaient dans la position assise et disparaissaient au lit dans l'immobilité.

En même temps que les vertiges était survenue une titubation, une perte d'équilibre, qui donnait à la marche, non pas les apparences de l'incoordination tabétique, mais l'aspect de la démarche ébrieuse. Cet homme allait titubant, « dodelinant », comme dit Rabelais, frôlant et coudoyant les murs, si bien qu'en le voyant passer, on ne manquait pas de l'apostropher comme un homme ivre. Il avait soin de marcher les jambes écartées, s'arrêtant par instants pour prendre un point d'appui.

Un ictus subit survint le 3 mai, le malade fut projeté à droite; un nouvel ictus subit avec chute à gauche se produisit lors de l'entrée à l'Hôtel-Dieu, ainsi que je l'ai dit il y a un instant.

Depuis trois jours ont apparu des vomissements, non pas des vomissements pénibles, difficiles, précédés d'état nauséeux, comme les vomissements de l'indigestion ou du mal

de mer, mais des vomissements faciles, spontanés, sans effort, se faisant par simple régurgitation. Les causes les plus banales, un changement de position, se lever, s'asseoir, rappellent les vomissements, qui sont, suivant le cas, alimentaires ou liquides.

Rien à noter du côté des membres; les mouvements sont libres, quoique ralentis; on dirait de l'asthénie musculaire; pas de paralysie, pas de contracture, pas de tremblements, pas d'accès épileptiformes, pas d'anesthésie.

La face et les organes des sens ne sont pas atteints pour le moment. L'ouïe et l'odorat sont normaux; on ne constate ni paralysie faciale ni paralysie oculaire; pas de nystagmus. La pupille réagit bien à la lumière et à l'accommodation; il n'y a ni myosis ni mydriase. La parole est normale, quoique lente; elle n'est ni bégayante ni scandée. La respiration et la déglutition ne sont en rien altérées.

L'intelligence est intacte, toutefois il faut insister pour obtenir quelques réponses; le malade est somnolent et immobile dans le décubitus dorsal. La fonction urinaire est normale, les urines ne contiennent ni albumine ni sucre.

Le pouls, qui était ralenti à l'entrée du malade, est monté en quelques jours de 56 pulsations à 108. La température, qui était de 37°6, ne s'est pas élevée au-dessus de 38 degrés.

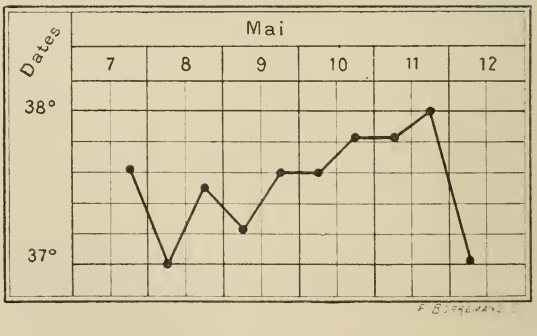

En résumé, cet homme, malade depuis une douzaine de jours, a été pris d'abord de céphalée violente à prédominance occipitale, bientôt suivie de grands vertiges, de perte d'équilibre, de titubation à forme ébrieuse, de chutes avec

ictus subit et de vomissements répétés. C'était presque au complet le *syndrome cérébelleux*. Aussi je n'hésitai pas à porter le diagnostic de lésion du cervelet. Le vertige de Ménière, le syndrome auriculaire ou labyrinthique, les méningites, les tumeurs du cerveau et du mésocéphale furent successivement éliminés pour des raisons que nous discuterons plus loin. Il n'y avait pas lieu de s'arrêter à l'idée d'une méningite cérébro-spinale : le signe de Kernig était absent et la ponction lombaire était muette. Il était donc logique d'admettre l'existence d'une lésion du cervelet; restait à savoir quelle était cette lésion. En pareille circonstance, il faut songer avant tout aux abcès du cervelet, abcès qui ne sont pas rares à la suite d'otites aiguës et chroniques. Nous avons interrogé notre homme à ce sujet, nous lui avons demandé *avec insistance*, et à plusieurs reprises, s'il n'avait eu antérieurement ni douleurs d'oreille ni écoulement purulent : il a formellement nié l'otite. Du reste, dans notre examen, nous avons constaté que l'ouïe était normale; la pression des régions mastoïdiennes ne déterminait aucune douleur; nos investigations du côté de l'oreille étaient infructueuses et le malade était sans fièvre. Il fallait donc songer à autre chose.

Ici, nous entrions dans le domaine des hypothèses et la nature de la lésion cérébelleuse était fort difficile à préciser. Etait-ce une hémorragie du cervelet? Non, car les symptômes cérébelleux n'avaient été ni subits ni simultanés; ils avaient été successifs, progressifs, et avaient mis une douzaine de jours à atteindre leur maximum. Etait-ce une tuberculose (un gros tubercule des centres nerveux) ayant évolué jusque-là à l'état latent? Ce n'était pas impossible, bien que le malade ne fût pas tuberculeux. Etait-ce une tumeur parasitaire? Pourquoi pas? Etait-ce un gliome, un gliosarcome? Ce n'était pas probable, l'évolution de ces tumeurs étant beaucoup plus lente et l'apparition des symptômes beaucoup plus espacée. Etait-ce une lésion syphilitique du cervelet, lésion gommeuse ou artérite oblitérante? Ce malade niait la syphilis et n'en portait d'ailleurs aucun stigmate. Toutefois, comme, en fait de syphilis, tout est possible, j'instituai sans tarder

le traitement et je fis pratiquer tous les jours une injection de 6 milligrammes de biiodure d'hydrargyre.

Les jours suivants, 8, 9 et 10 mai, la situation va en s'aggravant; la somnolence et la torpeur s'accentuent; le malade est couché sur le dos, dans une immobilité absolue; les nuits sont agitées et légèrement délirantes; chose importante : la commissure labiale gauche est légèrement paralysée. Le traitement médical étant impuissant, le traitement spécifique ne donnant aucune lueur d'amélioration, je pensai au traitement chirurgical, et je fis prévenir le chef de clinique de M. Duplay, M. Marion, actuellement chirurgien des hôpitaux.

Toutefois, le vendredi matin 11 mai, étant donné ce cas difficile, je prie mon collègue M. Brissaud, dont la compétence est si grande en pareille matière, de venir examiner le malade et de me donner son opinion. M. Brissaud n'hésite pas un instant à admettre le diagnostic de lésion du cervelet. Outre le syndrome cérébelleux dont j'ai parlé plus haut, nous constatons des symptômes oculaires qui n'existaient pas à l'entrée du malade, du nystagmus et une parésie du nerf moteur oculaire externe gauche. La parésie de la commissure labiale gauche, qui date de l'avant-veille, s'est accentuée. L'examen des yeux, pratiqué par M. Péchin, dénote à droite des hémorragies rétiniennes, et à gauche une névrite optique. Les réflexes rotuliens sont abolis. Le malade, plongé dans le coma vigil, ne répond que très péniblement; tout fait présager une issue funeste; aussi, sommes-nous d'avis, M. Brissaud et moi, que l'intervention chirurgicale est la seule chance de salut.

L'opération est donc décidée pour le lendemain matin samedi. Mais, alors, M. Marion nous pose une question qui, pour lui, opérateur, est de première importance : De quel côté du cervelet s'est développée la lésion ; est-ce à droite ou à gauche ? quelle partie du cervelet doit-on découvrir, est-ce le lobe droit ou le lobe gauche ? A cette question il faut répondre. Mais sur quoi baser ce diagnostic de localisation? La céphalée, les vertiges, la titubation, la démarche ébrieuse, les vomissements, le nystagmus sont des symptômes *com-*

muns aux lésions cérébelleuses des deux lobes et du vermis, ils ne peuvent donc pas servir à localiser la lésion à droite ou à gauche; l'état des yeux (névrite et hémorragies rétiniennes) ne nous est ici d'aucun secours, puisque les deux yeux sont atteints ; l'ictus et la chute du malade du côté gauche sont sans valeur, puisque, quelques jours avant, un ictus analogue l'avait précipité du côté droit. Deux signes, bien légers en apparence, vont nous aider à ce diagnostic de localisation : c'est la parésie du nerf moteur oculaire externe gauche et la parésie du nerf facial gauche. Outre la parésie de la commissure labiale gauche, qui date de trois jours, M. Brissaud est frappé de la flaccidité de la joue gauche. C'est donc dans le lobe gauche du cervelet que doit être la lésion, c'est à gauche que doit porter l'intervention chirurgicale.

Le malade est anesthésié par l'éther. M. Marion porte trois couronnes de trépan sur la fosse cérébelleuse gauche, deux en bas, une en haut, représentant les angles d'un triangle isocèle. A ce moment, la respiration s'arrête ; le cœur bat encore, mais bientôt les battements faiblissent et s'arrêtent à leur tour. Pendant dix minutes, tous les moyens sont mis en usage pour rappeler la respiration ; les tractions rythmées de la langue, ce moyen merveilleux que nous a fait connaître M. Laborde, restent ici sans résultat. Plusieurs personnes, croyant le malade mort, quittent la salle d'opération. M. Marion, dans l'espoir d'obtenir une décompression intracranienne, fait sauter la table osseuse, incise la dure-mère et met à nu le cervelet. Les battements du pouls sont par moments perceptibles; le malade n'est donc pas complètement mort, mais sa respiration est nulle ; voilà bien vingt minutes que cet homme ne respire plus.

A l'ouverture du crâne, on ne voit de lésion nulle part, les méninges sont normales, le cervelet paraît sain; on n'y constate ni tumeur, ni saillie, ni déformation. M. Marion l'explore en tous sens et, pendant cette exploration, son doigt heurte la face postérieure du bulbe rachidien. Aussitôt, à la surprise des assistants, le malade pousse une inspiration longue et bruyante. Le doigt étant retiré, la respiration s'arrête instantanément. De nouveau, le doigt étant replacé

à la face postérieure du bulbe, les inspirations reparaissent et se succèdent ; elles cessent d'une façon absolue dès que la compression bulbaire est suspendue. La même expérience est renouvelée plusieurs fois de suite, avec la même netteté ; en fin de compte, la respiration se rétablit définitivement, c'est une résurrection.

On fait le pansement et on transporte cet homme dans son lit. Dans la journée, sa situation est à peu près ce qu'elle était avant l'opération ; il répond péniblement ; la respiration est normale ; le pouls est à 120. Le lendemain de l'opération, dimanche, sa femme vient le voir ; on l'interroge, on la fait causer, et elle raconte que son mari, un mois avant de tomber malade, s'était plaint de douleurs à l'oreille gauche, douleurs suivies d'un écoulement qui avait taché le linge pendant deux ou trois jours. Notre homme avait donc eu une *otite*. C'est en vain que nous l'avions interrogé à plusieurs reprises, et avec insistance, sur l'existence d'une otite (l'otite étant la cause habituelle des abcès du cervelet) ; ses réponses avaient toujours été négatives et ce précieux renseignement nous avait fait défaut. Cette otite n'avait été ni forte ni tenace, puisque le malade en avait perdu le souvenir et la niait formellement ; néanmoins, les indications données par sa femme étaient des plus précieuses, et, dès lors, il devenait évident pour nous que la lésion cérébelleuse gauche, mise en évidence par le syndrome cérébelleux, n'était autre qu'un abcès consécutif à une otite survenue quelques semaines auparavant.

Aussi, quoique la situation du malade eût notablement empiré, on pratiqua plusieurs ponctions du cervelet avec l'espoir de rencontrer la collection purulente. Il n'en fut rien, et le malade succomba dans la journée.

Ce résultat final me laissait inquiet ; je me demandais, non sans quelque anxiété, si le diagnostic n'avait pas été entaché d'erreur ; la lésion cérébelleuse était-elle bien du côté gauche et avions-nous bien renseigné le chirurgien en désignant à son action le lobe gauche du cervelet ? Ce qui me tranquillisait, c'est que j'avais demandé à mon collègue M. Brissaud de vouloir bien partager avec moi la responsabilité du diagnostic

et la décision de l'intervention chirurgicale. L'autopsie vint lever ces scrupules ; elle démontra que le diagnostic topographique ne laissait rien à désirer ; il s'agissait, en effet, d'une lésion du lobe gauche du cervelet, et cette lésion était un abcès. L'abcès, un peu allongé, avait la dimension d'une grosse noisette ; il siégeait à la région antérieure du lobe (ce qui est le lieu le plus habituel) ; il s'était développé dans la substance blanche, non pas au centre, mais entre le noyau denté et la substance grise corticale, un peu en haut et en dehors ; il rentrait dans le groupe des abcès cérébelleux antéro-externes, ainsi qu'on peut le voir sur la figure ci-dessous. Les ponctions étaient passées tout près de l'abcès sans l'atteindre.

a, Abcès antéro-externe du lobe gauche du cervelet situé dans le segment antérieur, à la partie supérieure et externe de la substance blanche.

Cet abcès, de formation récente, non enkysté, contenait 2 grammes de pus crémeux et verdâtre. Le pneumocoque en était le seul agent pathogène ; encore même, ce pneumocoque, très peu abondant, avait-il perdu sa virulence, car l'ensemencement resta stérile, et l'inoculation à la souris ne provoqua pas la mort de l'animal.

A part l'abcès cérébelleux, on ne constatait nulle part ailleurs la moindre lésion. Le reste du cervelet, l'encéphale, le mésocéphale étaient sains; il n'y avait pas trace de méningite, les sinus étaient indemnes, le rocher était normal. L'abcès cérébelleux ne pouvait donc pas être expliqué par la continuité ou la contiguïté des lésions; il s'agissait, au vrai sens du mot, « d'un abcès à distance » comparable aux abcès à distance de l'appendicite et sans connexion apparente avec le foyer originel. L'otite, cause première des accidents, avait guéri ; les coupes de l'oreille moyenne et de l'oreille interne ne décelaient aucune lésion.

Telle est l'observation de cet abcès du cervelet; peut-être pourrons-nous en tirer quelque enseignement.

Un premier point est à préciser : c'est qu'une otite, même légère et passagère, peut engendrer en quelques semaines un abcès cérébelleux mortel, de même qu'une appendicite, légère et passagère, peut engendrer en quelques semaines les suppurations du foie et de la plèvre, le foie appendiculaire[1] et la pleurésie appendiculaire[2]. Chez notre malade l'otite n'avait duré que quelques jours, si peu intense, qu'au milieu des souffrances du syndrome cérébelleux, elle n'avait pas laissé de souvenir, et cependant elle n'en avait pas moins lancé à distance l'abcès cérébelleux.

Les otites sont considérées, à juste titre, comme la cause la plus habituelle des abcès cérébelleux. Quelle que soit la cause de l'otite (angines, coryza, rougeole, grippe, pneumonie, etc.), quel qu'en soit l'agent pathogène[3] (pneumocoque, streptocoque, staphylocoque, etc.), quelles qu'en soient la durée et l'évolution, que l'otite soit aiguë, chronique, à répétition, peu importe; du moment que la caisse est infectée, toutes les complications intra-craniennes, l'abcès du cervelet comme l'abcès du cerveau, deviennent possibles.

1. Dieulafoy. *Clinique médicale de l'Hôtel-Dieu*, t. II, p. 167.
2. Dieulafoy. Communication à l'Académie de médecine, mardi 10 avril, et *Clinique médicale*, 1901, t. IV, huitième leçon.
3. Netter. Otites moyennes aiguës. *Annales des maladies de l'oreille et du larynx*, 1888.

Dans quelques cas, comme chez notre malade, il s'agit d'otite récente et, quelques semaines plus tard, l'abcès cérébelleux est constitué.

Dans d'autres circonstances, l'infection cérébelleuse survient chez des gens qui étaient atteints d'otite chronique depuis un grand nombre d'années. Chez un malade de M. Chatelier [1], atteint d'abcès cérébelleux à l'âge de vingt-six ans, la suppuration otitique remontait à l'enfance. Chez un malade de MM. Netter et Delpeuch [2], atteint d'abcès cérébelleux à l'âge de seize ans, l'otite chronique existait depuis l'âge de trois ans. Chez un malade de M. Heurteaux [3], l'otite chronique durait depuis sept ans, quand éclata l'abcès du cervelet. Chez la fillette qui fut opérée et guérie d'un abcès cérébelleux par M. Gaudier [4], l'otite moyenne suppurée durait depuis un an. Le malade de Mac Ewen, qui fut trépané et qui guérit d'un abcès du cervelet, souffrait depuis douze ans d'un écoulement purulent de l'oreille gauche [5]. Le malade de Hansberg, qui fut opéré et qui guérit d'un abcès du cervelet, avait depuis dix mois une otite suppurée. Chez la malade de Schwartz, âgée de quarante-huit ans, l'otite morbilleuse avait éclaté à l'âge de trois ans et l'otorrhée persistait depuis quarante-trois ans, quand survint l'abcès cérébelleux [6].

Ces citations, que je pourrais multiplier [7], suffisent à prouver que toute otite est capable d'engendrer l'abcès cérébelleux ; que l'otite date de quelques semaines, de quelques mois, de quelques années, de trente et quarante ans, que les douleurs d'oreille soient vives ou modérées, que l'écoulement soit abondant, nul ou intermittent, que l'ouïe soit plus

1. Chatelier. *Bulletin de la Société anatomique*, 1897, p. 450.

2. Netter et Delpeuch. *Bulletin de la Société anatomique*, 1898.

3. Logereau. Abcès du cervelet consécutifs aux otites. *Thèse*, Paris, 1896, p. 18.

4. Société de chirurgie, séance du 30 novembre 1898 ; rapport de M. Picqué.

5. *Thèse* de Logereau, p. 34.

6. Plancke. Complications des affections auriculaires. *Thèse*, Paris, 1896, p. 52.

7. De nombreux documents sont réunis dans le travail de M. Robin : Des affections cérébrales consécutives aux lésions non traumatiques du rocher et de l'appareil auditif. *Thèse d'agrégation*, Paris, 1883.

ou moins compromise, peu importe; du moment qu'il y a otite, du moment que la caisse est infectée et reste infectée, les complications intra-craniennes, l'abcès cérébelleux et l'abcès cérébral sont à redouter : c'est une question d'exaltation de virulence en cavité close, pathogénie que j'ai assimilée à la pathogénie de l'appendicite, en 1896, lors de ma première communication sur l'appendicite à l'Académie de médecine.

Voici, en quelques mots, comment se produisent les accidents : c'est par la trompe d'Eustache que s'infecte l'oreille moyenne ; si le canal de la trompe d'Eustache s'oblitère, ce qui est facile, surtout au niveau de l'amygdale de ce conduit, la cavité close est constituée, et, par une loi de pathologie générale, l'exaltation de virulence en est généralement la conséquence. La perforation de la membrane du tympan ou la désobstruction de la trompe peuvent supprimer la cavité close, et les accidents sont conjurés, du moins pour le moment. Mais les cavités de l'oreille, y compris l'antre et les cellules mastoïdiennes, se prêtent admirablement au processus des cavités closes secondaires, à échéance plus ou moins éloignée.

Dès lors, à la faveur des migrations microbiennes, avec ou sans lésions osseuses du rocher, peuvent éclater une série de terribles complications, phlébite et thrombose des sinus (surtout du sinus latéral), méningites diffuse ou localisée, pachyméningite, méningite cérébro-spinale, abcès du cerveau et du cervelet. Ici, comme dans l'appendicite, les lésions peuvent se faire par continuité, par contiguïté ou à distance. L'otite ne provoque pas seulement des lésions intra-craniennes, elle provoque encore, à distance, des lésions intra-thoraciques d'une exceptionnelle gravité : pleurésie purulente et gangreneuse, abcès pulmonaires, gangrène du poumon. Ces cas sont loin d'être rares puisque M. Guillemot en a réuni huit observations dans sa thèse[1]. Mais revenons à l'abcès du cervelet.

Sur la planche suivante, qui représente une coupe sché-

1. Guillemot. Gangrène pulmonaire. *Thèse* de Paris 1899.

matique des cavités de l'oreille et du cervelet, il est facile de suivre les étapes de ce processus infectieux.

E, trompe d'Eustache. — *at*, amygdale tubaire. — CT, caisse du tympan (ou oreille moyenne) avec ses osselets, marteau, enclume et étrier. — T, membrane du tympan. — A, antre et cellules mastoïdiennes. — L, labyrinthe (ou oreille interne). — N, VIII, nerf de la huitième paire (ou labyrinthique) avec ses deux branches. — *na*, nerf auditif ou cochléaire, et *nv*, branche vestibulaire. — V, épanouissement du nerf vestibulaire dans le cervelet. — C, cervelet. — P, protubérance. — Connexions de quelques fibres du nerf vestibulaire avec F, noyau du facial et OE, noyau du nerf moteur oculaire externe.

« C'est un fait bien connu en pathologie générale, dit M. de Quervain[1], qu'un foyer de suppuration emprisonné dans une cavité osseuse a tendance à se propager à la surface de l'os atteint, soit par la migration des micro-organismes à travers la paroi osseuse, soit par une perforation directe de cette paroi. Le résultat de cette propagation entraîne dans les deux cas la formation d'un abcès à la surface de l'os. Cet abcès, sous-périosté au début, ne tarde pas à envahir les tissus environnants et à se frayer un chemin dans ceux qui lui opposent le moins de résistance. Telle est, en peu de mots, la pathologie des abcès que l'on rencontre au cours de l'ostéo-myélite aiguë, ainsi que des abcès par congestion observés si fréquemment dans la tuberculose des os.

« Tel est aussi le processus pathologique que nous devons invoquer dans la genèse des abcès du cou consécutifs à l'otite moyenne. Une des principales conditions est l'existence d'une rétention purulente dans la caisse du tympan ou dans les cellules mastoïdiennes, car, dans les cas d'otite moyenne où le pus s'écoule librement hors des parties infectées, il n'y a pas lieu de craindre le développement d'une perforation osseuse. La stagnation du pus dans la caisse se rencontre dans tous les cas où il n'y a pas de perforation du tympan, ou lorsque la solution de continuité de cette membrane est très petite et obstruée par des granulations. La rétention purulente dans les cellules mastoïdiennes, par contre, peut tenir non seulement à l'obstruction de l'ouverture tympanique, mais elle peut résulter aussi de l'étroitesse de l'orifice de communication entre ces cellules et la caisse. Dans la première éventualité, l'otorrhée fait défaut, soit d'emblée, ce qui s'observe dans les cas aigus, soit après avoir persisté un certain temps; il est de notion courante que cette disparition de l'écoulement est de mauvais augure lorsqu'elle s'accompagne d'une recrudescence des symptômes subjectifs. Dans la seconde éventualité, c'est-à-dire quand il

1. De Quervain. Des abcès du cou consécutifs à l'otite moyenne. *La Semaine médicale*, 1897, p. 133.

y a obstruction de l'orifice pétro-mastoïdien, l'écoulement peut continuer malgré l'existence d'une rétention purulente. Il est cependant des cas où le processus inflammatoire de la caisse du tympan est déjà arrivé à la guérison alors qu'il persiste dans les cellules de l'apophyse. »

L'infection otique élaborée en cavité close peut se propager en différentes directions. La propagation en bas et en dehors, à travers la table externe de l'apophyse et à travers la paroi inférieure des cellules mastoïdiennes, peut aboutir aux abcès du cou. Kien a observé des abcès rétro-pharyngiens[1], La propagation en haut, à travers la paroi supérieure de la caisse, et en arrière, le long de la gouttière du sinus transverse, peut aboutir aux lésions multiples intra-craniennes. Les agents infectieux qui se propagent par la partie supérieure de la caisse provoquent surtout les abcès du cerveau, tandis que les agents infectieux qui se propagent par la face postérieure du rocher et de l'apophyse mastoïde provoquent surtout les abcès du cervelet.

Toutefois, ces voies de migration ne sont réalisées qu'au cas où les suppurations se font par *continuité*, et, suivant la judicieuse remarque de MM. Picqué et Mauclaire[1], les germes peuvent prendre n'importe quelle direction, quel que soit le point de départ initial.

De tous les méfaits de l'otite, n'en retenons qu'un pour le moment : je veux parler de l'*abcès cérébelleux*, qui est le but principal de cette leçon.

Le plus souvent l'abcès cérébelleux n'existe pas à l'état de lésion isolée, il est associé à d'autres lésions intra-craniennes qui le précèdent ou qui le suivent. Au nombre de ces lésions je citerai surtout les lésions osseuses (carie et nécrose); la pachyméningite avec purulence et fongosités ; la phlébite des sinus (thrombose et sphacèle), surtout du sinus latéral, qui est atteint dans la moitié des cas (Picqué et Mauclaire)[2].

1. *La Semaine médicale*, 14 août 1901.

2. Picqué et Mauclaire. Suppurations otitiques de la loge cérébelleuse. XIIe Congrès français de chirurgie, 1893.

Souvent, l'abcès du cervelet provoque à son tour des lésions de voisinage, et l'intervention chirurgicale a d'autant moins de chance de réussir que ces lésions secondaires sont plus accentuées. La statistique suivante[1], de Paul Koch, qui porte sur soixante-cinq cas d'abcès du cervelet vérifiés à l'autopsie, montre que quarante-quatre fois l'abcès cérébelleux avait engendré des lésions de voisinage.

Méningite purulente par perforation de l'abcès dans les méninges arachnoïdiennes	7 fois.
Méningite purulente par infiltration	3 —
Méningite séro-fibrineuse sans continuité avec l'abcès	5 —
Hyperémie méningée	3 —
Ouverture de l'abcès dans le 4e ventricule	3 —
Ouverture libre de l'abcès	4 —
Encéphalite diffuse	2 —
Zone de ramollissement autour de l'abcès	7 —
Abcès ayant perforé la dure-mère	9 —
Tissus paraissant sains autour de l'abcès	21 —

Telles sont les lésions multiples qui peuvent accompagner l'abcès cérébelleux.

Ce qui fait l'intérêt de notre cas, c'est qu'ici l'abcès cérébelleux était unique, peu volumineux, nettement localisé à la substance blanche du cervelet gauche, et n'était accompagné d'aucune autre lésion. Cerveau, mésocéphale, méninges, sinus, os et nerfs, tout était sain. Nous pouvons donc être bien certain que, parmi les symptômes consignés par nous chez notre malade, ne se trouvait aucun symptôme d'emprunt, aucun symptôme de voisinage, c'était bien le syndrome cérébelleux à *l'état de pureté*. C'est là un cas exceptionnellement favorable pour étudier cliniquement ce syndrome cérébelleux. En effet, quand une lésion du cervelet tend à s'extérioriser, ce qui est assez l'usage lorsqu'il s'agit de tumeurs (gliomes, gliosarcome, tuberculome, tumeur parasitaire), les symptômes propres à la lésion du cervelet sont souvent dénaturés par d'autres symptômes (paralysie croisée, paralysie alterne, spasmes, etc.) dus aux

2. Statistique citée dans le mémoire de MM. Picqué et Mauclaire.

lésions ou à l'irritation d'organes voisins; il en résulte que le syndrome cérébelleux est faussé, il est à l'état d'*impureté*. Même remarque si l'abcès cérébelleux est associé à d'autres lésions voisines (abcès du cerveau, pachyméningite, abcès de la dure-mère, phlébite et thrombose du sinus latéral); en pareil cas, le syndrome cérébelleux est encore faussé, il est à l'état d'impureté.

Chez notre malade, au contraire, le syndrome cérébelleux, je le répète, est resté à l'état de pureté; non pas que ce fait ait la prétention d'ajouter des documents nouveaux à ce qu'on sait déjà, mais il confirme quelques notions hésitantes[1]. Il a suffi d'un petit abcès développé dans la substance blanche d'un lobe du cervelet pour provoquer : céphalée, perte d'équilibre, titubation, démarche ébrieuse, vomissements, vertiges, ictus subit, nystagmus, névrite optique bilatérale, parésie homologue du nerf moteur oculaire externe et du nerf facial gauches, somnolence, torpeur, coma vigil. Tous ces symptômes peuvent exister, quelle que soit la localisation de l'abcès, lobe droit, lobe gauche ou vermis. Seules les parésies des nerfs de la sixième et de la septième paire indiquent le côté de la lésion.

Pareilles notions sembleraient indiquer que le diagnostic de l'abcès cérébelleux est chose assez facile. Erreur, on est parfois aux prises avec de grandes difficultés. Aussi, discutons ce diagnostic.

Dans quelques cas, les symptômes de l'abcès du cervelet sont réduits au minimum et ne permettent pas d'en faire le diagnostic, témoin l'observation suivante dont m'a fait part le Dr Boinet (de Marseille). Un homme de trente et un ans entre à l'Hôtel-Dieu de Marseille pour des douleurs de tête atroces, surtout à la partie inférieure de la région occipitale gauche avec irradiations frontales. Il compare ces douleurs à des coups de poignard, il reste immobile, la tête dans les mains, comme figé dans la même position, le moindre mouvement exaspérant les souffrances. Les autres signes sont nuls ou à peine ébauchés. Le malade n'accuse ni vertiges,

2. Thomas. — *Le cervelet; étude anatomique, clinique et physiologique*. Paris, 1897.

ni ictus, ni vomissements; il ne perd pas l'équilibre, sa démarche n'est pas titubante. En somme, la céphalée avec paroxysmes terribles est le seul symptôme saillant. La température est normale. Les régions mastoïdiennes sont saines et on ne constate aucun écoulement par les oreilles. Quelques jours après son entrée à l'hôpital, cet homme a un ictus apoplectiforme et il meurt brusquement.

A l'autopsie, on trouve dans la partie antéro-externe et moyenne du lobe gauche du cervelet un abcès de la dimension d'une noix; le pus est verdâtre et infect. Les méninges correspondantes sont intactes. On ne trouve aucune autre lésion. Les cavités de l'oreille gauche présentent des lésions anciennes d'otite.

Il est des circonstances où un malade présente les symptômes d'un abcès du cervelet, sans qu'il y ait la moindre lésion cérébelleuse. Comment arriver au diagnostic? Voici, par exemple, un homme qui est atteint d'otite récente ou d'otite ancienne. A un moment donné, il éprouve au complet le syndrome cérébelleux, rien n'y manque; on examine le malade, et on constate la céphalée, les vertiges, la perte d'équilibre, la démarche ébrieuse, les vomissements, le nystagmus. On pense aussitôt à un abcès cérébelleux consécutif à l'otite, et l'intervention chirurgicale se présente tout d'abord à l'esprit. Et cependant cet homme n'a pas d'abcès cérébelleux, le cervelet est sain, il n'est nullement en cause, c'est de l'oreille et non du cervelet que part le syndromé; ce syndrome est d'origine labyrinthique, il n'est pas d'origine cérébelleuse. Je m'explique.

Dans quelques cas, les lésions de l'oreille déterminent des symptômes (troubles auditifs, bourdonnements, vertiges, ictus) qu'on a englobés sous la dénomination de vertige de Ménière; à ces symptômes peuvent s'en ajouter d'autres (céphalée, vomissements, nystagmus), et la lésion auriculaire reproduit dans son ensemble le syndrome cérébelleux. Un cas de ce genre est publié dans les *Leçons cliniques* de M. Raymond[1]. En voici le résumé : Un homme qui s'était

1. Raymond. *Clinique des maladies du système nerveux*, 1898, p. 184.

couché bien portant et n'avait fait la veille aucun excès se réveille, la nuit, en proie à un malaise inexprimable avec vomissements, vertiges, bourdonnements d'oreille, sueurs froides. Il se lève, mais il éprouve de tels vertiges qu'il tombe et peut à peine regagner son lit. Il est pris de maux de tête qui durent deux jours. C'est seulement sept jours plus tard que le vertige diminue d'intensité. Le malade, titubant comme un homme ivre, vient à la consultation de la Salpêtrière, où l'on constate sa démarche ébrieuse, du nystagmus, du tremblement des paupières et de la mydriase. L'examen des oreilles, fait par M. Gellé, fait constater une « rétraction scléreuse du tympan, une obstruction incomplète de la trompe d'Eustache, une mobilité extrême de l'étrier, tout cela déterminant une surdité relative, et une compression du labyrinthe ».

M. Raymond discute le diagnostic pathogénique, rejette l'hypothèse de lésion du cervelet et admet que la lésion labyrinthique est la cause prochaine de tous les symptômes[1].

J'ai vu, il y a quelques semaines, un malade du même genre. C'est, du reste, un fait admis aujourd'hui que le syndrome cérébelleux a son analogue dans le syndrome auriculaire ou labyrinthique, ce qui est assez naturel, car une partie du cervelet peut être considérée comme un centre du nerf labyrinthique. Ces notions sont de date récente, elles sont dues pour une large part aux remarquables travaux de M. P. Bonnier, qui a élucidé cette question dans de nombreuses publications[2]. Dans les deux syndromes c'est donc toujours le nerf labyrinthique qui est impressionné, tantôt dans ses expansions terminales (branche vestibulaire de la huitième paire), tantôt dans ses origines cérébelleuses. La planche schématique reproduite plus haut et faite par

1. Le malade ayant succombé plus tard à une rupture du cœur, le diagnostic a été confirmé.

2. Pierre Bonnier. Le nerf labyrinthique. *Nouvelle iconographie de la Salpêtrière*, 1894, novembre. — Sur le signe de Romberg. *Société de biologie*, 1895, 2 novembre. — Rapports entre l'appareil ampullaire de l'oreille interne et les centres oculo-moteurs. *Société de biologie*, 1895, 11 mai. — Le tabes labyrinthique. *Nouvelle iconographie de la Salpêtrière*, 1899. — Le vertige. Collection Charcot-Debove, 1893, novembre.

M. Bonnier rend bien compte du syndrome labyrinthique. Sur cette planche, on voit les deux branches du nerf labyrinthique, ou de la huitième paire : la branche auditive, qui n'a rien à voir avec le syndrome qui nous occupe, et la branche vestibulaire en connexion dans la protubérance avec les noyaux d'origine de l'oculo-moteur externe et du facial. C'est donc ce nerf vestibulaire labyrinthique qui résume toute la question.

Cependant, pour si analogues que puissent être le syndrome cérébelleux (témoin d'une lésion du cervelet) et le syndrome labyrinthique (témoin d'une lésion, d'une compression, d'une irritation du labyrinthe), il est possible de les distinguer, ce qui permet de ne pas conseiller indûment une opération pour un abcès cérébelleux qui n'existe pas. En voici les signes distinctifs : la céphalée d'origine labyrinthique n'a ni l'intensité, ni la persistance, ni la localisation de la céphalée d'origine cérébelleuse ; de plus, au cas d'abcès du cervelet, la fièvre est fréquente ; les symptômes, une fois qu'ils ont paru, ne s'atténuent pas ; la somnolence, la torpeur s'accentuent tous les jours et ne rétrocèdent pas ; rien de comparable avec le syndrome labyrinthique.

Un autre diagnostic ne manque pas de difficulté, c'est le diagnostic de l'abcès du cervelet avec l'abcès du cerveau (lobe temporo-sphénoïdal et lobe occipital). Or, ces abcès du cerveau consécutifs à l'otite sont aussi fréquents que les abcès du cervelet. Comment arriver au diagnostic, chose essentielle pour l'intervention chirurgicale ? Un malade atteint d'otite se plaint à un moment donné de céphalée, de vomissements, de vertiges, de troubles moteurs, de troubles paralytiques avec ou sans contractures et mouvements convulsifs. On constate, en un mot, des symptômes d'origine cérébrale, et on a toute raison de croire que chez cet homme atteint d'otite se fait un abcès encéphalique [1]. Mais la question est de savoir où siège cet abcès ; est-ce au cervelet ou au cerveau, lobe temporo-sphénoïdal et lobe occipital ? Essayons d'établir ce diagnostic parfois fort difficile.

1. Luc. *Leçons sur les suppurations de l'oreille moyenne*, 1900, p. 442.

Dans le cas d'abcès cérébral, on peut retrouver quelques-uns des symptômes de l'abcès cérébelleux, mais ils ont moins de netteté, le vertige est moins accusé, la démarche est moins ébrieuse, la céphalée a son maximum dans les parages de la région temporale et non à la région occipitale; les troubles moteurs sont croisés, ils sont du côté opposé à la lésion cérébrale, par conséquent du côté opposé à l'otite; ces troubles moteurs n'arrivent pas à la paralysie complète, c'est une parésie hémiplégique, avec ou sans spasmes, avec ou sans contractures; enfin, quelques signes ont une grande valeur, c'est l'aphasie sensorielle, la cécité verbale [1] et l'hémianopsie, comme dans le cas de M. Vauthey [2]. L'aphasie sensorielle et l'hémianopsie croisée sont considérées, par MM. Launois et Jabouley [3], comme des signes excellents de l'abcès cérébral.

Parfois on est mis sur la piste de l'abcès du cerveau par des manifestations extérieures, tuméfaction, œdème, fluctuation, qui fournissent un appoint précieux au diagnostic. En voici deux exemples :

L'un de ces cas, dû à Heinreich [4], concerne un homme atteint d'otite chronique avec écoulement assez abondant. La sécrétion purulente s'arrête et quelques jours plus tard éclate une fièvre violente avec frissons, température à 39°4, céphalée, malaise général et délire. Bientôt les douleurs de tête se localisent à la région temporale gauche; à ce niveau apparaît de l'œdème et plus tard de la fluctuation. On constate de la raideur de la nuque. Alors on incise la région temporale douloureuse et fluctuante, on trouve 20 grammes de pus sous le périoste de l'écaille temporale et on découvre l'os, qui paraît normal. A la suite de cette opération les symptômes disparaissent momentanément, mais, dix jours plus tard, l'état s'aggrave brusquement, le malade est pris de délire et de perte de connaissance. On pense à un abcès cérébral et on porte le trépan sur la région déjà incisée, en avant de l'artère temporale. Après incision de la dure-mère,

1. Broca et Maubrac. *Traité de chirurgie pratique*. Paris, 1896.
2. Vauthey. Abcès de l'encéphale. *Province médicale*, 1895, p. 354.
3. Launois et Jaboulay. *Gazette médicale de Paris*, 1896, 12 septembre.
4. *La Presse médicale*, 7 septembre 1901.

le cerveau apparaît, rougeâtre et fluctuant ; une ponction exploratrice ramène du pus et l'incision de l'abcès donne issue à 50 grammes de liquide purulent. La guérison survint après quelques incidents.

L'autre cas est dû à Buys[1]. Il s'agit d'un jeune garçon atteint d'otite chronique avec otorrhée fétide, destruction du tympan et granulations de la caisse. Le petit malade devient chagrin, capricieux, somnolent, puis il se plaint de maux de tête sans localisation spéciale, il a des accès de délire. Sur ces entrefaites apparaît une tuméfaction douloureuse de la région mastoïdienne gauche. On pratique l'antrectomie et l'évidement mastoïdien ; les cellules mastoïdiennes contenaient du pus, l'antre ne contenait pas de granulations fétides. En élargissant en arrière la brèche osseuse, l'opérateur vit jaillir du pus ; c'était un abcès extra-dural autour du sinus transverse. L'amélioration qui suivit cette opération fut de courte durée et, l'état de l'enfant s'aggravant, une nouvelle opération fut pratiquée. Le fait d'avoir trouvé du pus autour du sinus transverse, c'est-à-dire dans la loge postérieure du cerveau, et d'autre part l'apparition d'une légère titubation chez l'enfant, firent supposer que le cervelet pouvait bien être en cause ; celui-ci fut ponctionné sans résultat. M. Buys fait alors une fenêtre à l'écaille du temporal au-dessous de l'antre, incise la dure-mère en croix, et voit le cerveau faire hernie et crever spontanément en donnant issue à 150 grammes de pus fétide avec débris de tissu nécrosé. L'enfant était en pleine amélioration au moment où cette communication a été faite.

Il faut encore faire le diagnostic de l'abcès cérébelleux avec les autres lésions du cervelet telles que les tumeurs, gliome, gliosarcome, tuberculome, tumeurs parasitaires, qui peuvent, elles aussi, provoquer le syndrome cérébelleux. Mais l'évolution des tumeurs du cervelet est beaucoup plus lente que l'évolution de l'abcès, les symptômes en sont plus espacés ; de plus, toute tumeur ayant quelque tendance à

1. Buys. *Société belge d'otologie et de laryngologie. — Gazette hebdomadaire*, 12 septembre 1901.

s'extérioriser, elle comprime, elle irrite les organes et les nerfs du voisinage; il en résulte des symptômes d'emprunt qui n'ont rien à voir avec une lésion qui serait limitée au cervelet. Tel est le cas du gliosarcome qui a fait le sujet d'une leçon de M. Brissaud[1]. Tel est encore le cas du gliome télangiectasique rapporté par M. Trénel[2]. Enfin, l'existence de l'otite est un apport considérable au diagnostic de la lésion cérébelleuse; l'otite plaide en faveur de l'abcès.

Bien que la syphilis du cervelet soit une étude encore à l'état d'ébauche, il ne faut pas oublier qu'il existe des artérites cérébelleuses syphilitiques, identiques aux artérites cérébrales syphilitiques. Ces artérites sont suivies de ramollissement cérébelleux avec syndrome cérébelleux.

Le malade dont M. Zuber[3] a rapporté l'observation avait un vertige violent, il perdait l'équilibre et titubait comme un homme ivre; il se plaignait de céphalalgie intense et on avait constaté une légère paralysis faciale gauche. Ces symptômes avaient fait porter le diagnostic de lésion cérébelleuse. Le malade mourut et à l'autopsie on trouva des lésions du cervelet et les artérites syphilitiques qui les avaient provoquées. Les deux artères cérébelleuses inférieures étaient moniliformes, oblitérées par place, et ailleurs dilatées et formant anévrisme (artérite syphilitique oblitérante et ectasiante). Un foyer de ramollissement existait dans chaque hémisphère du cervelet. Ces lésions syphilitiques sont justifiables du traitement spécifique, et n'ont rien à voir avec la chirurgie; il faut donc ne pas les confondre avec les autres lésions du cervelet.

Le syndrome cérébelleux peut être provoqué par l'hémorragie cérébelleuse; il peut même être provoqué par une lésion unilatérale du pédoncule cérébelleux moyen[4]. On voit

1. Brissaud. *Leçons sur les maladies nerveuses*. Paris, 1895, p. 564.
2. Trénel. Tumeur du cervelet. *Société anatomique*, 1898, mai, p. 388.
3. Zuber. Ramollissement du cervelet par artérite syphilitique. *Société anatomique*, 1896, février, p. 129.
4. Touche. Ramollissement ou hémorragie du cervelet. *Archives de médecine*, juillet 1900.

combien s'accumulent les difficultés du diagnostic; ici encore l'existence ou l'absence de l'otite fournit un précieux renseignement.

En résumé, à quelques exceptions près, l'abcès du cervelet est toujours consécutif à une otite. Que l'otite soit aiguë ou chronique, qu'elle soit accompagnée ou non d'écoulement, peu importe; du moment que la caisse du tympan a été infectée, les agents pathogènes peuvent exalter leur virulence à la faveur des cavités closes qui ont pour siège la caisse, l'antre, les cellules mastoïdiennes. Dès lors ils se propagent en différentes directions.

Les lésions intra-craniennes consécutives aux otites sont multiples : méningite cérébrale, méningite cérébro-spinale, pachy-méningite, phlébite et thrombose des sinus, abcès du cerveau et du cervelet.

L'abcès du cervelet provoque généralement le syndrome cérébelleux : céphalée à prédominance occipitale, vertiges, ictus, perte de l'équilibre, titubation, démarche ébrieuse, vomissements, nystagmus, contracture cervicale, névrite optique, asthénie musculaire, somnolence, état de torpeur voisine du coma. Ces symptômes composent le syndrome cérébelleux à l'état de pureté; ils peuvent exister quelle que soit la partie du cervelet lésée, lobe droit, lobe gauche ou vermis. Deux autres symptômes, la parésie faciale et la parésie du nerf moteur oculaire externe, permettent de localiser la lésion cérébelleuse à l'un des lobes du cervelet : c'était le cas chez notre malade.

Le diagnostic de l'abcès du cervelet présente quelque difficulté. Le syndrome cérébelleux a les plus grandes analogies avec le syndrome auriculaire ou labyrinthique; voici quels peuvent être les éléments de diagnostic. La céphalée d'origine labyrinthique n'a ni la violence, ni la persistance, ni la localisation de la céphalée d'origine cérébelleuse; la somnolence, la torpeur qui s'accentuent tous les jours dans la lésion cérébelleuse n'ont rien de comparable dans le syndrome labyrinthique.

L'abcès du cervelet doit être distingué de l'abcès du cer-

veau (lobe temporo-sphénoïdal et lobe occipital). Au cas d'abcès cérébral, les troubles moteurs, parésie, contracture, spasmes, siègent du côté opposé à la lésion et à l'otite; la cécité verbale et l'hémianopsie sont deux signes importants. Des manifestations extérieures, suppuration à la région temporale ou à la région mastoïdienne, mettent parfois sur la voie du diagnostic.

Les tumeurs du cervelet, gliome, gliosarcome, tuberculome, tumeurs parasitaires, produisent, elles aussi, le syndrome cérébelleux; mais ce syndrome est rarement à l'état de pureté, parce que les tumeurs, dans leur tendance à s'extérioriser, provoquent des symptômes d'emprunt et de voisinage. La syphilis du cervelet mérite une place à part au point de vue du diagnostic et du traitement.

Le traitement des abcès cérébelleux est purement chirurgical; il s'agit d'opérer en temps voulu, avant que des lésions secondaires aient eu le temps de se produire. Quant au procédé opératoire, savoir s'il faut attaquer l'abcès par la loge cérébelleuse ou par la région temporo-mastoïdienne, ce sont là des considérations qui ne sont pas de ma compétence et que je laisse à la décision du chirurgien. Le traitement prophylactique consiste à traiter et à guérir les otites. Tout individu qui garde une otite doit savoir à quoi il s'expose.

NEUVIÈME LEÇON

SYPHILIS TERTIAIRE DE LA LANGUE
LA GROSSE GOMME SOLITAIRE
LES GRANDES ULCÉRATIONS

Messieurs,

Nous avons actuellement dans les salles de la clinique plusieurs malades atteints de syphilis tertiaire de la langue; on peut même dire que le syphilome lingual y est représenté sous ses formes les plus diverses. Syphilome gommeux, ulcération gommeuse, syphilome scléreux, glossite scléro-gommeuse, glossite scléreuse leucoplasique, transformation épithéliomatome d'une gomme ulcérée, telles sont les modalités de la syphilis tertiaire linguale que vous pouvez étudier actuellement dans notre service.

Mon intention n'est pas de passer en revue toutes ces manifestations tertiaires de la syphilis linguale. Les glossites tertiaires ont été si magistralement décrites dans des travaux antérieurs, notamment par M. Fournier [1] et par M. Mauriac [2], que je ne vois aucune raison de reprendre cette étude dans son ensemble. Je limiterai donc mon sujet et je me contenterai d'appeler tout spécialement votre attention sur

1. Fournier. *Les glossites tertiaires*. Paris, 1877.
2. Mauriac. *Syphilis tertiaire*. Paris, 1890.

deux variétés de syphilome lingual dont le diagnostic peut présenter de réelles difficultés : je veux parler de la grosse gomme solitaire et des grandes ulcérations. Commençons par la description de la tumeur gommeuse.

Je vous rappelle d'abord, brièvement, la description classique des gommes syphilitiques non ulcérées de la langue. Ces gommes sont tantôt superficielles, enchâssées dans le derme, tantôt profondes, enchâssées dans les muscles. Les gommes intra-musculaires ne sont nulle part aussi fréquentes qu'à la langue; elle occupent presque toujours sa face supérieure; elles ont les dimensions d'un pois, d'une cerise, d'une noix. Quand les gommes sont multiples, la langue est épaisse, volumineuse, mamelonnée, comme bourrée de noisettes (Fournier); elle déborde les dents, elle est douloureuse surtout au moment des repas, elle gêne la prononciation, la mastication, la déglutition. Parfois elle devient éléphantiasique, la bouche ne peut la contenir, elle gêne la respiration.

Souvent la glossite tertiaire n'est pas seulement gommeuse, elle est scléro-gommeuse. La langue est fissurée, sillonnée de travées fibroïdes qui la lobulent et la divisent en segments. En face d'une langue syphilitique scléro-gommeuse, avec ses nodosités, ses fissures, ses sillons, ses travées scléreuses, le diagnostic est généralement facile et on pense aussitôt à la syphilis. Toutefois il est des cas où ce diagnostic est beaucoup moins simple. Une langue épaisse, mamelonnée, avec nodosités profondes, avec fissures et travées, peut simuler la glossite syphilitique scléro-gommeuse et être en réalité une tuberculose linguale[1], ce qui est autrement grave.

Le cas suivant, publié par M. Barth[2], en est un exemple. Un homme est pris de lésions linguales rappelant la syphilis gommeuse tertiaire. Dans la profondeur de la langue se développent des tumeurs du volume d'une lentille à une

1. Rolland. La tuberculose intra-linguale. *Thèse* de Lyon, 1895.

2. Barth. Gommes tuberculeuses de la langue. *Société médicale des hôpitaux*, séance du 25 novembre 1887.

noisette. L'extrémité de la langue, élargie et épaissie, est sillonnée de plis irréguliers circonscrivant huit ou dix tumeurs arrondies enchâssées dans son épaisseur. Ces tumeurs, fermes et résistantes, sont douloureuses à la pression. Les douleurs sont exaspérées par les mouvements de la langue; la mastication est si pénible que le malade ne prend que du lait et des potages. Bien que le malade soit atteint de tuberculose pulmonaire, la similitude avec le syphilome gommeux est telle qu'on se décide à donner au malade un traitement antisyphilitique. Mais les résultats obtenus sont nuls et bientôt apparaissent des ulcérations et des grains jaunes caractéristiques de la tuberculose.

Cet exemple vous prouve que le syphilome lingual et le tuberculome lingual peuvent avoir les plus grandes analogies; de part et d'autre, langue épaissie, volumineuse, mamelonnée, fissurée, avec nodosités profondes; de part et d'autre, vives douleurs et troubles fonctionnels très accentués. Mais ces cas-là concernent des glossites à tumeurs *multiples*, tandis que dans le cas dont je vais vous entretenir la tumeur linguale est volumineuse et *solitaire*. Veuillez donc écouter l'histoire de notre malade et chemin faisant vous tâcherez de faire le diagnostic.

Le 27 novembre 1900, un homme, d'une quarantaine d'années et d'apparence maladive, vient à la clinique de l'Hôtel-Dieu nous demander conseil pour « une tumeur de la langue ». Nous l'examinons. La langue est volumineuse, épaisse, et une tumeur arrondie, du volume d'une noix, fait une forte saillie sur la moitié droite et antérieure de l'organe.

Au niveau de la tumeur, la muqueuse est saine et de coloration normale. En prenant la tumeur entre les doigts, on la sent nettement circonscrite et enchâssée dans la couche musculaire profonde, elle émerge comme une demi-sphère à la face dorsale de la langue, et elle proémine également à la face inférieure. Elle est assez douloureuse, on ne peut la presser sans éveiller de vives souffrances, elle n'est ni dure ni fluctuante, sa consistance est plutôt molle, un peu élastique. Il n'y a pas de ganglions sous-maxillaires.

La photographie ci-dessous vous donne une idée de la tumeur linguale de notre homme et de la déformation de l'organe.

Cette langue, volumineuse et déformée, a perdu sa souplesse ; ses mouvements sont limités et difficiles, aussi ses fonctions sont-elles fortement atteintes. La mastication et la déglutition sont si pénibles, que le malade doit faire usage d'une alimentation semi-liquide, et encore est-il tenu aux plus grandes précautions, car l'aliment s'engagerait facilement dans les fosses nasales ou dans le larynx. La mastication des aliments durs, de la viande, du pain, est douloureuse et impossible. La tumeur linguale fait une telle saillie que le malade est obligé de tenir la bouche largement ouverte ; aussi la parole est tout à fait défectueuse, il bredouille « comme s'il avait de la bouillie dans la bouche » ; il n'ose pas parler tant il est ridicule, et il évite de donner des ordres à ses ouvriers, « qui se moqueraient de lui ». Il dort mal ; la bouche ouverte se dessèche, et la salive s'écoule en bavant. Il a maigri, il devient irritable, il s'affaiblit ; bref « il aimerait mieux subir une opération », car la situation, dit-il, est devenue intolérable. Au point de vue des antécédents, il nie la syphilis, et, d'autre part, on ne trouve aucune trace de tuberculose pulmonaire.

Interrogé sur l'évolution de sa tumeur linguale, cet homme nous dit que le mal a fait son apparition il y a deux mois. En fin septembre, il s'aperçut d'une gêne dans les mouvements de la langue, et il remarqua qu'elle s'épaississait du côté droit; elle était moins souple, elle était « comme en carton ». Puis « une grosseur » se dessina franchement, gênant la prononciation, la mastication, la déglutition. La tumeur était parfois le siège de douleurs fort pénibles, surtout pendant les repas. Un médecin de Versailles prescrivit des gargarismes et des attouchements au pinceau avec un collutoire dont j'ignore la formule. Mais le malade n'éprouvait aucun soulagement, la tumeur devenait plus volumineuse, et, « la médecine ayant été impuissante », l'intervention chirurgicale lui apparaissait comme la seule ressource.

Il s'agissait d'abord de faire un diagnostic. Autour de moi on prononçait le mot d'abcès tuberculeux de la langue; il fallait y penser, en effet, mais il fallait penser également au syphilome lingual, au kyste hydatique, au sarcome, au lipome, autant de tumeurs qui peuvent se développer à la langue à l'état de tumeur *solitaire*. Passons en revue ces différents diagnostics.

Notre homme avait-il un kyste hydatique de la langue? Les quelques observations connues montrent qu'il y a similitude entre la tumeur hydatique de la langue et la tumeur linguale de notre malade. Dans le cas de Sarcotti, traduit par M. P. Vergely[1], il est question d'une jeune fille qui avait au bord de la langue une tumeur fluctuante du volume d'une noix. Cette tumeur, assez douloureuse, maintenait la bouche ouverte, et déterminait des troubles de mastication et de prononciation. Une ponction démontra l'existence d'une hydatide. Dans notre cas, je rejettai l'hypothèse de l'hydatide; car la tumeur n'était pas fluctuante, de plus, la langue présentait quelques caractères sur lesquels je reviendrai plus loin.

Notre homme était-il atteint de sarcome de la langue? Le

1. Vergely. *Union médicale de la Gironde*, 1867.

sarcome présente de grandes analogies avec la tumeur linguale de ce malade. Je ne parle pas du sarcome sous-muqueux, qui tend à se pédiculiser, je parle du sarcome interstitiel, qui se développe en plein muscle, et qui est la variété la plus fréquente. Ce sarcome est solitaire (on n'observe pas de sarcomes multiples); il acquiert la dimension d'une noisette, d'une noix, et au delà. Parfois il se développe à la partie postérieure ou moyenne de la langue, ainsi que vous le voyez sur la planche suivante qui est tirée de l'excellente monographie de M. Marion[1], et qui représente un sarcome opéré plus tard par M. Poncet.

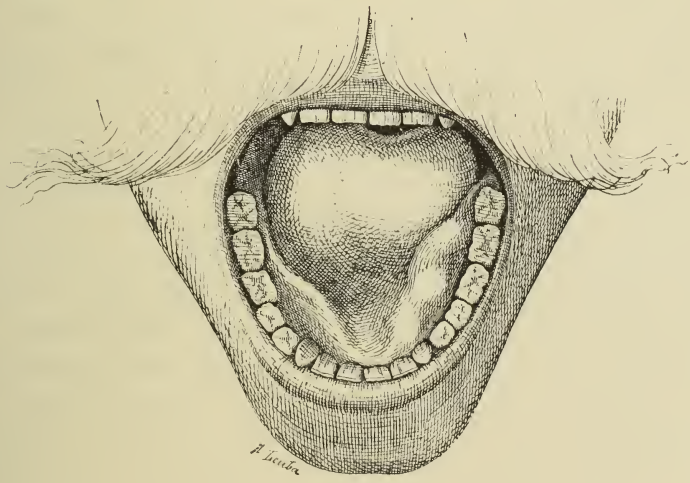

Quand le sarcome se développe à la partie antérieure de la langue, on en constate plus facilement les limites, la dimension, la consistance. Dans un cas rapporté par Jacobi, le sarcome formait sur la moitié gauche de la langue une tumeur du volume d'une noix, comparable à la tumeur linguale de notre malade. Le sarcome de la langue se développe sans douleurs, son évolution est assez lente, il met quelques mois à atteindre un certain volume, il n'est pas accompagné d'adénite sous-maxillaire. Comme toutes les tumeurs de la

1. Marion. Le sarcome de la langue. *Revue de Chirurgie*, 10 mars 1897.

langue, il provoque, suivant son siège et son volume, des troubles de mastication, de déglutition et de prononciation. Cette description sommaire suffit à vous prouver que le diagnostic n'est pas toujours aisé entre le sarcome, la gomme syphilitique et la gomme tuberculeuse. Chez notre malade, j'éloignai l'idée du sarcome, parce que l'accroissement de sa tumeur linguale s'était fait rapidement et avait déterminé de vives douleurs, tandis que l'évolution du sarcome se fait plus lentement et sans douleurs.

Notre homme avait-il un lipome de la langue? Le lipome est une des tumeurs, rares il est vrai, qu'on peut observer à la langue. M. P. Vergely[1] en a fait l'objet d'une monographie très complète et très documentée. Sur le nombre de cas qui sont consignés dans ce travail, j'en trouve un qui a avec la tumeur linguale de notre malade quelque analogie. Ce cas concerne un malade de quarante ans, ayant, vers la pointe de la langue, à gauche de la ligne médiane, une tumeur de la dimension d'une noisette, proéminant sur les deux faces de l'organe. La consistance est ferme, le début de la tumeur remonte à un an, l'accroissement s'est fait sans douleur et sans retentissement ganglionnaire. M. Laroyenne enlève cette tumeur, et il constate (l'examen histologique l'a démontré) que c'est un lipome développé dans les muscles de la langue. Or, les symptômes éprouvés par notre malade n'éveillaient pas l'idée de lipome, car sa tumeur linguale avait évolué rapidement avec douleurs vives et troubles fonctionnels très accentués, tandis que le lipome lingual évolue lentement, parfois même très lentement, silencieusement et sans douleurs.

Restait à faire le diagnostic entre la gomme tuberculeuse (abcès froid tuberculeux) et la gomme syphilitique. L'observation de M. Barth, que je vous citais il y a un instant, vous prouve que ce diagnostic différenciel peut offrir de grandes difficultés. Toutefois, dans ce dernier cas, il s'agissait de tumeurs multiples de la langue, tandis que chez notre malade

1. Vergely. Du lipome de la langue. *Archives cliniques de Bordeaux*, février 1895.

la tumeur était solitaire, ce qui, du reste, est loin de simplifier le diagnostic.

L'abcès froid tuberculeux (gomme tuberculeuse) comme la gomme syphilitique peuvent se développer à la langue, à l'état de tumeur *solitaire*. L'observation suivante publiée par M. Chauffard[1] en est un exemple. Un ancien syphilitique, également atteint de tuberculose, éprouve à la langue des douleurs vives avec ptyalisme, la mastication est très pénible surtout pour les aliments solides. A l'examen de la langue, on la trouve fortement tuméfiée dans son tiers antérieur. Sur la ligne médiane est une saillie de la dimension d'une forte noisette ; cette nodosité est absolument dure et tout le segment antérieur de la langue est résistant et comme ligneux. La muqueuse est rouge, lisse, dépapillée. Le sillon médian de la langue a l'aspect d'une fissure superficielle.

Que fallait-il penser de cette glossite noueuse du tiers antérieur de la langue, et n'était-on pas en droit, chez cet homme vraisemblablement entaché de syphilis, de suspecter une éclosion de gomme profonde tertiaire? Dans le doute, on institue le traitement antisyphilitique, mais on n'en obtient aucun résultat, ce qui permet déjà d'exclure l'idée de syphilis. Bientôt la langue s'abcède, des grains jaunes apparaissent, et, dans les produits de raclage, on décèle le bacille de Koch. Ainsi que le fait remarquer M. Chauffard, le volume et la dureté de la tumeur dorsale étaient bien faits pour induire en erreur, étant donné surtout que le sujet était ancien syphilitique.

M. Dardignac a publié, il y a quelques années, une observation fort instructive de tuberculome lingual solitaire, qui présente avec la tumeur linguale de notre malade les plus grandes analogies. Pour vous en convaincre, comparez la planche ci-dessous, qui reproduit ce tuberculome lingual, avec la photographie placée à l'une des pages précédentes, qui représente la langue de notre homme ; à première vue, les

1. Chauffard. Tuberculose gommeuse profonde de la langue. *Société médicale des hôpitaux*, séance du 24 février 1893.

deux tumeurs linguales se ressemblent tellement, qu'elles paraissent presque calquées l'une sur l'autre.

L'observation de M. Dardignac[1] concerne un soldat atteint d'une tumeur développée à la partie droite et antérieure de la langue; elle a la dimension d'un œuf de pigeon, elle est ovoïde et régulière, incluse dans le muscle lingual, sans changement de coloration de la muqueuse. A la palpation, cette tumeur est lisse, sans bosselures, un peu élastique mais non fluctuante; sa consistance rappelle celle du caoutchouc mou. Elle n'est douloureuse qu'à une forte pression. En aucun point, ni sur la tumeur, ni autour de la tumeur, on ne voit ni exulcération ni grains jaunes. On ne constate pas d'adénite sous-maxillaire. La mastication des aliments est difficile et pénible, le malade a la parole embarrassée, il « bafouille comme s'il avait de la bouillie dans la bouche ».

A son entrée au régiment, cet homme avait été noté comme vigoureux; depuis, il n'a jamais été malade, et il n'est venu à la visite que pour montrer au médecin « cette ennuyeuse tumeur » qui est devenue le siège d'élancements et de vives douleurs. La mastication est fort pénible, la salivation est incessante. Après examen, on pense à la

1. Dardignac. Abcès froid tuberculeux de la langue. *Gazette hebdomadaire*, 25 août 1894.

possibilité d'une gomme syphilitique, et on donne l'iodure de potassium. Ce traitement n'ayant donné aucun résultat, on abandonne l'hypothèse de la syphilis, on pratique la ponction de la tumeur et on retire un liquide muco-purulent, verdâtre, de consistance sirupeuse, et sans odeur. L'examen bactériologique n'y décèle pas de bacilles. Le liquide se reproduisant facilement, on incise la tumeur par la face inférieure de la langue, et on pénètre dans une cavité à parois épaisses. La curette enlève par le grattage des tissus fongueux, analogues aux détritus des arthrites et des synovites tuberculeuses. Sur les préparations de ces fongosités on trouve une quantité de cellules géantes : il s'agissait donc ici d'un abcès tuberculeux de la langue.

A la suite de l'opération, ce tuberculome lingual se cicatrise et guérit, mais plus tard surviennent de nouveaux symptômes ; le malade est pris d'hémoptysies, il tousse, des craquements apparaissent au sommet des poumons, les crachats contiennent des bacilles de Koch, la tuberculose pulmonaire s'installe et progresse.

Eh bien, chez notre malade, devions-nous faire également le diagnostic d'abcès tuberculeux de la langue? Telle n'a pas été mon opinion, et j'ai porté le diagnostic de gomme syphilitique. En voici les raisons : d'abord cet homme n'a aucune tare pulmonaire; je sais bien que ce n'est pas suffisant pour écarter l'hypothèse d'une tuberculose linguale, mais enfin c'est un appoint important. D'autre part, le malade nie avoir eu la syphilis; mais en fait de syphilis, les dénégations des malades ne doivent avoir qu'une médiocre influence sur notre verdict. Parmi les gens qui affirment n'avoir pas eu la syphilis, les uns se trompent de bonne foi, il s'agit de syphilis ignorée, passée inaperçue; les autres nous trompent sciemment, parce que, pour une raison ou pour une autre, il leur coûte de faire un aveu. Nous devons alors, par un examen minutieux, suppléer, dans la mesure du possible, aux renseignements qu'on ne nous donne pas.

Or, en étudiant de près la langue de cet homme, une chose me frappait, c'est que sa tumeur linguale solitaire, bien que dominant la situation, n'était pas tout à fait la

seule lésion. En examinant la langue avec soin on constatait au côté gauche de l'organe une légère induration, et d'autre part, on voyait, au niveau du sillon médian une toute petite travée scléreuse. Pareilles lésions, même à l'état naissant, rappelaient la glossite syphilitique scléro-gommeuse, la sclérose n'étant encore qu'à l'état d'ébauche et, par contre, la gomme solitaire ayant pris des proportions un peu inusitées.

Bien que ce fait de grosse gomme syphilitique solitaire soit assez rare, on en pourrait trouver de semblables ; il se rapproche beaucoup du cas de Clarke cité dans la clinique de M. Duplay[1]. Vous voyez sur cette planche qui en est la reproduction qu'une gomme syphilitique solitaire volumineuse s'était développée sur le côté droit et antérieur de la langue; quelques fissures scléreuses complétaient la glossite syphilitique. Le cas de Clarke et le nôtre ont donc les plus grandes analogies.

Ayant porté chez notre malade le diagnostic de syphilome gommeux, j'instituai aussitôt le traitement mercuriel qui est en usage depuis des années dans mon service, et je fis pratiquer tous les jours une injection de 6 milligrammes

1. Duplay. *Clinique chirurgicale de l'Hôtel-Dieu.* Paris, 1900, p. 72.

de biiodure d'hydrargyre. Je ne donnai pas l'iodure de potassium, car plus je vais et plus j'acquiers la conviction que le mercure est le médicament souverain des accidents syphilitiques tertiaires. Les six premières injections ne donnèrent aucun résultat ; les troubles fonctionnels ne furent en rien améliorés et l'aspect de la langue ne subit aucune modification. Le malade se lamentait. Mais à partir du septième jour du traitement, changement à vue, amélioration rapide ; la langue est plus souple, les mouvements sont plus faciles, la mastication est moins pénible, la prononciation est beaucoup moins défectueuse ; le malade se complaît à nous donner tous ces détails et nous constatons nous-même une modification notable : la tumeur est moins saillante, moins tendue, elle fond à vue d'œil ; le diagnostic de gomme syphilitique est confirmé, la guérison est assurée.

Ceux de vous qui ont suivi de près ce malade ont pu constater d'un jour à l'autre les progrès accomplis. Cet homme, sous l'influence du traitement spécifique, retrouve son appétit, il se met à « dévorer », il engraisse, sa mine est florissante. Après dix-huit injections, la tumeur gommeuse a diminué des deux tiers, la mastication et la prononciation s'accomplissent d'une façon normale. Je fais interrompre les injections pendant une dizaine de jours. On reprend ensuite une nouvelle série de quinze injections, et je vous présente aujourd'hui cet homme complètement guéri ; la langue a repris sa forme et sa dimension, elle est souple et on n'y trouve plus trace de lésion syphilitique.

Cette observation me suggère quelques réflexions. Vous avez vu que chez notre malade l'amélioration s'est produite brusquement dès la septième injection mercurielle, alors que les six premières injections n'avaient encore rien donné. La brusquerie de l'amélioration paraît, au premier abord, un peu paradoxale ; il semblerait plus rationnel que l'amélioration, surtout à ses débuts, dût être lente et progressive. Dans bien des cas, en effet, c'est ainsi que les choses se passent, mais parfois aussi la brusquerie de la détente est un fait qui mérite d'être connu. Vous pratiquez six, huit, dix injections mercurielles à un malade atteint d'une lésion syphilitique

tertiaire, vous attendez avec impatience un indice d'amélioration, pour si léger que soit cet indice, et, votre attente étant déçue, vous vous demandez si vous n'avez pas fait une erreur de diagnostic, et vous hésitez parfois à continuer le traitement.

Alors tout à coup, en vingt-quatre heures, la scène change, les symptômes s'amendent et l'amélioration s'accuse franchement. Je ne manque jamais d'appeler votre attention sur les faits de ce genre quand ils se présentent dans notre service. Rappelez-vous notre homme atteint d'ulcère syphilitique de l'estomac [1], avec ses douleurs gastriques violentes, ses hématémèses et ses vomissements incoercibles : les cinq premières injections de biiodure d'hydrargyre ne produisent aucune amélioration, mais, dès le sixième jour de traitement, les douleurs s'amendent, les vomissements cessent, un changement étonnant s'accomplit du jour au lendemain. Rappelez-vous également un de nos malades atteint depuis longtemps d'une terrible névralgie sciatique syphilitique [2] : pendant une huitaine de jours les injections mercurielles semblent ne produire aucun effet, et à dater de ce moment l'amélioration survient brusquement. Même remarque pour notre malade atteint depuis treize ans de névralgie syphilitique du trijumeau [3] : pendant sept jours, l'effet des injections mercurielles est pour ainsi dire nul, mais dès le huitième jour l'amélioration se manifeste d'une façon éclatante. Vous avez vu le même fait se produire chez deux de nos malades atteints de syphilis de l'aorte avec dyspnée violente et douleurs angoissantes de l'angine de poitrine ; on leur applique le traitement mercuriel ; les huit ou dix premières injections restent à peu près sans effet ; puis, rapidement, les symptômes s'amendent comme par enchantement, sans que, pour cela, la lésion soit guérie.

1. Syphilis de l'estomac. *Clinique médicale de l'Hôtel-Dieu*, 1898, quatrième leçon.

2. Sciatique syphilitique ; scoliose homologue. *Clinique médicale de l'Hôtel-Dieu*, 1899, dixième leçon.

3. Névralgie syphilitique du nerf trijumeau. *Clinique médicale de l'Hôtel-Dieu*, 1899, quinzième leçon.

Il m'est difficile de vous expliquer pourquoi les choses se passent ainsi, mais le fait en lui-même mérite d'être cité, car il a une grande importance. Le traitement mercuriel agit à la fois sur la lésion tertiaire et sur les symptômes qu'elle provoque, mais cette action n'est pas parallèle, et les symptômes peuvent s'amender et disparaître rapidement, alors que la lésion ne s'améliore que lentement.

Revenons à notre malade. L'histoire de cet homme nous a permis d'étudier le syphilome lingual sous un aspect qui ne lui est pas habituel et qui rend le diagnostic d'autant plus difficile : c'est la *gomme solitaire*. Quand la glossite tertiaire est caractérisée par des gommes multiples, avec travées scléreuses, le diagnostic est plus simple ; mais si la gomme linguale est solitaire, la tumeur gommeuse a les plus grandes analogies avec d'autres tumeurs, abcès froid tuberculeux, kyste hydatique, sarcome, lipome. Au cas d'hésitation, le traitement mercuriel est la pierre de touche. Pour cela, on pratique tous les jours une injection de 6 milligrammes de biiodure d'hydrargyre et on ne tarde pas à être renseigné sur la nature de la tumeur linguale.

L'iodure de potassium est bien loin de donner les mêmes résultats. Du reste, d'une façon générale, c'est un tort de considérer l'iodure de potassium comme le médicament spécifique des lésions tertiaires; la médication mercurielle est autrement sûre et autrement rapide dans son effet. En face d'un diagnostic hésitant, ne sachant pas si une lésion est ou n'est pas syphilitique, vous croyez bien faire en donnant à votre malade l'iodure de potassium à dose plus ou moins élevée, et si vous n'obtenez aucun résultat vous en concluez que la lésion n'est pas syphilitique. Voilà où est l'erreur. Ce même malade chez lequel vous n'avez rien obtenu avec l'iodure, donnez-lui le mercure sous forme d'injections de biiodure et vous obtiendrez un succès. C'est un fait que vous avez plusieurs fois constaté chez nos malades.

Au nombre des moyens de diagnostic différenciel, il en est un que vous ne devez pas négliger : c'est le séro-diagnostic de la tuberculose (Arloing et Courmont). Chez un malade atteint de tuberculose linguale il est vraisemblable que le

séro-diagnostic donnerait un résultat positif. Je n'insiste pas sur cette question, que j'ai traitée dans mes leçons sur le diagnostic pathogénique des pleurésies [1].

Après avoir étudié la gomme solitaire linguale non ulcérée, occupons-nous des *ulcérations syphilitiques* de la langue. Vous en avez un beau spécimen salle Saint-Jean, n° 12. La jeune femme à laquelle je fais allusion est entrée dans notre service le 11 novembre pour une vaste ulcération de la langue qui la fait cruellement souffrir. La forme de cette ulcération rappelle un cœur de carte à jouer. La perte de substance occupe les deux tiers antérieurs de la langue; elle s'effile en arrière et s'évase symétriquement en avant jusqu'à la pointe de l'organe qui commence à s'échancrer. Ces détails sont reproduits sur la planche ci-dessous faite d'après une photographie.

Cette ulcération profonde et excavée pourrait loger une noisette; les bords sont fermes, non décollés, taillés à pic; le fond est inégal, bosselé, bourbillonneux, à teinte grisâtre,

1. Voyez les deux premières leçons de ce volume.

verdâtre. La surface ulcérée est humide, mais elle n'est ni suppurante ni saignante; on peut la toucher, la nettoyer sans la faire saigner. Autour de l'ulcération, la muqueuse est rougeâtre; on n'y constate ni ulcérations ni grains jaunes. Dans le reste de son étendue, la langue est saine, de consistance souple et non sclérosée. On ne trouve aucune hypertrophie ganglionnaire.

Je dois insister tout spécialement sur les caractères douloureux de cette ulcération, la douleur, vous le savez, étant donnée comme le symptôme habituel des ulcérations cancéreuses et surtout des ulcérations tuberculeuses. Vous avez vu avec quelle insistance la malade appelle notre attention sur ses souffrances; manger, boire, parler, respirer, tout la fait souffrir. Elle évite les aliments solides, la viande, le pain; elle redoute les boissons froides; depuis quelques semaines, elle se nourrit exclusivement de potages liquides et de lait. Ce n'est qu'avec mille précautions qu'elle arrive à nettoyer sa plaie linguale et à brosser ses dents. La salive s'écoule sans cesse hors de la bouche. L'articulation des mots et les mouvements nécessités par la prononciation sont si pénibles que la parole est transformée en une sorte de bredouillement. La douleur est en somme le symptôme dominant.

Les souffrances dont se plaint cette femme ne sont pas uniquement provoquées par les mouvements de la langue et par le contact des corps étrangers, elles existent spontanément sous forme d'élancements. Parfois la malade est réveillée la nuit par ses douleurs, et le contact de l'air inspiré lui est si pénible qu'elle a pris l'habitude de dormir avec un voile devant la bouche. Dans ces conditions, dormant peu, se nourrissant mal, souffrant beaucoup, cette jeune femme a notablement maigri; elle pleure, et se lamente.

Voici quelle a été l'évolution de cette ulcération linguale : vers la fin du mois d'août, deux mois et demi avant son entrée dans nos salles, la malade s'était aperçue de deux plaques grisâtres au milieu de la face dorsale de la langue. Ces plaques ne formaient pas tumeur, à peine étaient-elles saillantes; elle y touchait sans cesse, elle les mordillait, il

lui arriva même de les piquer avec une aiguille sans qu'il en sortît rien. Jusque-là, pas de douleurs, mais une gêne croissante dans les fonctions de l'organe. Dans le courant d'octobre, la muqueuse linguale commence à s'ulcérer; quinze jours plus tard l'ulcération devient douloureuse, puis elle s'étend et se creuse très rapidement, à la façon des ulcérations phagédéniques, et elle atteint les proportions que vous avez constatées à l'arrivée de la malade.

Nous avions à faire un diagnostic. Cette ulcération linguale était-elle cancéreuse, tuberculeuse ou syphilitique? Bien que fort douloureuse, cette ulcération n'était pas épithéliomateuse, elle n'en avait pas les attributs. En effet, l'épithéliome ulcéré de la langue saigne facilement au moindre frottement; il sécrète un liquide sanieux et fétide, il provoque un engorgement ganglionnaire sous-maxillaire, et la surface ulcérée repose sur un fond surélevé qui forme une sorte de base à l'ulcération; c'est en un mot une tumeur ulcérée. Or, l'ulcération de notre femme n'avait aucun des caractères que je viens de signaler : elle ne saignait pas, elle ne sécrétait pas un liquide sanieux et fétide, elle n'était pas accompagnée d'engorgement ganglionnaire; et l'ulcération, loin de s'être faite aux dépens d'une base surélevée, était au contraire excavée et caverneuse à loger une noisette.

Cette ulcération linguale était-elle tuberculeuse? non; bien que très douloureuse, elle n'était pas tuberculeuse, elle n'en avait pas les attributs. En effet, l'ulcération tuberculeuse a des bords plus déchiquetés, moins taillés à pic, elle est moins excavée, moins cratériforme, elle suppure abondamment, et sur la plaie ulcéreuse ou sur la muqueuse qui l'avoisine on trouve fort souvent des grains jaunes tuberculeux. Au raclage de l'ulcération on constate fréquemment la présence de bacilles de Koch. L'épreuve du séro-diagnostic donne une réaction positive.

Je m'arrêtai donc au diagnostic d'ulcération tertiaire syphilitique et, en recherchant la porte d'entrée de cette syphilis, il nous fut possible de trouver à la lèvre inférieure la trace d'un chancre induré que cette femme avait eu quatre ans avant. Cette grande ulcération avait fait suite,

non pas à une gomme circonscrite proprement dite, mais à une infiltration gommeuse, qui s'était étalée sous forme de plaque, sans tumeur, variété de syphilome diffus qui est plus redoutable que la gomme circonscrite. La rapidité du processus ulcéreux rappelait chez notre malade les lésions phagédéniques, aussi je n'étais pas sans inquiétude sur la marche ultérieure des accidents.

J'ai aussitôt prescrit le traitement mercuriel sans adjonction d'iodure de potassium. On a pratiqué tous les jours une injection de un gramme de solution huileuse de biiodure d'hydrargyre, ce qui représente quatre milligrammes de substance active. Dès la cinquième injection mercurielle l'amélioration était notable, les douleurs étaient moindres, la malade prenait ses potages sans difficulté, la parole était plus facile, l'aspect de la plaie était modifié, l'ulcération était moins excavée. Après dix-huit injections, l'ulcération était réduite à une fente linéaire, ainsi qu'on peut le constater sur cette photographie.

A ce moment, notre malade mangeait et parlait sans difficulté et sans douleur, elle avait retrouvé le sommeil et

elle avait engraissé de 3 kilogrammes. Mais alors, en pleine amélioration, parut, sur le prolongement postérieur de l'ulcération non encore cicatrisée, une nouvelle perte de substance qui se creusa rapidement.

Cette nouvelle poussée ulcéreuse fut accompagnée de douleurs et provoqua les symptômes précédemment décrits. Je fis pratiquer une deuxième série de dix-huit injections mercurielles, et cette fois l'amélioration suivit son cours sans nouveaux incidents. Après une troisième série d'injections nous avons obtenu définitivement la guérison de cette vaste ulcération tertiaire, à marche rapidement envahissante, qui, faute de traitement, menaçait de détruire une partie de la langue. Ce résultat est dû aux injections de biiodure de mercure sans adjonction d'iodure de potassium. On pourrait même dire que le processus curateur a été trop rapide; l'épithélium de la muqueuse linguale s'est reformé avant la complète cicatrisation des parties sous-jacentes, aussi la cicatrice linéaire qui sillonne le dos de la langue est en réalité une petite rigole tapissée d'épithélium. Cette petite rigole devient apparente quand on écarte les deux lèvres de la cicatrice. C'est comparable au fait expérimental étudié par M. Jolly [1] sur la membrane interdigitale des grenouilles et sur la peau de quelques poissons.

Le traitement n'a pas eu seulement pour effet de guérir l'ulcération gommeuse de la langue ; l'état général est devenu si florissant, qu'en cinq semaines la jeune femme a engraissé de 6 kilogrammes.

Profitons de ce cas pour jeter un coup d'œil d'ensemble sur les ulcérations tertiaires de la langue. Deux processus un peu différents peuvent aboutir à l'ulcération tertiaire de la langue, comme aux ulcérations tertiaires des autres régions. Dans le premier cas, l'ulcération succède à la gomme proprement dite (syphilome gommeux circonscrit). Voici comment se fait le travail ulcéreux : la gomme se ramollit, ses parois s'amincissent, et la tumeur gommeuse s'ouvre « par un

1. Jolly. *Société anatomique*, 29 novembre 1895 et décembre 1898.

petit pertuis punctiforme à peine appréciable et que le stylet même a quelquefois peine à découvrir tout d'abord » (Fournier). Le contenu de la gomme se déverse au dehors, la tumeur s'affaisse, la perforation s'agrandit, et l'ulcération gommeuse est constituée. La dimension de l'ulcération est en rapport avec la dimension de la gomme.

Dans le second cas, l'ulcération fait suite à une infiltration gommeuse diffuse (syphilome diffus) qui s'étale en nappe sans former tumeur. Ici, l'ulcération peut être d'emblée très étendue et rapide. C'est à cette dernière variété que paraissait appartenir l'ulcération de notre malade.

Livrée à elle-même, l'ulcération gommeuse de la langue a d'autant moins de tendance à se cicatriser qu'elle est en contact continuel avec la salive, les aliments, les boissons. Dans quelques cas, elle peut s'immobiliser, et durer des mois et des années, sans s'étendre au delà de ses premières limites. M. Fournier en a vu qui dataient d'un an et de deux ans ; il cite même « un fait très curieux relatif à une ulcération linguale tertiaire qui ne remontait pas à moins de vingt années, pendant lesquelles le malade ne s'était soumis à aucun traitement. Et notez ceci, comme démonstration de ce que peut la médication spécifique en pareille occurrence : cette ulcération persistait depuis vingt ans en l'absence de tout traitement ; on administre le mercure, et dès le quatrième jour l'ulcération commence à se réparer ; le vingt-huitième jour elle était guérie ».

Il y a deux ans, à propos de la perforation syphilitique de la voûte palatine [1], j'ai longuement insisté sur ces faits trop méconnus, où la syphilis s'immobilise pendant des années sur une région ou sur un organe, tout en respectant le reste de l'économie. Vous avez vu dans nos salles des malades chez lesquels la syphilis s'était immobilisée depuis trois ans sur le nerf sciatique, depuis quatorze ans sur le nerf trijumeau, et ces malades qu'aucune médication n'avait soulagés ont été guéris par le traitement mercuriel. L'ulcération dont parle

1. Perforation syphilitique de la voûte palatine. *Clinique médicale de l'Hôtel-Dieu*, 1899, quatrième leçon.

M. Fournier s'était immobilisée à la langue depuis vingt ans, et en quelques semaines elle fut guérie par le mercure. Supposez qu'une ulcération analogue siège à l'estomac, les symptômes de l'ulcus stomacal pourront persister indéfiniment, dans toute leur intensité, malgré toutes les médications habituelles de l'ulcère de l'estomac, alors que la médication mercurielle déterminera rapidement la guérison, ainsi que vous l'avez constaté chez l'un de nos malades de la salle Saint-Christophe.

S'il est des cas où l'ulcération gommeuse linguale non traitée peut s'immobiliser longtemps sans étendre ses ravages, il en est d'autres où elle marche rapidement, elle devient serpigineuse, térébrante, à la façon des lésions phagédéniques [1]. M. Fournier a observé plusieurs fois ces ulcérations linguales à forme phagédénique. Dans un cas il s'agissait d'une femme dont l'arrière-gorge avait déjà subi trois poussées d'ulcération tertiaire ; à la quatrième poussée la langue fut envahie à la base par deux larges ulcérations profondément excavées.

Un autre cas concerne un malade atteint d'ulcérations tertiaires de la moitié droite de la langue; à peine constituée, l'ulcération se creusa, s'élargit, prit l'aspect gangreneux et ne fut enrayée qu'au bout de trois mois; une nouvelle ulcération reparut trois mois plus tard; la caverne gommeuse prit l'aspect gangreneux; on en détachait des lambeaux putrilagineux, fétides; « la langue s'en allait en une sorte de déliquescence » ; la guérison ne put être obtenue qu'après plusieurs mois.

Ainsi que je vous l'ai dit dans le courant de cette leçon, le vrai traitement du syphilome tertiaire de la langue, tumeur gommeuse ou ulcération tertiaire, c'est le mercure. C'est aux injections de solution huileuse de biiodure d'hydrargyre que je donne la préférence. On injecte tous les jours 1 gramme ou 1 gr. 1/2 de solution, ce qui représente 4 ou 6 milligrammes de substance active. On pratique ainsi une douzaine ou une quinzaine d'injections successives. Puis

1. Fournier, *loco citato*, p. 34.

on arrête momentanément la médication, et on reprend ensuite une deuxième et une troisième séries d'injections.

J'ai eu si souvent l'occasion de vous parler de ce traitement que je n'y insiste pas plus longuement. Non seulement il est d'une grande efficacité, mais il n'a aucun inconvénient et il n'est presque pas douloureux quand la solution huileuse est bien préparée. J'ai fait pratiquer plus de quinze mille injections avec cette préparation mercurielle et je n'ai jamais constaté un seul abcès; il suffit, en pratiquant l'injection un peu profonde, de prendre les précautions aseptiques banales.

DIXIÈME LEÇON

VOMITO NEGRO APPENDICULAIRE
GASTRITE ULCÉREUSE HÉMORRAGIQUE
CONSÉCUTIVE A L'APPENDICITE

Messieurs,

Parmi les innombrables méfaits de l'appendicite, il en est un que je voudrais mettre en relief aujourd'hui, c'est le vomissement de sang. On ne s'attendait guère, il y a quelques années, à voir l'hématémèse entrer dans le domaine de l'appendicite. Jusqu'à ces temps derniers, traités de médecine et traités de chirurgie étaient muets sur ce point. Et cependant les hématémèses tributaires de l'appendicite sont loin d'être rares, je vais vous le prouver.

Ne croyez pas qu'il s'agisse ici de petites hématémèses n'ayant que la valeur d'un épiphénomène, et pouvant passer facilement inaperçues. Il s'agit au contraire, le plus souvent, de grandes hématémèses; le *vomissement noir* atteint deux cents, trois cents, quatre cents grammes de sang, il se répète coup sur coup et parfois le malade succombe en pleine hémorragie. Vous allez en voir de nombreux exemples.

Mais avant de décrire cette terrible complication de l'appendicite, il me paraît indispensable de vous faire connaître un certain nombre d'observations qui vous mettront au cou-

rant de la question et qui nous fourniront les pièces du procès. C'est là que nous trouverons les matériaux qui nous serviront à édifier l'histoire de ce tragique événement auquel j'ai donné le nom de *vomito negro appendiculaire*. Voici ces observations.

I. — Le samedi 13 janvier 1900, à 5 heures, nous étions réunis en consultation avec MM. Bergeron et Widal, chez un homme de soixante-huit ans atteint d'appendicite depuis trois jours et demi. Vomissements et douleurs avaient ouvert la scène, la fièvre était peu élevée, la constipation était absolue. Bientôt apparaissait un léger ictère, ictère urobilinurique, ainsi que le démontra l'analyse des urines. Quand nous vîmes le malade, le samedi, il n'avait pas mauvaise apparence, le ventre était peu météorisé; toutefois la pression déterminait à la région appendiculaire une douleur assez vive et une défense musculaire très nette; le pouls était accéléré. En somme, il ne s'agissait pas ici d'une appendicite bruyante; c'était une appendicite peu fébrile, de moyenne intensité. Néanmoins il fallait compter avec la teinte ictérique, ce témoin de la toxicité appendiculaire; la cellule hépatique était adultérée, l'urobiline en était le témoignage. On devait donc se méfier. Notre opinion fut qu'il fallait débarrasser le malade de son foyer toxi-infectieux; l'opération fut décidée et pratiquée le soir même par M. Delbet.

L'opérateur trouva un appendice volumineux, turgescent, en érection, avec adhérences, sans trace de pus dans le péritoine; en un mot, appendicite aiguë sans péritonite. Le lendemain dimanche, tous les symptômes appendiculaires avaient disparu : plus de douleurs, plus de vomissements; tout marchait à souhait, du moins en apparence. La journée se passe bien, mais la nuit suivante, le malade est pris d'un *vomissement de sang noir*. Rien de nouveau le lundi, quand, dans la matinée du mardi, survient une nouvelle hématémèse, celle-là terrible; le malade vomit une énorme quantité de sang noir; le sang est rejeté avec une telle violence qu'il pénètre dans la trachée, dans les bronches; le malade asphyxie et succombe à cette hématémèse quasi foudroyante.

II. — Le samedi 27 janvier 1900, à 7 heures et demie du soir, nous étions réunis en consultation avec MM. Segond et Ramon auprès d'une jeune fille atteinte d'appendicite au troisième jour. Le début de la maladie avait été classique et, bien que la température fût tombée, le pouls restait accéléré et la défense musculaire persistait. Une consultation fut décidée. D'un commun accord nous jugeâmes que l'intervention chirurgicale était indiquée et l'opération fut pratiquée le soir même par M. Segond. L'appendice, volumineux et recourbé en cor de chasse, était immobilisé derrière le cæcum par des adhérences vasculaires; sa surface était partout ecchymotique et sa cavité était remplie d'un magma puriforme. Le dimanche se passe sans incidents. Le lundi, la langue est sèche et le pouls monte à 120; le mardi, le pouls atteint 140, la faiblesse est grande, la langue est desséchée, cet état typhique inspire des inquiétudes. Alors, vers 3 heures, la jeune malade est prise de grand malaise, de nausées, et elle vomit en une fois une abondante quantité de *sang noir*. On peut évaluer à 200 grammes le volume de cette *hématémèse*. On donne de la glace et on pratique des injections de sérum. Pendant plusieurs jours la situation reste précaire; heureusement, l'hématémèse ne se reproduit pas et la guérison se fait sans nouveaux accidents.

III. — Le mercredi 6 juin, à 8 heures et demie du matin, nous étions réunis en consultation avec MM. Ed. Gros et Cazin auprès d'une jeune Américaine de vingt ans, qui était au quatrième jour d'une appendicite. L'attaque appendiculaire avait débuté dans la nuit du dimanche par des douleurs de ventre et par des vomissements que la malade et sa mère prirent pour une vulgaire indigestion, alors que c'était l'entrée en scène de l'appendicite. Au lieu de mander un médecin, la jeune fille s'administra un verre de Rubinat et une forte quantité d'eau chaude. Le lundi, les vomissements persistèrent, les douleurs augmentèrent d'intensité; de son autorité privée la malade prit du calomel, et ce n'est que le mardi soir qu'on se décida à faire appeler un médecin.

M. Ed. Gros fait aussitôt le diagnostic d'appendicite et, sans perdre un instant, il provoque une consultation pour le

lendemain matin. Quand nous arrivons près de la malade, nous jugeons la situation fort grave; d'heure en heure, les événements se précipitent, la température avoisine 39 degrés, le pouls est à 120, le ventre est très ballonné, la région appendiculaire est très douloureuse, et, circonstance aggravante, je remarque une teinte subictérique des conjonctives, signe d'intoxication. L'opération est aussitôt décidée et pratiquée deux heures après par M. Cazin.

A l'ouverture du ventre, on trouve une péritonite diffuse à liquide louche et abondant. L'appendice est volumineux, violacé et perforé à son extrémité. (Le canal appendiculaire, que j'ai pu étudier plus tard, à loisir, était ulcéré, purulent et transformé en cavité close par plusieurs calculs.) A la suite de l'opération, on ne constate ni amélioration ni détente; la température poursuit sa marche ascendante, le pouls est à 120, les vomissements persistent; le danger ne vient pas seulement de l'infection, il vient de l'intoxication, dont nous redoutons les funestes effets. Grandes injections de sérum, inhalations d'oxygène, boissons glacées, etc., tous les moyens sont mis en œuvre.

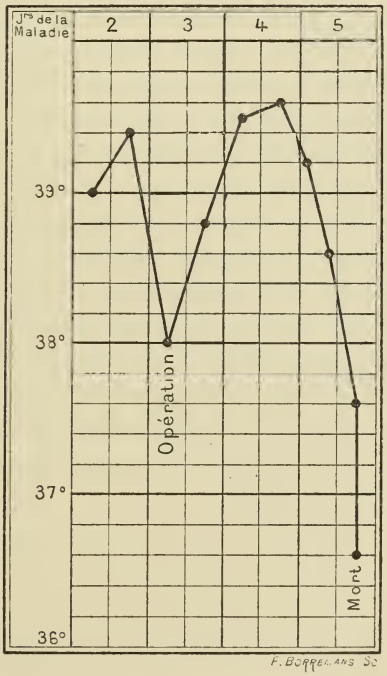

Le lendemain de l'opération, jeudi, l'ictère s'accentue, l'urine est de plus en plus rare; les injections de sérum à 500 grammes, la caféine, les diurétiques restent sans effet. Dans la soirée survient une première *grande hématémèse de sang noir*. La nuit est agitée, la malade est alternativement délirante et plongée dans un état de torpeur; la sécrétion urinaire est nulle. Le vendredi matin, les hématémèses réap-

paraissent et se répètent ; on nous montre une cuvette contenant 300 grammes de sang noir liquide et en caillots ; les draps, les serviettes sont souillés de vomissements noirs. La *teinte jaune ictérique* est généralisée à tout le corps. Jaunisse et vomissements noirs rappellent le *vomito negro*. La température, qui avait atteint 39°5, descend rapidement de trois degrés, et la malade succombe dans une hématémèse ultime, étouffée par le sang qui a fait irruption dans la trachée et dans les bronches.

IV. — Le lundi 8 octobre 1900, à 7 heures et demie du soir, nous étions réunis en consultation avec MM. Sevestre et Quénu, auprès d'une fillette de dix ans atteinte d'appendicite. L'attaque appendiculaire avait débuté quarante heures avant, par des vomissements et des douleurs, dans la nuit du samedi au dimanche. Le dimanche, les douleurs deviennent très vives, et un médecin appelé auprès de l'enfant porte le diagnostic d'appendicite. A cet orage succède un calme trompeur. Le lundi matin (trente heures après le début de l'appendicite) l'enfant était gaie et souffrait beaucoup moins ; le pouls était à 80, toute crainte semblait dissipée. Mais ce n'était là qu'une de ces accalmies traîtresses[1] si fréquentes dans l'histoire de l'appendicite. Dans la journée, la fièvre reparaît et les douleurs reprennent une telle intensité qu'on provoque aussi vite que possible une consultation.

Quand nous arrivons auprès de la petite malade, à 7 heures et demie du soir, nous la trouvons fort agitée ; elle se plaint sans cesse ; les traits sont altérés, le pouls est à 140, la température avoisine 40 degrés. Chose grave, la sécrétion urinaire est supprimée depuis le matin. Le ventre est ballonné ; la région appendiculaire est très douloureuse ; la douleur s'étend au bas de la fosse iliaque gauche, ce qui fait supposer à M. Quénu que la péritonite a gagné le petit bassin. Le pronostic nous paraît très alarmant et nous décidons l'opération immédiate, qui est pratiquée le soir même à

1. G. Dieulafoy. — Les accalmies traîtresses de l'appendicite. Communication à l'*Académie de médecine*, 1899, et *Clinique médicale de l'Hôtel-Dieu*, 1899, douzième leçon.

10 heures par M. Quénu. A ce moment, l'appendicite était à sa quarante-deuxième heure.

A l'ouverture du ventre, l'opérateur trouve une péritonite diffuse sans aucune tendance à l'enkystement. Le pus, séreux et fétide, a gagné le petit bassin. L'appendice remonte derrière le cæcum, son extrémité libre est gangrenée. L'opération se termine dans de bonnes conditions. L'agitation persiste toute la nuit.

Le lendemain matin mardi, les douleurs abdominales ont disparu, et l'enfant a uriné, mais l'état général reste mauvais, la fièvre est toujours vive, la température à 39°4, le pouls à 122. On pratique des injections de sérum. La nuit est agitée et, le mercredi matin, la température monte à 40 degrés et le pouls à 130. Du côté du ventre tout allait bien, mais l'enfant était intoxiquée, et les accidents allaient se précipiter. A 10 heures du matin, la température atteint 40°2 ; on compte 140 pulsations, et 45 inspirations. Nous voyons l'enfant à midi ; elle a le teint terreux, le pouls petit et irrégulier ; l'urine est très rare, et albumineuse. On me montre un vomissement dans lequel je distingue quelques filaments de *sang noir*, ce qui me permet d'annoncer qu'une hématémèse se prépare. En effet, deux heures plus tard, survient un abondant *vomissement de sang noir*. On donne de la glace et on continue les injections de sérum ; mais la situation s'aggrave d'heure en heure. D'autres petites hématémèses se reproduisent à 6 heures et à 8 heures, la respiration s'accélère, les extrémités se refroidissent ; à plusieurs reprises, l'enfant est prise d'une diarrhée abondante et fétide, et elle succombe à 9 heures et quart, en vomissant encore une quantité de sang noir.

V. — Le 22 septembre dernier, je voyais un malade qui m'était adressé par le professeur Fedeli (de Pise). Ce malade avait eu trois attaques d'appendicite. La troisième, de date récente, avait été fort grave, et avait suscité plusieurs *hématémèses* de sang noir. On n'eut pas recours à l'opération et la convalescence fut longue. Quand je vis le malade, je constatai à la région appendiculaire un foyer douloureux et induré. Je conseillai l'opération sans tarder. Deux jours plus

tard, survenait une nouvelle crise appendiculaire avec fièvre et vomissements. Le malade fut opéré par M. Routier, qui trouva un paquet d'adhérences et un appendice gangrené. Trois semaines plus tard il était guéri.

VI. — Le mardi 30 octobre 1900, à 11 heures du matin, je voyais avec un de mes élèves, M. Charrier, un jeune homme de dix-huit ans atteint depuis trois jours d'appendicite. L'attaque appendiculaire avait débuté, comme cela se voit quelquefois, par des selles diarrhéiques; puis étaient survenus vomissements et douleurs abdominales de très vive intensité. Dès le début, la fièvre oscillait entre 38°5 et 39°5. La famille, pressentie relativement à une consultation, avait éludé la question, espérant ainsi gagner du temps, et, il faut le dire, espérant éviter l'opération. On se décida cependant. Quand j'arrivai auprès du malade, le mardi matin, je constatai une discordance flagrante entre l'état local et l'état général. Le malade se sentait amélioré; le ventre était peu météorisé, mais sans souplesse; aux douleurs si vives de l'avant-veille et de la veille avait succédé un calme relatif; mon examen ne fut nullement douloureux et je dus exercer une pression assez forte pour localiser la douleur au point de Mac-Burney. Par contre, l'état général donnait la plus mauvaise impression : le visage était altéré, le teint était terreux et subictérique, l'haleine fétide, le pouls très accéléré, la température à 39°5. Il était évident que le malade était aussi intoxiqué qu'infecté.

La situation nous parut des plus graves, et je demandai l'opération immédiate. M. Segond fut appelé; il vit le malade et proposa de l'opérer aussitôt. Malheureusement, la famille, encore hésitante, crut devoir demander d'autres avis; onze heures furent ainsi perdues, onze heures pendant lesquelles le mal étendit ses ravages, et l'opération ne put être pratiquée qu'à une heure de la nuit. A l'ouverture du ventre, M. Segond trouva un gros abcès fétide et une péritonite diffuse; l'intestin était de coloration vineuse. Le foyer purulent remontait derrière le cæcum, et les fausses membranes saignantes qui le limitaient étaient très friables. L'appendice, perforé, était volumineux, noirâtre et complè-

tement gangrené. Trois plaques de gangrène existaient également sur les parois cæcales.

Le lendemain matin mercredi, la température s'était abaissée à 38 degrés, et la situation paraissait meilleure. Mais dans la soirée survient un symptôme de mauvais augure : le malade est pris d'*hématémèse* et rend une centaine de grammes de *sang noir*, marc de café. Rien à signaler du côté du ventre, où tout se passe normalement; le jeudi, le pouls monte à 140; le vendredi apparaissent des symptômes nerveux, stupeur, subdelirium, perte de connaissance et oscillations de la tête qui ont duré jusqu'au moment de la mort.

Les observations que je viens de rapporter prouvent que l'*hématémèse noire* d'origine appendiculaire n'est pas chose rare, puisque j'en ai vu six cas en neuf mois. Je crois que le premier fait de ce genre a été publié par MM. Guyot et Carles[1]. Il s'agit d'un garçon de quatorze ans opéré par M. Piéchaud au sixième jour de son appendicite. Quelques heures après l'opération, le malade déclare se sentir beaucoup mieux ; tout semble en bonne voie. Mais le soir à 5 heures, le pouls devient brusquement petit, le malade est angoissé, sa pâleur est extrême. On fait une injection de sérum, mais voici que le malade est pris d'*hématémèses presque foudroyantes;* il a de véritables régurgitations de sang ; quelques heures plus tard il vomit le sang à pleine bouche et il meurt à 1 heure du matin avec tous les signes d'une abondante hémorragie. A l'autopsie on trouve l'appendice perforé au niveau de sa cavité close. L'estomac était distendu par du sang noir, tant l'hémorragie avait été violente; la muqueuse stomacale présentait des placards ecchymotiques.

Quelques mois plus tard, M. Kirmisson publiait l'observation suivante[2] : Une fillette de sept ans est au sixième jour d'une appendicite ; on constate un abcès dans la fosse iliaque droite, et le lendemain on ouvre l'abcès. « Après

1. Guyot et Carles. Appendicite et gastrorragie. *Société d'anatomie et de physiologie de Bordeaux*, séance du 20 novembre 1899.

2. Kirmisson. Appendicite et gastrorragie. *Gazette hebdomadaire*, 1900, 1er février.

l'opération, dit M. Kirmisson, tout paraissait en parfait état; aussi fus-je littéralement atterré lorsque le soir je reçus de M. Fourmestreaux un mot m'annonçant que notre petite opérée du matin avait succombé. » Voici ce qui s'était passé : Pendant les premières heures qui avaient suivi l'opération, l'enfant s'était trouvée bien, rien ne faisait présager un désastre. Vers 2 heures, elle se plaignit de manquer d'air et demanda qu'on ouvrît la fenêtre de sa chambre. A 5 heures et demie, au moment où M. Fourmestreaux arrivait auprès d'elle, il la trouva très pâle, anhélante, le regard voilé, et, avant même qu'on pût faire quoi que ce soit pour lui porter secours, elle expira en rendant par la bouche un *énorme flot de sang brun noirâtre.*

Le fait suivant s'est passé à l'Hôtel-Dieu dans le service de M. Duplay. Le 18 février 1901 arrive à l'hôpital un homme fort malade, peu en état de donner des renseignements; il était envoyé avec le diagnostic d'occlusion intestinale. Ses conjonctives sont franchement ictériques, les téguments sont d'une pâleur terreuse. La maladie avait débuté le 12 février par de vives douleurs abdominales suivies de vomissements. Actuellement, le ventre est ballonné, les flancs sont mats, le pouls est filiforme, très rapide, la langue est sèche, les extrémités sont refroidies. Cet homme avait évidemment une péritonite, et la situation était des plus graves ; il importait donc d'intervenir le plus vite possible. C'est ce qui fut fait. Pendant que le chef de clinique, M. Fredet, se demande s'il ne s'agit pas là d'une péritonite appendiculaire, et au moment où on va donner le chloroforme, le malade est pris d'un *vomissement de sang noir* évalué à 200 grammes. Ce vomito negro était un indice à peu près certain d'appendicite.

On fait une incision sous-ombilicale ; à l'ouverture du péritoine s'écoule un flot de liquide séreux, jaune citrin, d'une odeur infecte. Les recherches poussées vers la fosse iliaque droite font découvrir dans cette région une collection purulente abondante, et extrêmement fétide ; dans le pus baigne l'appendice gangrené cause de tout le mal. Le malade, envoyé trop tardivement à l'hôpital, succombe la

nuit suivante. L'autopsie n'a pu être faite. Des renseignements donnés par la famille ont appris que le malade avait eu déjà la veille et l'avant-veille des hématémèses de *sang noir*.

M. Lucas-Championnière [1] a communiqué à l'Académie l'observation d'une femme enceinte de six mois, atteinte de péritonite appendiculaire. Il pratique l'opération. La malade est prise de *vomissements noirs* très abondants. On fait alors un lavage de l'estomac avec de l'eau alcaline. Les hématémèses reparaissent, on fait de nouveaux lavages, et la malade finit par guérir.

D'après le nombre des observations que je viens de vous citer, vous voyez que l'hématémèse noire consécutive à l'appendicite est en somme un accident fréquent. A quoi tiennent ces hématémèses et quelles sont les lésions de l'estomac trouvées à l'autopsie ? M. Charlot [2], dans sa thèse sur les hématémèses de l'appendicite, a rapporté trois observations suivies d'autopsie. Le premier cas concerne un enfant de huit ans entré à l'hôpital au cinquième jour d'une appendicite avec péritonite. L'opération est suivie d'une amélioration passagère, mais le lendemain matin l'enfant a *plusieurs vomissements de sang noir*. Dans l'après-midi, les hématémèses se reproduisent, et l'enfant succombe. A l'autopsie, on trouve sur la muqueuse de l'estomac un pointillé hémorragique, des amas noirâtres adhérents et des dépressions cratériformes contenant des masses noires de la dimension d'une tête d'épingle.

Une deuxième observation concerne un enfant de neuf ans entré à l'hôpital au troisième jour d'une appendicite avec péritonite. On l'opère ; mais, malgré l'opération, la fièvre reste vive, la température est à 39 degrés et le pouls à 130. Le lendemain l'enfant a *huit ou dix hématémèses* et il meurt dans la soirée. A l'autopsie, on trouve sur la muqueuse de l'estomac un piqueté hémorragique.

1. Lucas-Championnière. Sur les hématémèses appendiculaires. *Académie de médecine*, séance du 19 février 1901.

2. Charlot. Les hématémèses dans l'appendicite, *Thèse*, Paris, juillet 1900.

Une troisième observation a rapport à un enfant de huit ans et demi, qui entre à l'hôpital trois semaines après le début de son appendicite. Le jour de son entrée à l'hôpital, cet enfant a une *hématémèse*. Dans la journée, « il vomit constamment un liquide nettement teinté par du sang noir ». On pratique l'opération et on trouve un appendice perforé et deux litres de pus dans le péritoine. Dans la soirée, les vomissements noirs continuent et l'enfant succombe quelques heures plus tard. A l'autopsie, on trouve dans l'estomac une centaine de grammes de sang noir. Sur la muqueuse de l'estomac existent deux larges plaques rouges.

En résumé, trois des cas consignés dans la thèse de M. Charlot montrent des lésions de la muqueuse stomacale classées sous les dénominations de pointillé hémorragique, dépressions cratériformes, petits amas noirâtres et plaques ecchymotiques ; mais cette description macroscopique se borne à nous faire savoir qu'il y avait des érosions de la muqueuse stomacale, elle est insuffisante à nous révéler le processus intime de l'hémorragie, et il est regrettable qu'un examen histologique n'ait pas fixé la nature des lésions.

Depuis que mon attention avait été appelée sur cette terrible complication de l'appendicite, je m'étais demandé quelle pouvait être la lésion stomacale capable de produire des hématémèses aussi abondantes et parfois foudroyantes. Nos recherches concernant les *exulcérations stomacales pneumococciques* [1], ainsi que l'*exulceratio simplex* [2], nous avaient appris que les hématémèses dues à ces exulcérations aiguës, d'origine toxi-infectieuse, proviennent de l'ulcération de petites artérioles qui rampent au-dessous et au niveau de la *muscularis mucosæ*. Je n'ai pas eu l'occasion d'étudier la lésion de la muqueuse stomacale au cas d'hématémèse appendiculaire, mais j'ai pu vérifier la lésion de la muqueuse stomacale au cas d'hématémèse herniaire, et il est bien

1. Dieulafoy. Gastrite ulcéreuse pneumococcique, grandes hématémèses. *Clinique médicale de l'Hôtel-Dieu*, 1899, 11e leçon.

2. Dieulafoy. Exulceratio simplex. Hématémèses foudroyantes guéries par intervention chirurgicale. Communication à l'Académie de médecine, 1897, et *Clinique médicale de l'Hôtel-Dieu*, 1898, 1re, 2e et 3e leçons.

probable que ces lésions sont comparables dans les deux cas. Voici le fait.

Le samedi 16 juin, un homme entre dans le service de M. Duplay, pour une hernie étranglée qui est aussitôt opérée. Le lendemain, dans la matinée, on constate une teinte jaune des conjonctives et du visage. Dans la nuit surviennent deux fortes *hématémèses noires*. Le surlendemain matin lundi, la teinte ictérique est plus prononcée (ictère urobilinurique). Je fais examiner les urines par mon chef de clinique, M. Kahn ; elles sont *albumineuses* et contiennent de l'urobiline et du pigment brun, ce qui est l'indice d'une forte intoxication. Je porte le pronostic le plus grave. Dans la journée du lundi, nouveau vomissement noir. Le mardi, les urines sont rares et très albumineuses ; dans la journée, hématémèse noire. Le mercredi, le malade rend à peine 150 grammes d'urine avec pigment brun, urobiline et albumine ; il délire et il est pris dans la nuit de plusieurs crises épileptiformes d'apparence urémique. Le jeudi, les crises épileptiformes se renouvellent, l'anurie est complète ; alors éclate une nouvelle grande hématémèse noire ; le malade rend un demi-litre de sang liquide et en caillots. La mort survient le mercredi, septième jour après l'opération.

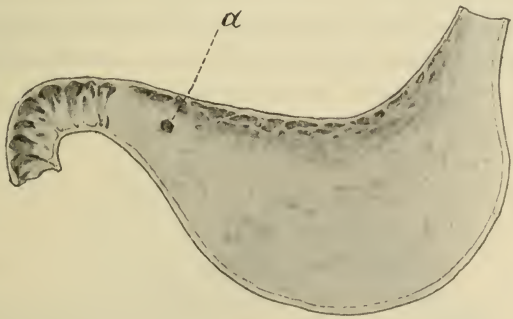

Résultats de l'autopsie : l'estomac contient du sang en abondance. La muqueuse est intacte, excepté à la région pylorique. On ne trouve nulle part ni ecchymoses ni érosion, mais près du bord libre de la valvule pylorique, ainsi que l'indique la planche ci-dessus, on voit (*a*) une escarre

hémorragique de la dimension d'une toute petite lentille. Cette escarre est saillante, demi-molle, à surface un peu irrégulière, adhérente, et entourée d'un sillon d'élimination cratériforme où la muqueuse a disparu. Les artères sont partout souples et perméables, il n'y a pas trace d'artérite.

On constate la guérison de la hernie étranglée; on ne trouve rien à l'intestin ni au péritoine. Le foie (1.500 grammes) et les reins (gros reins de 230 grammes) ont l'apparence macroscopique des *lésions dégénératives épithéliales suraiguës*. Le foie est homogène, sec et friable sous le doigt, sans taches hémorragiques, sans trace de cirrhose antérieure. Les reins sont très pâles, blanc jaunâtre, sans hémorragies; l'augmentation de volume porte principalement sur la substance corticale. La cadavérisation avancée n'a pas permis l'examen histologique. La plèvre gauche renferme quelques cuillerées de liquide séro-hémorragique. La base du poumon gauche est légèrement splénisée. Le cœur est sain.

L'examen histologique de l'ulcération stomacale, avec son escarre, a été fait par un de mes chefs de laboratoire, M. Gandy.

La planche ci-dessous représente l'ensemble d'une des coupes, vu à un faible grossissement. — P, versant gastrique de la valvule pylorique. — D, muqueuse duodénale. — B, glandes de Brünner. — I, îlots inflammatoires sous-glandulaires. — E, escarre interrompant la couche glandulaire. — G, couche glandulaire de l'estomac. — *m-m*, *muscularis mucosæ*. — *s-m*, couche sous-muqueuse. — *t-m*, tunique musculaire. — *s*, *s*, couche sous-séreuse.

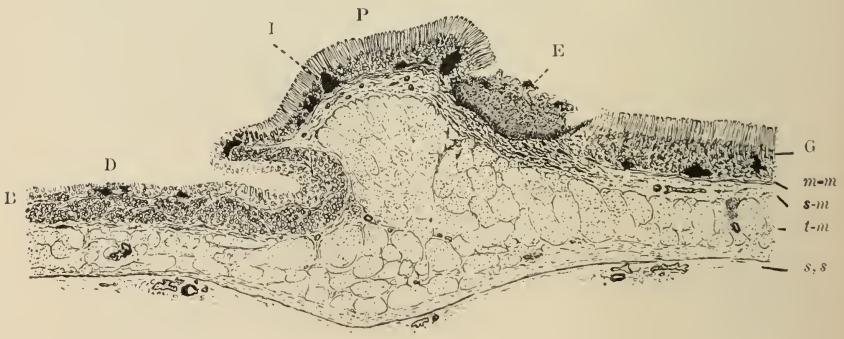

La planche ci-dessous représente : G, couche glandulaire de la région pylorique. — *m*, *m*, *muscularis mucosæ*. — *s-m*, sous-muqueuse infiltrée d'exsudats fibrineux. — *t-m*, tunique musculaire. — E, escarre. — *n*, zone d'envahissement de la nécrose. — A, artériole de la sous-muqueuse entamée par la nécrose à la base de l'escarre.

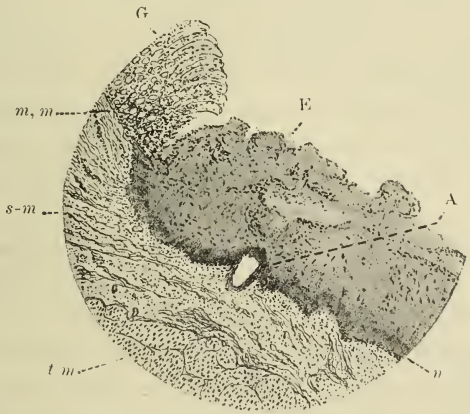

Sur la planche ci-dessous vous voyez : A, l'artériole ouverte par sa paroi postérieure, communiquant avec une large lacune *l*, creusée dans l'escarre. Ici comme dans l'exulceratio simplex, on a sous les yeux le corps du délit, une artériole a été comprise dans le processus aigu ulcéreux et des gastrorragies abondantes en ont été la conséquence.

En résumé, les lésions sont les suivantes : nécrose massive, en bloc, d'une partie assez étendue de la muqueuse, sous forme d'escarre entaillant à pic la couche glandulaire, entamant au centre la muscularis mucosæ, puis la partie superficielle de la sous-muqueuse, atteignant enfin, entre autres éléments anatomiques, toujours au hasard de sa marche, la paroi supérieure d'une petite artériole située au-dessous de la muscularis mucosæ qui vient de céder. Au voisinage, et à distance de ce foyer de nécrose, on trouve quelques hémorragies interstitielles, principalement sous-muqueuse, et une vive réaction inflammatoire secondaire, caractérisée surtout par une infiltration embryonnaire en volumineux amas sous-glandulaires.

Ce fait clinique est à rapprocher du fait expérimental. Les expériences entreprises par Talma (Utrecht, 1890), relativement à la pathogénie de l'ulcère simple de l'estomac, montrent le rôle que peut jouer un étranglement intestinal dans la production des érosions et ulcérations stomacales. Talma a répété plusieurs fois ces expériences ; il lie, chez l'animal, une anse intestinale (autrement dit, il fabrique une cavité close), et, entre autres lésions trouvées à l'autopsie, il signale des érosions et des ulcérations de l'estomac.

Voici le résumé de quelques-unes de ces expériences : chez un lapin on lie à ses deux extrémités une anse intestinale vide ; l'animal succombe dix-neuf heures après, et à l'autopsie, faite aussitôt, on constate en plus de dix points, sur la grosse tubérosité de l'estomac, des ulcérations petites et noirâtres dont le fond est formé par la tunique muqueuse ou par la musculeuse. Chez un autre lapin on lie à ses deux extrémités une anse intestinale vide ; l'animal meurt la nuit suivante et à l'autopsie on trouve sur la muqueuse de l'estomac plusieurs petites ulcérations à fond hémorragique. Et ainsi de suite pour les autres expériences. Il y a donc concordance entre le fait expérimental et le fait clinique dont je viens de rapporter l'observation : de part et d'autre, la ligature d'une anse intestinale ou la hernie d'une anse intestinale est capable de provoquer des érosions gastriques. Ces érosions gastriques hémorragiques existaient chez les trois

malades dont M. Charlot a rapporté les observations et les autopsies.

On peut dire, par conséquent, qu'on est maintenant à peu près édifié sur la pathogénie des hématémèses consécutives à la hernie étranglée et à l'appendicite. Dans les deux cas le processus me paraît être le même; toutefois l'hématémèse d'origine appendiculaire est beaucoup plus fréquente que l'hématémèse d'origine herniaire. Sous l'influence de la toxi-infection appendiculaire, il se produit des érosions et des ulcérations hémorragiques aiguës de l'estomac, comparables aux ulcérations hémorragiques stomacales de la toxi-infection *pneumococcique* et de l'*exulceratio simplex*. Tantôt il n'y a qu'une seule ulcération, tantôt il y a des érosions punctiformes plus ou moins nombreuses. Dans ces différents cas, le processus ulcéreux est sensiblement le même; il s'agit de nécrose hémorragique aiguë de la muqueuse stomacale; un petit territoire de la muqueuse est frappé de mort; le processus ulcéro-nécrosant atteint la muscularis mucosæ, entame une artériole, et l'hémorragie se produit. Alors surviennent des hématémèses *noires*, plus ou moins abondantes, répétées, parfois foudroyantes. C'est pour bien spécifier cette terrible complication, quand elle éclate chez un malade atteint d'appendicite, que je lui ai assigné la dénomination de *vomito negro appendiculaire*[1].

Les nombreuses observations que je vous ai citées vont nous permettre maintenant de reprendre dans son ensemble l'histoire du *vomito negro appendiculaire*. Ces hématémèses font partie de la toxi-infection appendiculaire. A plusieurs reprises, je me suis efforcé de démontrer que l'appendicite n'est pas seulement un foyer d'infection, c'est également

1. Des hématémèses peuvent également survenir dans d'autres circonstances. D'après M. Lucas-Championnière, « on les rencontre après les opérations faites pour cancers ovariens et péritonéaux qui exposent si facilement à un empoisonnement rapide et diffus de l'abdomen » (séance de l'Académie de médecine du 19 février 1901). M. Guyon a constaté trois fois des hématémèses au cours de l'infection urinaire (séance de l'Académie de médecine du 26 février 1901). M. Cornil en a vu dans un cas de péritonite streptococcique.

un foyer d'intoxication[1]. Aux toxines appendiculaires est due l'altération du foie, avec teinte ictérique, urobilinurie et parfois même symptômes d'ictère grave; aux toxines appendiculaires est due l'altération des reins avec albuminurie, oligurie, anurie et parfois même symptômes d'urémie; eh bien, les lésions stomacales, avec leurs hématémèses, me paraissent faire partie du *syndrome toxique appendiculaire*. Tantôt l'hématémèse est distincte des autres manifestations toxi-infectieuses, tantôt elle leur est associée.

Chez plusieurs des malades dont j'ai rapporté plus haut les observations, nous avons vu la teinte *ictérique* des téguments, l'urobilinurie, l'albuminurie, précéder l'apparition des hématémèses noires. Chez la jeune Américaine, la *jaunisse* intense et généralisée était associée aux vomissements noirs ; le vomito negro appendiculaire était ici dans toute son intensité.

Les hématémèses appendiculaires peuvent revêtir différentes modalités, elles surviennent habituellement au cas de toxi-infection appendiculaire intense, on peut les voir cependant, alors que l'appendicite a des apparences bénignes, témoin notre première observation. Souvent l'hématémèse est précédée de quelques symptômes gastriques, nausées et vomissements, et, en examinant de près ces vomissements, on y peut découvrir des stries noirâtres, des grumeaux de couleur marc de café, prélude de l'hématémèse qui se prépare ; c'est ainsi que chez la petite malade que je voyais avec MM. Sevestre et Quénu, il me fut possible de prédire le vomissement noir, qui éclata deux heures plus tard. Parfois l'hématémèse éclate tout à coup sans prodromes, alors que l'opération de l'appendicite avait conjuré les accidents apparents et que tout danger semblait avoir disparu. Il est rare qu'il n'y ait qu'une seule hématémèse, on en peut voir six, huit, en quelques heures; dans deux des observations de M. Charlot, l'un des enfants eut dans la matinée plusieurs

1. Dieulafoy. Toxicité de l'appendicite. Communication à l'Académie de médecine, 1899, et *Clinique médicale de l'Hôtel-Dieu*, 1899, dix-septième leçon.

vomissements de sang noir qui se répétèrent dans la journée, et l'autre enfant eut huit ou dix hématémèses en quelques heures. Parfois l'hématémèse semble s'arrêter pour reprendre le jour suivant.

Assez souvent les hématémèses sont pour ainsi dire foudroyantes et tuent le malade en peu d'instants. Le malade, que je voyais avec MM. Bergeron et Widal, fut enlevé par sa deuxième hématémèse, le sang ayant fait irruption dans les voies aériennes. La jeune fille que je voyais avec MM. Gros et Cazin eut plusieurs hématémèses violentes et succomba dans une hématémèse ultime. Le jeune malade de M. Piéchaud fut pris brusquement d'une grande hématémèse et mourut avec tous les signes d'une abondante hémorragie. La fillette dont M. Kirmisson a rapporté l'observation fut prise tout à coup d'une hématémèse foudroyante et expira avant même qu'on pût faire quoi que ce soit pour lui porter secours.

Je n'ai eu en vue jusqu'ici, dans cette étude, que les hématémèses qui sont dues à l'appendicite vulgaire. Mais l'appendicite qui éclate dans le décours ou pendant la convalescence de la fièvre typhoïde, et que j'ai décrite sous le nom d'*appendicite para-typhoïde*[1], peut également être l'origine d'ulcérations gastriques et d'hématémèses mortelles. J'en ai pu reconstituer une bien intéressante observation que voici. En 1876, M. Millard présentait à la Société médicale des hôpitaux[2] le cas d'un malade de son service qui, convalescent d'une fièvre typhoïde, fut pris de péritonite aiguë et succomba quelques jours plus tard avec des hématémèses répétées et si abondantes qu'un des caillots rendus pesait 150 grammes. A l'autopsie, on trouva une péritonite purulente généralisée. Cette péritonite ne pouvait être expliquée par les lésions intestinales, qui étaient complètement cicatrisées ; il fallait chercher ailleurs, dit M. Millard, et en effet, il découvrit « dans l'appendice iléo-cæcal la cause manifeste de la péritonite ; cet appendice, qui était ulcéré et perforé à sa partie moyenne,

1. Dieulafoy. Communication à l'Académie de médecine, 1896, et *Manuel de pathologie interne*, 13e édition, t. IV, p. 132.
2. Séance du 8 décembre 1876.

ne communiquait plus avec le cæcum ; son embouchure cæcale était complètement oblitérée ». La cavité close !

Quant aux hématémèses que cet homme avait eues au cours de sa péritonite, elles étaient dues à des ulcérations de l'estomac, voisines de la région pylorique. L'une de ces ulcérations était ovalaire, de 4 centimètres dans son grand diamètre, très profonde, à contours irréguliers et taillés à pic. M. Millard discute la cause et l'origine de ces ulcérations stomacales ; il rappelle l'excessive rareté des ulcérations stomacales typhiques ; par une sage prudence, il se garde bien de conclure, et, avec une sagace intuition, il se demande s'il n'y a pas quelque rapport entre la péritonite purulente et le processus ulcéreux de l'estomac. Ce rapport, nous le connaissons actuellement et nous pouvons expliquer la pathogénie des accidents observés chez ce malade : c'est l'appendicite paratyphoïde, c'est la toxi-infection appendiculaire qui ici, comme dans l'appendicite vulgaire, avait engendré, d'une part la péritonite, d'autre part les ulcérations stomacales et les hématémèses. Cette explication ruine du même coup la légende qui s'était attachée à cette observation considérée partout comme un type d'ulcération stomacale typhoïde, car, à supposer même que l'infection typhique ait apporté son contingent, c'est la toxi-infection appendiculaire qui réclamait la plus large part.

D'une façon générale, le *vomito negro appendiculaire* est du plus mauvais pronostic. Quand des hématémèses surviennent chez un individu atteint d'appendicite (non opéré ou opéré), il faut se méfier, car la situation est fort compromise. Tantôt le malade succombe à l'ensemble de sa toxi-infection appendiculaire dont l'hématémèse est l'un des témoins, tantôt il succombe à la répétition et à l'abondance de l'hémorragie. Les cas de guérison sont exceptionnels.

Le repos absolu de l'estomac, la suppression totale de boissons et les grandes injections de sérum me paraissent être le traitement rationnel de cette complication. Cependant M. Lucas-Championnière, au sujet d'une observation que j'ai citée plus haut, préconise les lavages de l'estomac.

Les nouvelles complications appendiculaires que je viens d'étudier dans cette leçon assombrissent encore le pronostic de l'appendicite et plaident une fois de plus en faveur de l'opération précoce et hâtive. Plus on laisse au foyer appendiculaire le temps d'élaborer son infection et son intoxication, plus la situation est menaçante. Moins on laisse au foyer appendiculaire le temps d'infecter et d'intoxiquer sa victime, moins les complications toxi-infectieuses sont à redouter. Hâtez-vous donc d'enlever le foyer ; c'est banal à force d'être évident.

Il est une notion que je m'efforce de mettre en relief, c'est que l'appendicite ne doit plus être considérée actuellement comme une maladie purement locale. *Ne voir dans l'appendicite qu'une menace péritonéale, c'est ne connaître qu'un des côtés de la question.* Ce qui est à redouter dans l'appendicite, ce n'est pas seulement la péritonite, c'est encore l'infection et l'intoxication de l'économie dues au foyer appendiculaire. Le danger n'est pas seulement à l'appendice et au péritoine, *il est partout.* On a publié et j'ai publié bon nombre de cas concernant des appendicites sans péritonite ou à péritonite à peine ébauchée, et cependant les malades opérés trop tard ont succombé, infectés et intoxiqués par leur foyer appendiculaire.

Dans quelques publications récentes, dans certaines discussions, on s'occupe trop exclusivement de l'évolution *locale* du mal ; on escompte le bon vouloir de l'appendicite ; on attend pour intervenir qu'elle soit *refroidie* ; on suppose qu'elle voudra bien attendre sans encombre le sixième ou le septième jour, date fixée par l'opérateur ; et pendant que l'observateur est là, hypnotisé par l'évolution locale du mal, les agents infectieux et les produits toxiques partis du foyer appendiculaire ont pénétré sans bruit dans l'économie, et le drame se prépare. On opère, mais il est trop tard.

Souvent, après une violente poussée initiale, l'appendicite semble rentrer dans son repos ; ne vous y fiez pas ; ce n'est là qu'une apparence ; bientôt vont éclater des complications terribles : infection purulente du foie, infection putride de la plèvre, gangrène du poumon, urobilinurie,

ictère grave, albuminurie, oligurie, anurie, urémie, symptômes méningitiques, exulcérations stomacales, hématémèses foudroyantes, etc. Voilà les résultats de la temporisation !

Si l'on veut bien, à l'avenir, envisager l'appendicite non seulement comme lésion locale à menace péritonéale, mais encore comme affection toxi-infectieuse à diffusion parfois rapide et terrible, on conviendra qu'il est plus indiqué que jamais de supprimer le foyer sans retard, avant qu'il ait lancé de tous côtés l'infection et le poison.

C'est, du reste, la tendance générale, et là est la vérité. L'intervention hâtive devient la règle, et, dans les familles où ces notions ont pénétré, on nous demande deux choses : *un bon diagnostic* et une prompte décision.

ONZIÈME LEÇON

PÉRITONITE PRIMITIVE A STREPTOCOQUES

(ÉTUDE MÉDICO-CHIRURGICALE)

Messieurs,

Il y a quelques années, nous avons étudié la péritonite primitive à pneumocoques [1]; aujourd'hui, nous allons étudier la péritonite primitive à streptocoques. Ainsi se dégagent peu à peu des types nettement déterminés qui prennent leur place dans le cadre nosologique et qui se substituent aux erreurs du passé.

L'ancienne classification des péritonites comportait deux groupes : d'une part, les péritonites secondaires; d'autre part, la péritonite idiopathique. Au nombre des causes capables d'engendrer les péritonites secondaires, figuraient les perforations de l'estomac et de l'intestin, les lésions de l'utérus et des annexes, l'infection puerpérale, la tuberculose et le cancer, etc. Quant à la péritonite la plus fréquente de toutes, la péritonite appendiculaire, son existence et sa pathogénie étaient inconnues. Le cæcum concentrait alors toute l'attention; Grisolles écrivait sur la typhlite, la péri-

1. La péritonite primitive à pneumocoques. *Clinique médicale de l'Hôtel-Dieu*, 1897, dix-huitième leçon.

typhlite et le phlegmon iliaque un long chapitre qui eut son heure de succès, mais l'appendicite cause de tout le mal et la péritonite appendiculaire y étaient passées sous silence. Quelques lignes à peine, concernant les perforations de l'appendice par corps étrangers, étaient reléguées au chapitre des perforations intestinales [1]. Et c'était tout; voilà où en était la question.

Au groupe disparate des péritonites secondaires, on opposait la péritonite idiopathique, que certains auteurs croyaient être *a frigore*, et que Grisolles [2] avait nommée « péritonite aiguë simple » ; c'est elle qui servait de modèle et de type à la description classique de la péritonite; elle était « la péritonite aiguë » sans autre désignation.

Or, cette péritonite dite simple ou idiopathique n'existe pas. D'abord bon nombre de péritonites jadis nommées idiopathiques sont, en réalité, des péritonites appendiculaires. Nous savons maintenant comment la toxi-infection élaborée en cavité close peut traverser les parois de l'appendice et déterminer une péritonite aiguë sans perforation apparente. Ces notions étaient autrefois inconnues; on constatait une péritonite et on la qualifiait de péritonite simple aiguë parce que le foyer originel appendiculaire passait inaperçu.

On mettait encore à l'actif de la péritonite simple aiguë les infections péritonéales qui sont étiquetées aujourd'hui sous le nom de péritonites pneumococcique et streptococcique primitives, cette épithète de « primitive » s'appliquant aux cas où la porte d'entrée de l'agent infectieux reste ignorée.

C'est la *péritonite primitive streptococcique* qui va faire l'objet de cette leçon. L'observation suivante concernant une malade de notre service en est un exemple.

Une jeune fille de bonne santé habituelle est prise, le 9 janvier 1900, d'un vulgaire « mal de gorge » avec fièvre et courbature. Croyant à une légère indisposition, elle ne fait

1. Grisolles. *Pathologie interne*, t. II. p. 408.
2. Grisolles. *Pathologie interne*, t. I, p. 568.

pas appeler le médecin; elle se gargarise et garde le lit pendant trois jours. Le 12, elle se sent mieux et se lève dans sa chambre. Le 13, elle sort en voiture pour aller voir une amie, mais elle est prise d'un tel malaise qu'elle est obligée de rentrer chez elle. Le 14, un médecin est appelé, il croit à une grippe et il conseille à la malade de se rendre à l'hôpital. La journée du 15 est mauvaise et la jeune fille arrive le soir dans notre salle Sainte-Jeanne.

A ce moment, la température atteint 40°6 et la malade se plaint de vives douleurs abdominales. Dans la nuit éclatent des vomissements porracés; la scène change rapidement et le 16 au matin, quand j'arrive à l'hôpital, je trouve cette pauvre jeune fille en pleine péritonite; elle est prostrée, incapable de donner le moindre renseignement; elle a les yeux excavés et le facies péritonéal; ses selles sont liquides et inconscientes, la température est à 39°6, le pouls est extrêmement rapide et filiforme, les extrémités sont cyanosées et refroidies, le collapsus est proche. Sur la planchette du lit est une cuvette remplie de vomissements porracés rendus pendant la nuit. Le ventre n'est pas dur et rétracté, il est plutôt un peu ballonné, mat dans les flancs, et douloureux à l'exploration, autant qu'on en peut juger par les plaintes de la malade.

En face de pareils symptômes, je porte le diagnostic de péritonite suraiguë généralisée; mais à quoi était due cette péritonite? L'utérus et les annexes paraissent sains. J'éloigne l'hypothèse de péritonite appendiculaire parce que la région iliaque droite n'est pas plus douloureuse que le reste du ventre et parce que je n'ai jamais vu une péritonite consécutive à l'appendicite évoluer d'une façon aussi suraiguë et susciter, dès le début, des symptômes généraux d'une telle intensité. J'écarte également l'hypothèse de péritonite consécutive à la perforation d'un ulcère de l'estomac ou du duodénum, parce que la perforation de l'ulcère stomacal ou duodénal s'annonce brusquement par une terrible douleur en coup de poignard et parce que la douleur provoquée par la pression abdominale prédomine dans les parages de l'épigastre; rien de pareil n'existait chez cette femme.

Je ne m'arrête pas davantage à l'idée de péritonite primitive pneumococcique, bien que la péritonite à pneumocoques puisse, elle aussi, débuter brusquement avec douleur abdominale, vomissements et fièvre élevée. Mais la péritonite à pneumocoques, assez bénigne de sa nature, du moins à ses débuts, ne marche pas, il s'en faut, avec une telle rapidité.

En somme, le diagnostic pathogénique de cette péritonite n'était pas nettement précisé, mais vu la rapidité et l'intensité des accidents, il s'agissait de ne pas perdre un instant, et bien que cette malade fût dans un état extrêmement grave, je pensai qu'il fallait tenter la seule chance de salut : je fis injecter un litre de sérum et je priai M. Marion de pratiquer séance tenante la laparotomie.

Le ventre ouvert, on constate d'abord que le grand épiploon est adhérent; au-dessous de l'épiploon existe une quantité de pus, non fétide, bien lié et peu épais. Les anses de l'intestin grêle sont rouges et turgescentes; elles ne sont pas recouvertes d'épaisses membranes fibrineuses comme dans la péritonite pneumococcique. L'appendice est sain. Dans le petit bassin, on trouve du pus surtout autour de la trompe droite, mais pas de poche salpingienne. Les annexes sont saines. L'utérus est normal; le cul-de-sac de Douglas est effacé par des adhérences molles et purulentes. On termine l'opération et on fait le pansement. Dans la soirée, la température descend à 37, le pouls est mauvais, la malade est en collapsus. La nuit est très agitée, la température remonte à 39 et la malade succombe le lendemain matin à 11 heures, dans le coma. Ci-joint sa courbe de température.

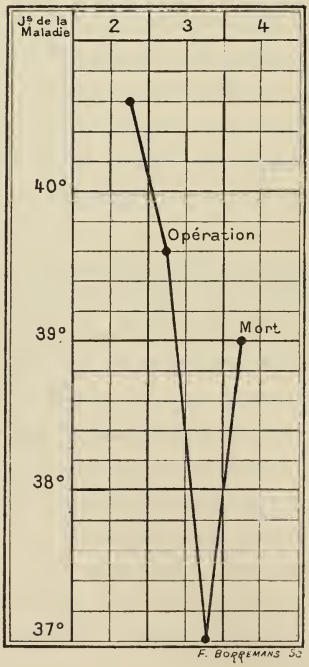

A l'autopsie nous trouvons une péritonite généralisée ; toute la cavité péritonéale participe à la suppuration. On ne constate ni cloisonnement de la séreuse, ni tendance à l'enkystement, le processus est diffus et étendu à toute la séreuse. Le grand épiploon est tuméfié et légèrement infiltré de pus. Les anses intestinales baignent dans un liquide purulent, non fétide, homogène, peu épais, sans masses grumeleuses. Elles sont distendues par les gaz, recouvertes d'un enduit pseudo-membraneux et reliées par des adhérences faciles à désunir. L'épiploon gastro-hépatique est, lui aussi, en pleine suppuration. L'arrière-cavité des épiploons contient également du pus.

L'estomac, le duodénum, l'intestin grêle, l'appendice et le gros intestin ne présentent aucune lésion. Les organes génitaux internes sont sains; l'utérus est de volume normal, sa muqueuse est intacte. Les trompes baignent dans le pus, mais elles sont saines. Les ovaires sont entourés de liquide purulent, mais on n'y trouve pas la moindre altération. La rate est ferme. Les reins sont normaux. Rien à signaler au foie ni à la vésicule biliaire.

Les organes de la cavité thoracique, cœur, plèvres, poumons, ne sont nullement altérés. En somme, on ne trouve aucune lésion nulle part, et l'infection péritonéale suraiguë généralisée qui a si rapidement enlevé cette femme paraît s'être développée primitivement dans le péritoine.

Quelle était cette infection? Déjà les lésions macroscopiques n'étaient pas en faveur d'une péritonite pneumococcique.

L'analyse bactériologique du pus recueilli au moment de l'opération a été faite par M. Griffon, alors mon interne. Après coloration par le bleu phéniqué de Kuhne, on voit au microscope des leucocytes polynucléaires non dégénérés, et des microbes qui se présentent sous forme de diplocoques et sous forme de chaînettes flexueuses de moyenne longueur. On ne distingue pas de capsule. Il n'y a pas d'autre variété microbienne. Après la réaction de Gram les microbes restent colorés.

Le pus est ensemencé sur gélose, en bouillon, et en sérum

de lapin. A la surface de la gélose poussent des colonies très fines, moins transparentes que les cultures de pneumocoque. Il n'y a pas d'autres colonies étrangères. Au microscope on constate que ces colonies sont formées de streptocoque. Dans la culture en bouillon, on voit les grumeaux caractéristiques du streptocoque. En sérum de lapin il ne pousse également que du streptocoque sous forme de longues chaînettes flexueuses sans capsules. Pas trace de pneumocoque. L'absence d'autre forme microbienne à l'examen direct du pus a dispensé de pratiquer des cultures anaérobies.

En résumé, cette femme a succombé en peu de jours à une péritonite streptococcique, le streptocoque étant ici à l'état de pureté, sans adjonction d'autres microbes. L'intensité des symptômes et l'évolution suraiguë de la maladie disent assez quelle devait être la virulence de l'infection.

Quelle avait été dans ce cas la porte d'entrée des agents pathogènes; peut-on incriminer l'angine que la malade avait eue quelques jours avant? N'ayant pas vu cette femme avant sa péritonite et n'ayant pas vérifié la phase angineuse dont on nous a parlé, je n'ose me prononcer sur cette pathogénie de l'infection péritonéale; toutefois c'est là une hypothèse qui n'est pas à rejeter.

J'ai pu réunir quelques observations de péritonite streptococcique qui ont, avec notre cas, de grandes analogies, je vais vous faire part de ces observations; elles vous serviront à connaître dans tous ses détails cette terrible infection.

Le fait suivant a été publié par MM. Milian et Herrenschmidt[1]. Le 13 juin 1899, à 11 heures du matin, on transporte dans le service de M. Landrieux, à l'hôpital Lariboisière, une jeune fille de dix-neuf ans, malade depuis quelques jours. On l'examine à 2 heures de l'après-midi. Elle est étendue sur le dos, prostrée; les lèvres et les pommettes sont cyanosées, la peau visqueuse, les extrémités froides, le pouls incomptable; la langue est rôtie, la respiration est très fréquente, la température est à 36°5.

Une diarrhée fétide souille la malade, qui fait sous elle.

[1] *La Presse médicale*, 21 mars 1900.

Le ventre est douloureux à la pression, il est hyperesthésié et peu tympanisé. Il n'y a ni hoquets ni vomissements. L'auscultation des poumons ne révèle aucune lésion. On ne trouve rien au cœur. La jeune fille est si abattue, qu'elle répond à peine aux questions qu'on lui adresse. Toutefois, on arrive à savoir qu'elle est malade depuis une huitaine de jours, et à ce moment elle aurait eu, paraît-il, une angine. En présence de cet état adynamique avec diarrhée, ventre ballonné et douloureux, on pense à une fièvre typhoïde avec tendance au collapsus cardiaque. La situation empire très rapidement; la malade meurt dans la nuit et on apprend plus tard par les parents qu'elle avait eu la veille de son entrée à l'hôpital des vomissements porracés.

A l'autopsie on trouve une péritonite avec 600 grammes de liquide purulent louche et mal lié. Le pus est épais et verdâtre dans les parties déclives du petit bassin. Une couche mince de fibrine enveloppe les anses intestinales et les viscères. Malgré toutes les recherches, *il est impossible* de trouver une lésion qui puisse expliquer cette péritonite. Le foie, la vésicule biliaire, la rate, les reins sont absolument sains. Les organes génitaux, utérus, trompes, ovaires, sont en excellent état; la jeune fille est d'ailleurs vierge. Le tube digestif, de l'estomac au rectum, l'appendice y compris, ne présente aucune lésion; il n'est pas possible d'y découvrir la moindre petite perforation malgré l'attention avec laquelle il a été déroulé et incisé dans toute sa longueur. Force est donc d'admettre qu'il s'agit ici d'une péritonite *primitive*. L'examen bactériologique a démontré que cette péritonite primitive était *streptococcique*. L'angine qu'avait eue la malade quelques jours auparavant pouvait-elle être incriminée et avait-elle été la porte d'entrée du microbe? C'est possible.

Voici maintenant une observation qui prête à des considérations d'un autre genre; elle a été publiée par M. Meunier[1]. Une jeune fille entre dans le service de M. Millard à Beaujon. L'avant-veille de son entrée à l'hôpi-

1. *La Presse médicale*, 29 septembre 1894.

tal, au troisième jour de sa période menstruelle, elle a été prise soudainement d'un violent frisson suivi de céphalalgie, d'abattement, de vomissements et de diarrhée intense. Dans la nuit éclate le délire; l'agitation est extrême; les règles s'arrêtent brusquement. Le lendemain (deuxième jour), le ventre est très douloureux, les vomissements et la diarrhée continuent. Le troisième jour, tous les symptômes s'aggravent rapidement et on conduit la jeune fille à l'hôpital.

Dès le premier examen, la prostration de la malade rend l'interrogatoire fort difficile et ne permet de se renseigner ni sur la nature ni sur l'origine de cet état infectieux. Les lèvres sont fuligineuses, le facies est vultueux, la parole est brève, haletante, le pouls est à 156, la température à 38°7. Le ventre est un peu ballonné et très sensible à la pression, surtout dans la fosse iliaque gauche. Une diarrhée tout à fait liquide souille la malade à son insu. On ne trouve rien à l'auscultation des poumons et du cœur ; néanmoins la respiration est rapide et haletante. La nuit est mauvaise, l'agitation est incessante et accompagnée de délire.

Le lendemain matin (quatrième jour de la maladie), la malade est toujours très abattue; la physionomie est grippée, la température est à 37°,8, la respiration est incomplète et superficielle, la voix est très faible. Le ventre, plus tendu que la veille, est très douloureux; la moindre pression suscite des plaintes; on installe un cerceau pour éviter le poids des couvertures. Les urines obtenues par le cathétérisme sont rares et légèrement albumineuses. Dans la soirée, la malade est complètement prostrée, couverte de sueurs froides, le visage cyanosé; le pouls est incomptable. Le surlendemain (cinquième jour de la maladie), le collapsus est complet, les membres sont froids et insensibles, la malade émet encore quelques plaintes si l'on touche son ventre. La mort survient dans l'après-midi.

A l'autopsie on trouve une péritonite aiguë séro-purulente. Les anses intestinales sont enveloppées de fausses membranes peu épaisses, sans qu'il y ait ni agglomération ni adhérences. Le liquide péritonéal n'a aucune odeur; il est louche, trouble et surtout abondant dans le creux pelvien.

Tous les organes sont examinés avec soin et on ne trouve *nulle part* une lésion qui puisse expliquer cette péritonite; l'intestin est sain, l'utérus et les annexes sont normaux, l'hymen est intact.

Les recherches bactériologiques ont porté sur un échantillon de liquide péritonéal prélevé une heure après la mort. A l'examen direct, après coloration au violet de gentiane, on a constaté d'innombrables chaînettes de streptocoques; chaînettes de 15 à 20 grains, petits, égaux, résistant au Gram. L'ensemencement sur gélose a donné une riche culture ayant tous les caractères des colonies de streptocoques. Tous les essais positifs ont fourni du streptocoque. La péritonite suraiguë à laquelle cette jeune fille a succombé était donc une péritonite streptococcique primitive.

Toutefois l'épithète de primitive n'est peut-être pas rigoureusement applicable à ce cas, car, ainsi que le fait remarquer M. Meunier, on a pu soupçonner ici la cause et l'origine de l'infection péritonéale. En effet, cette jeune fille était domestique et donnait ses soins à une dame atteinte d'érisypèle de la face; cet érysipèle avait les caractères d'une infection très virulente : fièvre violente, envahissement de la face et du cuir chevelu, suppuration et complications oculaires qui avaient nécessité une intervention chirurgicale. Sur ces entrefaites, apparition des règles chez la domestique, « qui emploie pour se garnir une serviette dont elle se servait quotidiennement pour s'essuyer les mains après les pansements faits à sa maîtresse ». C'est dans ces conditions que la jeune fille, sortie quelques heures pour prendre l'air, est subitement prise d'un frisson violent accompagné de céphalalgie et de vomissements. Ramenée chez elle en voiture, elle se couche; la fièvre, la diarrhée, l'agitation, le délire éclatent, les règles s'arrêtent brusquement, et, ainsi que je vous le disais il y a un instant, la mort survient en cinq jours.

Il est vraisemblable que, dans le cas actuel, c'est le streptocoque très virulent de l'érysipèle qui a été l'agent pathogène de la péritonite, ce streptocoque ayant été véhiculé par la serviette contaminée dont s'est garnie la jeune fille au moment

de ses règles. Cette pathogénie est fort acceptable, car nous savons, d'une part, qu'un même agent pathogène, le streptocoque, peut déterminer l'érysipèle et la purulence (Widal), et nous savons, d'autre part, que la contagion immédiate par la muqueuse utérine peut se faire pendant la menstruation à la faveur de la plaie menstruelle (Doléris). Du reste, ce cas d'infection péritonéale streptococcique consécutive à une infection érysipélateuse est à rapprocher des idées autrefois émises par mon maître Trousseau[1]. Devançant les notions actuelles, Trousseau avait écrit un admirable chapitre sur les connexions qui existent entre l'état puerpéral, l'érysipèle et la péritonite; il avait même remarqué que l'enfant nouveau-né atteint d'érysipèle de la face peut succomber à la péritonite.

Il est intéressant d'assimiler à l'observation de M. Meunier deux cas de Tarnier qui démontrent également que la plaie menstruelle, l'utérus étant d'ailleurs absolument sain, peut être la porte d'entrée d'une infection péritonéale ou de septicémie. Tarnier rapporte dans sa thèse que, pendant une épidémie de fièvre puerpérale, deux élèves sages-femmes, au moment de leurs règles, furent prises de septicémie avec frissons, fièvre et symptômes nerveux; l'une des deux mourut de péritonite, et le diagnostic fut vérifié à l'autopsie.

J'ai encore à vous citer deux observations de péritonite primitive à streptocoques. La première est de M. Cornil[2]. Le 26 janvier 1901, on reçoit d'urgence à l'Hôtel-Dieu, à 10 heures du soir, une femme de cinquante-six ans, qui marchait pliée en deux, tant elle souffrait du ventre; les douleurs duraient depuis trois jours. Dans le service de chirurgie où elle fut admise, on pensa d'abord à une appendicite ou à un iléus. La malade avait le facies grippé, le pouls filiforme, les extrémités couvertes de sueur froide; la température était à 37. Le ventre était ballonné, très douloureux à la palpation, sans épanchement liquide appréciable. On ne trouvait pas de

1. Trousseau. *Clinique médicale de l'Hôtel-Dieu*, t. I, p. 187.
2. *Académie de médecine*, séance du 12 mars 1901.

douleur nettement limitée à la fosse iliaque droite, au point de Mac Burney. Rien aux organes génitaux. La malade avait eu la veille des nausées et des vomissements muqueux; elle avait eu tous les jours une selle, et deux selles liquides dans la journée du 26.

On posa le diagnostic de péritonite, sans qu'on pût en déterminer la cause. La malade était dans un tel état de prostration, qu'on ne pouvait songer à l'opérer. On se borna à la réchauffer, on fit des injections de sérum, on appliqua un sachet de glace sur le ventre. Le lendemain 27, à six heures du matin, M. Celos, interne du service, est appelé auprès de la malade, qui venait d'avoir une hématémèse très abondante; les draps du lit et le parquet étaient souillés d'un liquide noirâtre analogue à du marc de café. La mort survint quelques instants après.

A l'autopsie, pratiquée le 28 au matin, on trouve une péritonite aiguë caractérisée par la rougeur diffuse du péritoine pariétal, les anses de l'intestin grêle sont congestionnées et recouvertes par places de minces fausses membranes fibrineuses infiltrées de pus. Il n'y a pas de gaz; le liquide n'est pas en quantité appréciable. L'appendice est normal; les organes génitaux sont sains. L'estomac ne contient pas de sang; sur la muqueuse existent quelques petites ecchymoses. La muqueuse de l'intestin grêle présente de petits polypes muqueux et des érosions superficielles. Les plaques de Peyer et les follicules clos isolés sont normaux. Au cœur, on trouve un rétrécissement de la valvule mitrale et une dilatation énorme de l'oreillette droite.

L'examen bactériologique décèle la présence de streptocoques en chaînettes non capsulés. Une souris inoculée avec le bouillon de culture meurt en douze heures; son sang contient des diplocoques sans capsules. « Nous avons donc eu affaire, dans cette observation, à une *péritonite purulente à streptocoques*, *primitive*, ou du moins, sans que nous ayons pu en découvrir la cause, péritonite infectieuse avec hématémèse très abondante. »

L'observation suivante de péritonite streptococcique m'a été donnée par M. Milian; les documents cliniques sont à

peu près nuls, vu les circonstances dans lesquelles cette observation a été recueillie. Le 25 août 1900, l'interne d'un service de chirurgie était occupé à réduire une hernie inguinale gauche douloureuse, et vraisemblablement étranglée. Sur ces entrefaites, passe M. Milian, qui ne fait qu'entrevoir le malade dont l'état lui paraît fort grave : le facies est grippé et le ventre, sans être ballonné, est partout douloureux à la pression. Quatre jours plus tard, le 29 août, le cadavre de cet homme était à l'amphithéâtre d'autopsie, et l'interne venu pour vérifier le diagnostic venait d'ouvrir le ventre. M. Milian, présent à l'autopsie, constata une péritonite généralisée; la cavité péritonéale renfermait quatre litres de liquide très fluide, ayant l'aspect de bouillon sale avec quelques flocons fibrineux. Ce liquide n'existait pas seulement dans le petit bassin et dans les parties déclives de l'abdomen, on en trouvait partout, jusque dans la région sous-diaphragmatique et autour du foie. Il n'y avait aucune adhérence ni entre les anses intestinales, ni entre les viscères.

M. Milian ne trouve d'abord aucune lésion capable d'expliquer cette péritonite. L'intestin déroulé et incisé d'un bout à l'autre, en passant par l'appendice, ne présente pas trace de perforation. La vésicule biliaire, la vessie, la rate sont saines. Les amygdales, la langue, l'œsophage ne présentent pas de lésions apparentes. Mais au cardia existe un vaste cancer ulcéré qui remonte dans l'œsophage. Les parois de l'œsophage et de l'estomac ne sont nulle part perforées, et, du reste, le péritoine au niveau de la tumeur est absolument lisse, sans fissure, sans dépôt fibrineux. Au voisinage de la petite courbure sont quelques ganglions néoplasiques, non suppurés, donnant au raclage un suc laiteux. Le foie et les reins sont graisseux. Les poumons sont légèrement congestionnés; à l'un des sommets on trouve quelques tubercules. Les plèvres sont saines. Sur les valvules sigmoïdes de l'aorte on découvre deux petites végétations molles et fibrineuses.

A l'examen bactériologique, le pus péritonéal examiné directement sur lame contient une énorme quantité de strep-

tocoques à courtes chaînettes, mêlés à des cocci et à des diplocoques de même dimension et sans doute de même nature. Tous ces micro-organismes prennent le Gram. Le pus a été ensemencée en bouillon, sur gélose, et sur gélose sucrée de Liborius. Malheureusement, le pus a été prélevé dans des conditions fort mauvaises, en pleine autopsie; aussi les cultures ont-elles donné en bouillon du streptocoque et du coli; sur gélose, du streptocoque et du staphylocoque; en anaérobie, des petits cocci qui ne prennent pas le Gram. En pareille circonstance, l'examen direct, plus important que la culture, indique bien que le streptocoque est l'agent pathogène de cette péritonite. Cette hypothèse est confirmée par l'examen bactériologique du sang; en effet, le sang du cœur droit, recueilli aseptiquement, et ensemencé sur bouillon et sur gélose, donne dans ces deux milieux du streptocoque à l'état de pureté.

Il s'agit donc dans le cas actuel d'une péritonite streptococcique. Reste à savoir si cette péritonite mérite le nom de primitive. Elle est d'apparence primitive, mais, en y regardant de près, on est tenté de la mettre sur le compte du cancer du cardia. En effet, l'examen histologique et bactériologique de la tumeur cancéreuse fait par M. Milian lui a révélé les particularités suivantes : la tumeur stomacale est un épithélioma cylindrique à type glandulaire; entre les boyaux épithéliaux existe une abondante infiltration leucocytique; au milieu du tissu inflammatoire apparaissent des bacilles plus nombreux à la surface du néoplasme et des streptocoques plus nombreux à sa profondeur; l'épiploon présente sur ses deux faces de véritables paquets de streptocoques.

Il est donc vraisemblable que dans ce cas la filiation des phénomènes a été la suivante : cancer du cardia, ulcération de ce cancer, infection secondaire de cette ulcération par le streptocoque, commensal si ordinaire de l'épithélioma, septicémie streptococcique et péritonite à streptocoque.

Je termine cet exposé par l'observation de Leyden [1], qui

1. Cette observation est consignée dans la thèse de M. Herrenschmidt : Streptococcie péritonéale par apport vasculaire, Paris, 1900.

date de 1884, et qui est le premier cas de péritonite streptococcique primitive confirmé par la bactériologie : une jeune femme de vingt-sept ans est prise, le 28 janvier, de frissons, de vomissements verts, abondants et répétés, et de vives douleurs en différentes régions de l'abdomen. La malade ne sait à quoi attribuer son état ; on n'en trouve pas la cause. Trois jours plus tard, le 31 janvier, on la transporte à l'hôpital. La fièvre est peu élevée, les vomissements verdâtres persistent, l'abattement est grand, la voix est faible, la respiration est superficielle et fréquente.

A l'auscultation des poumons et du cœur, on ne constate rien d'anormal. Le ventre est modérément ballonné, le son est tympanique, sans matité notable en aucun point. Les douleurs sont vives, surtout dans les hypocondres. Les selles sont diarrhéiques, les urines sont albumineuses. La température est à 38°2, le pouls à 116. Dans la nuit du 31 janvier les vomissements verdâtres se répètent plusieurs fois en abondance.

Le 1er février, la malade a les yeux excavés et le pouls très petit. Le ventre est plus ballonné et très douloureux. L'ingestion de la moindre quantité de liquide est suivie de nausées et de vomissements. La dyspnée est intense, la respiration est à 44, le pouls à 144. La nuit suivante est très agitée, la malade est en plein délire. Le matin le collapsus est complet, le pouls est à peine perceptible, les extrémités sont froides, le visage est décomposé, le ventre est toujours ballonné et extrêmement sensible ; la mort arrive à 7 heures du soir.

Le diagnostic porté était le suivant : péritonite diffuse ; toutefois la persistance de la diarrhée fit penser à une fièvre typhoïde avec perforation de l'intestin.

L'autopsie démontra qu'il s'agissait, non pas d'une fièvre typhoïde, mais d'une péritonite généralisée. Le liquide péritonéal est abondant, purulent, sans odeur ; il contient quelques flocons fibrineux. Les intestins et l'épiploon sont recouverts de dépôts fibrino-purulents. L'estomac, l'intestin, l'appendice ne présentent aucune lésion, tous les organes

sont sains. Devant cette absence de lésions, on émet l'opinion que cette péritonite purulente généralisée est primitive. L'examen bactériologique décèle la présence du streptocoque, à chaînettes droites et contournées.

Toutes les observations que je viens de vous rapporter concernent des péritonites streptococciques à symptômes intenses, à évolution très rapide, à pronostic extrêmement grave. J'ai réservé une place à part au cas fort exceptionnel de M. Lorain, qui diffère de tous les autres cas par la bénignité relative des symptômes, par la marche lente de la maladie, et par l'heureuse terminaison qui succéda à une double opération. Voici cette observation :

Une fillette de huit ans entre le 21 novembre 1896 dans le service de M. d'Heilly. Cette enfant n'a pas eu de maladies antérieures. Sa mère est morte *en couches* il y a une quinzaine de jours. La fillette est malade depuis trois semaines environ ; on ne peut avoir sur son compte aucun renseignement précis, le père étant occupé auprès de sa femme mourante. Ce qu'on sait, c'est qu'elle souffrait du ventre, et un médecin qui la vit plusieurs fois porta le diagnostic de fièvre typhoïde. Actuellement, l'enfant se plaint toujours du ventre ; elle est amaigrie, la peau est sèche, le nez légèrement pincé, les yeux sont excavés. Le ventre est ballonné, un peu dur, la pression est douloureuse et détermine la défense musculaire.

Nulle part on ne sent ni tumeur ni empâtement. La fosse iliaque droite examinée avec soin est libre. La rate n'est pas grosse, on ne trouve pas de taches rosées lenticulaires. La malade a des alternatives de diarrhée et de constipation, elle a quelques vomissements. A l'auscultation, les poumons et le cœur sont normaux. Les urines sont albumineuses. La température oscille entre 37 et 38°5. L'état général est mauvais. Les jours suivants, pas de changement ; les vomissements cessent, mais la diarrhée persiste. Le ventre reste ballonné et douloureux à la pression. En présence de ces symptômes : amaigrissement, fièvre vespérale, diarrhée, ballonnement du ventre, on pense à une entérite tuberculeuse avec propagation probable au péritoine.

La situation reste ainsi indécise, lorsque le 2 décembre, au matin, on perçoit dans la fosse iliaque gauche une masse dure qui se prolonge un peu vers la ligne médiane du côté de la vessie. Cette masse, d'abord développée en profondeur, augmente rapidement de volume et gagne la surface. Le 6 décembre, la tumeur est nettement localisée à la partie supérieure de la fosse iliaque gauche, elle n'est pas douloureuse. Le 7 décembre, l'opération est décidée, et pratiquée par M. Brun.

L'incision porte sur la tumeur, et on trouve une collection purulente enkystée. Le pus est jaunâtre, sans odeur, bien lié. On ne constate pas de fausses membranes. La quantité de pus évacué est évaluée à un litre. La loge purulente paraît être unique, mais il semble qu'il y ait un prolongement assez étendu vers la droite. Drainage et pansement. Les jours suivants, la température fait de grandes oscillations, 40°2 le soir et 37°2 le matin. Puis la température devient normale, la plaie se referme. A dater du 1er janvier, reprise de la fièvre ; on sent dans la fosse iliaque droite une induration qui fait penser à un abcès consécutif à l'appendicite. On pratique alors une deuxième opération ; on trouve l'appendice sain, mais le cæcum est adhérent à l'intestin grêle. Après quelques incidents, entre autres la rougeole, l'enfant quitte l'hôpital complètement guérie.

Il est certain que l'évolution de cette péritonite rappelle absolument la péritonite pneumoccocique ; l'enkystement de la poche purulente, la nature du pus bien lié, la lenteur de l'infection péritonéale, la bénignité relative de la péritonite, la guérison, tout cela diffère des notions que nous possédons sur la péritonite streptococcique. Et cependant la bactériologie a prouvé que cette péritonite était streptococcique. L'examen direct du pus sur lamelles a démontré la présence de diplocoques en chaînettes restant colorés par le Gram, et l'absence d'autres espèces microbiennes. Le pus, ensemencé sur bouillon et sur gélose, a donné au bout de vingt-quatre heures des cultures pures de streptocoques. L'inoculation des cultures au lapin a déterminé une infection à streptocoques. On doit donc admettre dans le cas

actuel, et par exception, une péritonite streptococcique primitive relativement bénigne.

Grâce à toutes ces observations, il nous sera possible maintenant d'étudier dans son ensemble la *péritonite streptococcique primitive*. Je vous ferai remarquer d'abord que cette péritonite est beaucoup plus rare que la péritonite pneumococcique primitive. Il me serait facile de réunir une trentaine d'observations de cette dernière, tandis que je n'ai pu vous présenter que sept observations de la première. De plus, la péritonite streptococcique mérite moins bien que la péritonite pneumococcique l'épithète de primitive. Si vous voulez bien vous reporter à notre étude sur la péritonite pneumococcique primitive, vous verrez que dans presque tous les cas, surtout chez les enfants, il est impossible de constater et même de soupçonner la porte d'entrée du pneumocoque qui va provoquer la péritonite; celle-ci éclate en pleine santé, sans qu'il soit possible de trouver trace de la petite lésion qui a ouvert la porte à l'infection.

Il n'en est pas tout à fait de même pour la péritonite streptococcique dite primitive. Certes, dans bien des cas, cette dénomination de primitive lui est parfaitement applicable en ce sens que la péritonite éclate chez un sujet bien portant, sans que l'examen le plus minutieux puisse découvrir la source initiale de l'infection. Ainsi, dans les deux cas de Cornil et de Leyden, la dénomination de primitive persiste dans toute son intégrité. Dans notre cas et dans celui de MM. Milian et Herrenschmidt, la péritonite streptococcique était également primitive; elle n'a été engendrée par aucune lésion de voisinage et tous les organes abdominaux étaient absolument sains; mais les deux malades avaient eu, paraît-il, une angine quelques jours avant, et rien ne dit que l'amygdale n'ait été la porte d'entrée de l'infection; bien entendu, on ne peut l'affirmer, mais il est permis de le supposer. Dans le cas de M. Meunier, la péritonite streptococcique était primitive, en ce sens qu'il n'a été possible de trouver nulle part une lésion qui aurait pu lui donner naissance, mais en réalité, il est vraisemblable

qu'elle était due au transport du streptocoque de l'érysipèle par une serviette contaminée. Dans le cas de M. Lorrain, la péritonite streptococcique peut être considérée comme primitive, car elle n'a été engendrée par aucune lésion; toutefois, il ne faut pas oublier que la fillette vivait dans un milieu infecté par sa mère, plus tard morte en couches, et ici encore il est permis de penser à une contagiosité qui, pour être difficile à expliquer et beaucoup moins directe que dans le cas de M. Meunier, n'en est pas moins acceptable. Enfin, dans le cas de M. Milian, la péritonite streptococcique était primitive, si on veut appeler ainsi une péritonite qui n'est pas directement imputable à une lésion du voisinage, mais en réalité elle était consécutive à une septicémie streptococcique née au contact d'un épithélioma ulcéré du cardia.

La péritonite primitive streptococcique, comme la péritonite primitive pneumococcique, est surtout l'apanage du sexe féminin; mais l'une atteint de préférence les adultes, tandis que l'autre est beaucoup plus fréquente chez les enfants. Les lésions péritonéales sont différentes dans les deux cas. La péritonite pneumococcique tend à s'enkyster sous forme de loges purulentes plus ou moins étendues et parfois multiples; elle a peu de tendance à se généraliser, elle engendre des fausses membranes épaisses et fibrineuses qui font adhérer les anses intestinales et les organes; son pus est verdâtre, épais, homogène, louable. La péritonite streptococcique, au contraire, n'a pas de tendance à s'enkyster, elle tend à se généraliser, elle provoque des membranes minces, peu fibrineuses qui ne suscitent que de faibles adhérences; son pus n'est ni épais, ni homogène; c'est un liquide séropurulent, comparable à du bouillon sale.

L'entrée en scène de ces deux variétés de péritonites peut être également brusque et bruyante : de part et d'autre, le malade est atteint en pleine santé; les frissons, la fièvre, les vomissements, la douleur abdominale sont les premiers symptômes; toutefois la douleur de ventre, « le point de côté abdominal », me paraît plus accentué au cas de pneumococcie ; par contre, les vomissements verdâtres, porracés, me paraissent être plus fréquents au cas de streptococcie.

J'appelle tout spécialement votre attention sur la diarrhée. On croit trop volontiers que la constipation est un symptôme habituel des péritonites; il faut s'entendre : la constipation est surtout fréquente dans la péritonite appendiculaire et dans la péritonite consécutive aux perforations de l'estomac et du duodénum, mais dans les péritonites pneumococcique et streptococcique la diarrhée est la règle. Dans la péritonite pneumococcique, la diarrhée apparaît dès le début de l'infection, les selles sont liquides, fréquentes, bilieuses, pendant plusieurs jours. Dans la péritonite streptococcique, la diarrhée est signalée dans presque toutes les observations. Ainsi, notre malade avait des selles liquides et inconscientes ; la malade de MM. Milian et Herrenschmidt était souillée par une diarrhée fétide; la malade de M. Meunier était prise de diarrhée intense ; la malade de M. Cornil avait des selles liquides ; la malade de M. Leyden avait des selles diarrhéiques; la petite malade de M. Lorrain avait une diarrhée qui fit croire d'abord à une entérite tuberculeuse ; dans quelques cas, la diarrhée a orienté le diagnostic vers l'hypothèse de la fièvre typhoïde.

En somme, les péritonites pneumococcique et streptococcique ont un début analogue, début brusque et soudain; elles ont aussi bien des symptômes communs : douleurs, vomissements, diarrhée. Ce qui distingue vraiment ces deux variétés de péritonite primitive, c'est l'état général du malade, qui, *d'emblée*, diffère dans les deux cas. Dans la péritonite streptococcique, les symptômes généraux, la prostration, l'abattement, l'accélération et la petitesse du pouls, le délire, l'ataxodynamie, la tendance rapide au collapsus et au coma, prennent en peu de jours, parfois dès le début, une situation prépondérante. Rien de pareil dans la péritonite pneumococcique, qui peut évoluer pendant des semaines sans échéance fatale.

Le pronostic de la péritonite streptococcique est donc autrement grave que le pronostic de la péritonite pneumococcique. Au cas de péritonite pneumococcique, la toxi-infection reste longtemps abdominale, sans retentir sur le reste de l'économie, tandis qu'au cas de péritonite streptococcique

la toxi-infection est d'emblée terrible; ce qui domine, c'est l'empoisonnement rapide, qui aboutit, en trois, quatre, cinq jours, au collapsus, au coma et à la mort.

Cette description et ce parallèle entre les péritonites pneumococcique et streptoccocique primitives s'appliquent à la grande majorité des cas. Néanmoins il y a des exceptions, que je dois vous signaler. D'une part, la péritonite streptococcique peut n'être ni très virulente, ni suraiguë; elle peut évoluer lentement et guérir après opération, comme dans le cas, *extrêmement rare* il est vrai, rapporté par M. Lorrain. D'autre part, la péritonite pneumococcique, par sa grande virulence ou par adjonction microbienne, peut revêtir les allures suraiguës et l'extrême gravité de la péritonite streptococcique. M. Brun[1] a rapporté deux cas, que voici :

Une fillette se réveille à 6 heures du matin avec une douleur abdominale qui dure deux heures et s'accompagne de vomissements et de diarrhée. Le lendemain, les vomissements persistent et l'enfant est envoyée à l'hôpital. A ce moment l'état général est déjà très mauvais, le facies est péritonéal, les yeux sont excavés, le pouls est à 160, la température à 38, le ventre est peu ballonné mais tendu et douloureux surtout à droite. Une intervention immédiate est décidée; c'était le troisième jour de la maladie, et M. Brun trouve dans le péritoine un peu de liquide louche, sans odeur, et quelques fausses membranes disséminées sur les anses intestinales. L'appendice, sain d'apparence, est réséqué. Après l'opération on pratique une injection de sérum. La petite malade passe une nuit agitée, et elle meurt à 5 heures, le lendemain matin, quatrième jour de la maladie, le tableau clinique rappelant l'infection péritonéale primitive streptococcique.

A l'autopsie, on ne trouve presque pas de liquide dans le péritoine, excepté à la face postérieure de l'estomac et au niveau de la rate, où l'on découvre du pus verdâtre; des fausses membranes sont disséminées un peu partout. Le

1. Brun. Péritonite septique diffuse à pneumocoque chez l'enfant. *La Presse médicale*, 27 février 1901.

mésentère est farci de ganglions; la trompe droite est congestionnée. Quelques fausses membranes tapissent la plèvre droite, moins abondantes, toutefois, qu'au péritoine. Les poumons sont sains. L'examen histologique de l'appendice a démontré son état normal.

L'étude bactériologique du pus péritonéal a été faite par M. Zuber. Sur lamelles, on n'a trouvé que des diplocoques encapsulés, lancéolés, restant colorés par le Gram. Le pus, ensemencé sur tubes de gélose en surface, après dilutions successives, donne des colonies constituées par les mêmes diplocoques, à l'exclusion de toute autre espèce de colonie. Le pus ensemencé sur des tubes de gélose, semé en profondeur pour la recherche des espèces microbiennes anaérobies, ne donne encore que des colonies du même diplocoque. L'inoculation du pus sous la peau de la cuisse d'une souris détermine la mort en vingt-quatre heures, et dans le sang du cœur on trouve le pneumocoque à l'état de pureté. La fillette a donc succombé à une péritonite pneumococcique primitive *suraiguë*, ce qui est exceptionnel.

Voici le second cas, de M. Brun : Une fillette de quatre ans et demi est prise, le 9 avril, de mal de gorge avec fièvre, dysphagie et céphalalgie ; on constate sur les amygdales un exsudat blanchâtre. Le 14 avril, les phénomènes d'angine s'atténuent, mais, à ce moment, l'enfant est prise de douleurs abdominales accompagnées de fréquents vomissements verts et noirs ; le ventre est ballonné, les symptômes s'aggravent et la petite malade est reçue à l'hôpital le 16 avril, à 8 heures du matin. Son état est des plus mauvais : oppression, pouls incomptable; les yeux sont cerclés de noir, le regard est éteint, le ventre est ballonné et partout douloureux; on n'y trouve pas de zones de matité. Une demi-heure après son entrée à l'hôpital, l'enfant est prise de vomissements abondants, elle est agonique; on lui fait une injection de sérum.

A 10 heures, M. Brun fait l'opération. A l'ouverture du péritoine, il s'écoule un peu de pus verdâtre sans odeur; cette petite collection ne siège pas au niveau de l'appendice; les anses intestinales sont parsemées de fausses membranes

minces et peu abondantes. Aussitôt après l'opération, on pratique des injections de sérum, d'éther et de caféine pour relever l'état de la malade, qui succombe dans l'après-midi, au troisième jour de sa péritonite suraiguë, le tableau clinique rappelant encore ici l'infection péritonéale primitive streptococcique.

A l'autopsie, on trouve quelques cuillerées de pus dans le petit bassin, et des fausses membranes adhérentes sur tout l'intestin. L'appendice est normal. Tous les viscères sont sains. L'examen bactériologique du pus prélevé pendant l'opération a été fait par M. Bernheim, qui a conclu à la présence certaine et exclusive du pneumocoque.

Voilà donc deux cas de péritonite pneumococcique primitive, *suraiguë*, qui s'écartent singulièrement, sans qu'on sache pourquoi, des allures habituelles de cette péritonite. Cliniquement, la précoce intensité des symptômes, la rapidité de l'infection, l'extrême gravité du pronostic, rapprochent cette variété de péritonite pneumococcique de la péritonite streptococcique. Je ne vois qu'une seule manière d'arriver vite au diagnostic, c'est de pratiquer sans perdre un instant le sérodiagnostic et de rechercher l'agglutination pneumococcique suivant le procédé indiqué par MM. Bezançon et Griffon, procédé que j'ai étudié ailleurs[1].

Je viens de vous dire que, dans quelques circonstances, la péritonite pneumococcique, par la précoce intensité de ses symptômes et par la rapidité des accidents, peut simuler la péritonite streptococcique. Il est encore un cas où la confusion pourrait être possible, c'est lorsqu'à l'infection péritonéale pneumococcique vient s'ajouter l'infection secondaire du coli-bacille. En voici un cas :

Le 16 mai 1898, je voyais avec M. Blache un enfant de neuf ans atteint depuis trois jours de symptômes abdominaux qui étaient apparus dans les circonstances suivantes. Plusieurs enfants de la même famille étaient atteints de grippe et le petit malade dont je vais vous parler avait été lui-même

1. La pleurésie médiastine. *Clinique médicale de l'Hôtel-Dieu*, 1899, Première leçon.

effleuré. Dans la nuit du 14 mars cet enfant se réveille avec des douleurs de ventre. Le lendemain, les douleurs persistent très vives sans localisation précise, l'enfant a des vomissements et la température atteint 39 degrés. Le surlendemain, 16 mars, je vois le malade avec M. Blache. Chez un enfant pris de vives douleurs de ventre avec fièvre et vomissements, on pense tout d'abord à l'appendicite. Mais, dans le cas actuel, il n'y avait vraiment pas de localisation au point de Mac Burney, on ne trouvait là ni douleur élective ni défense musculaire : la douleur était diffuse dans tout le bas-ventre ; la région sous-ombilicale était saillante, douloureuse, tympanisée, mais pas uniformément sonore ; le pouls était accéléré ; l'enfant continuait à vomir; la nuit avait été mauvaise; le facies était altéré. Nous étions en face d'une infection péritonéale, mais quelle était cette infection ? Le diagnostic d'appendicite fut éliminé ; nous n'avions pas là, je viens de le dire, les signes de l'appendicite. Et cependant l'enfant était atteint de péritonite : douleurs vives, vomissements, fièvre élevée, ballonnement du ventre, tympanisme sous-ombilical.

Eh bien, chez un enfant qui est atteint *brusquement* du syndrome péritonéal, douleurs abdominales, vomissements, tympanisme avec fièvre élevée, lorsque cet enfant n'a pas d'appendicite, à quelle maladie faut-il penser? A la péritonite primitive à pneumocoques. L'âge de l'enfant, la brusquerie du début, la fièvre, l'intensité de la douleur abdominale, les vomissements, la prédominance de la péritonite au bas-ventre, tout cela plaidait ici en faveur de la péritonite primitive à pneumocoques.

Un seul symptôme manquait au tableau : la diarrhée. En effet, la *diarrhée* existe presque toujours dès le début, ou dès les premiers jours. Et je disais à M. Blache : « Si l'enfant avait la diarrhée, il n'y aurait aucune hésitation sur le diagnostic de la péritonite pneumococcique. » Bien que la péritonite à pneumocoques ne soit généralement pas redoutable à son début, l'idée de l'intervention chirurgicale se présentait déjà à mon esprit. Il fut convenu que nous reverrions l'enfant le lendemain matin. Dès que j'arrivai, on m'annonça

l'apparition du symptôme attendu : la diarrhée. L'enfant avait eu dans la nuit une quinzaine de selles diarrhéiques jaunâtres, et on étala devant nous une quantité de linges qui nous permirent de juger l'intensité de cette diarrhée.

Le diagnostic était certain; il s'agissait bien d'une péritonite pneumococcique primitive, nous n'avions plus qu'à décider l'opération. Toutefois, cette opération n'était pas absolument urgente, car la péritonite à pneumocoques n'a presque jamais la gravité des péritonites appendiculaires et des péritonites primitives à streptocoques. La péritonite à streptocoques, elle, détermine dès les premiers jours des symptômes alarmants : facies grippé, accélération du pouls, délire, prostration, qui aboutissent rapidement au collapsus; aussi l'opération doit-elle être des plus hâtives. Quant à la péritonite appendiculaire, le danger ne vient pas seulement de la péritonite, il vient de la toxi-infection appendiculaire, qui réclame également une intervention rapide.

Tout autre est la péritonite pneumococcique, du moins dans la très grande majorité des cas. L'évolution de cette péritonite est généralement assez lente, et dans bien des cas, des petits malades opérés au huitième, dixième, quinzième jour ont parfaitement guéri.

Néanmoins, comme on n'a rien à gagner à attendre, M. Routier fut prévenu et il fut convenu que l'opération serait faite le lendemain, 18 mars, sixième jour de la maladie. Mais voilà qu'en arrivant le matin du 18 mars chez notre petit malade, je suis tout surpris du changement qui s'est fait depuis la veille, c'est un changement à vue. On nous raconte que la nuit a été très mauvaise, l'insomnie a été complète; l'enfant, dans une agitation continuelle, gémissait et vomissait. Sa physionomie s'est modifiée, elle a pris le masque péritonéal; le pouls est très accéléré, le tympanisme s'est généralisé, le ventre est très douloureux. J'ai beau chercher dans mes souvenirs, le tableau que j'ai sous les yeux ne me rappelle en rien la première phase de la péritonite pneumococcique. Y aurait-il erreur de diagnostic, et la péritonite en question ne serait-elle pas pneumococcique? Un doute s'élevait dans mon esprit. En tout cas, l'opération était

urgente et elle fut pratiquée, sans tarder, par M. Routier. Dès que la cavité péritonéale fut ouverte, il se répandit une odeur infecte qui témoignait déjà que le coli-bacille était en cause. Alors nous vîmes s'écouler du péritoine une assez grande quantité de liquide séro-purulent, mal lié, fétide, avec des amas de liquide épais, verdâtre, et quelques membranes fibrineuses. Tout d'abord, M. Routier eut quelque hésitation et se demanda si l'appendice n'était pas l'origine de cette péritonite; mais, vérification faite, l'appendice était sain, il n'était pour rien dans l'infection péritonéale.

A première vue, les membranes fibrineuses et les amas de pus, épais, verdâtre, bien lié donnaient l'idée d'une péritonite à pneumocoques. D'autre part, le liquide fétide, séro-purulent témoignait d'une péritonite à coli-bacille. Des échantillons furent prélevés séance tenante, et l'examen bactériologique, fait par mon chef de clinique M. Kahn, démontra l'existence des deux microbes, pneumocoque et coli-bacille; il n'y avait pas d'autre variété. La situation de l'enfant resta grave pendant quelques jours, la convalescence fut longue, la guérison survint, mais lentement.

Voilà donc une péritonite à infection mixte qui s'est faite en deux étapes. Pendant la première étape, la péritonite a été pneumococcique; elle en a eu la brusquerie, la douleur, les vomissements, la localisation douloureuse sous-ombilicale et la diarrhée. A ce moment, l'état général n'était pas mauvais, et, à ne voir que la physionomie de l'enfant, on n'aurait même pas cru qu'il fût atteint de péritonite. Mais voilà qu'au cinquième jour, la scène change, *le facies devient péritonéal*, *l'état général devient rapidement alarmant*, c'est le coli-bacille qui entre en scène.

Eh bien, que savons-nous actuellement des péritonites *primitives* coli-bacillaires? Rien. Je ne crois pas qu'on en ait publié un seul cas. De toutes les péritonites secondaires, la péritonite dans laquelle domine le coli-bacille est la plus fréquente; c'est la péritonite des perforations de l'intestin, c'est surtout la péritonite de l'appendicite, qu'il y ait perforation de l'appendice ou migration des microbes à travers les parois de l'appendice non perforé. Mais ce n'était pas

ici le cas. Alors, comment expliquer la double infection péritonéale de notre petit malade? Je l'ignore; on dirait que c'est à la faveur du pneumocoque que le coli-bacille a pénétré dans la cavité péritonéale.

MM. Charrin et Veillon[1] ont publié un cas de péritonite pneumococcique qui fut envahie *après la mort* par les coli-bacilles; mais il ne s'agissait pas là d'association microbienne survenue pendant la vie, comme chez notre petit malade, il s'agissait d'adjonction microbienne *post mortem*.

En résumé, à côté du type habituel de la péritonite primitive à pneumocoques, qui s'écarte du type classique de la péritonite primitive à streptocoques, il existe des cas beaucoup plus rares où le tableau clinique est modifié, soit par la virulence exceptionnelle de l'infection pneumococcique, soit par l'adjonction d'une infection secondaire. Je vous ai dit comment on peut arriver parfois à faire le diagnostic; mais, à supposer qu'on commette une erreur, et qu'on prenne pour une péritonite à streptocoques, une péritonite à pneumocoques de gravité insolite, cette erreur n'a que peu d'importance, car dans les deux cas le traitement est le même : c'est l'opération faite le plus vite possible.

J'ai encore à vous parler du diagnostic différenciel entre la péritonite à streptocoques, la péritonite appendiculaire et la péritonite consécutive aux perforations de l'ulcère de l'estomac et du duodénum.

Les symptômes de l'appendicite diffèrent des symptômes de la péritonite streptococcique; et bien que, de part et d'autre, la soudaineté du début, la douleur abdominale, les vomissements et la fièvre puissent caractériser l'entrée en scène du mal, on peut, par une séméiologie attentive, arriver au diagnostic différenciel. Au cas d'appendicite, la douleur abdominale est moins diffuse, elle se localise à la fosse iliaque droite, au point de Mac Burney; de plus, la péritonite appendiculaire n'évolue pas d'une façon aussi suraiguë que la péritonite streptococcique et elle ne suscite pas

1. Charrin et Veillon. *Société de Biologie*, 1894, p. 1057.

d'emblée des symptômes généraux (état ataxo-adynamique, prostration, délire, diarrhée inconsciente) d'une telle intensité.

Les symptômes de la péritonite streptococcique diffèrent des symptômes de la péritonite par perforation de l'ulcère de l'estomac et du duodénum[1], et bien que de part et d'autre la soudaineté du début, la douleur abdominale et les vomissements puissent caractériser l'entrée en scène du mal, on peut néanmoins arriver au diagnostic différentiel. En effet, la soudaine et terrible intensité de la douleur n'appartient qu'à la péritonite par perforation; c'est le coup de poignard péritonéal; de plus, en pareil cas, le siège initial de la douleur est à l'étage supérieur de l'abdomen, dans les parages de la région épigastrique; ces symptômes ne sont pas ceux de la péritonite streptococcique.

Du reste, quelles que soient la cause et l'origine des péritonites dont nous venons d'établir le diagnostic différentiel, péritonite streptococcique, appendicite, péritonite suraiguë par perforation de l'ulcère de l'estomac et du duodénum, un seul traitement s'impose, c'est l'intervention chirurgicale aussi prompte que possible.

1. *Clinique médicale de l'Hôtel-Dieu*, t. I, douzième leçon, et t. II, cinquième leçon.

DOUZIÈME LEÇON

LES ASCITES SUCRÉES
LE FOIE DES DIABÉTIQUES
LA PLEURÉSIE SUCRÉE

Messieurs,

A propos d'un malade de notre salle Saint-Christophe, nous allons nous occuper aujourd'hui des *ascites sucrées*. On peut trouver du sucre dans les ascites d'origines diverses. Ainsi le liquide de l'ascite chyleuse est parfois sucré. Dans un travail de Bahrgebuhr sur les ascites chyleuses et chyliformes, il est dit que le sucre existait sept fois sur cinquante-deux observations; on a même trouvé jusqu'à 8 grammes de sucre par litre de liquide ascitique. Guttmann, Straus et Ballmann pensent que l'absence de sucre est une preuve qu'on n'a pas affaire à une ascite chyleuse vraie. Toutefois Sénator fait observer que l'absence de sucre ne permet pas d'infirmer la présence de chyle dans le liquide ascitique, car la composition du chyle peut être modifiée par son mélange avec des exsudats d'autre nature.

Tout autre est la variété d'ascite sucrée que nous allons étudier actuellement. Voici le cas. Un homme de cinquante-cinq ans, fabricant d'instruments de précision, entre dans notre service salle Saint-Christophe, n° 9, le 10 mars 1900, se plaignant de l'énorme dimension de son ventre et de ses

jambes. Les membres inférieurs sont en effet très œdématiés, toutefois l'œdème n'atteint pas les organes génitaux. Le ventre est volumineux, il mesure 1m22 de circonférence, au niveau de l'ombilic. Les flancs sont élargis et étalés, l'ombilic est saillant et déplissé. A la percussion, le tiers supérieur de l'abdomen est encore sonore, mais tout le reste est d'une matité absolue. On a la sensation de flot; un léger choc, un frôlement pratiqué sur l'un des côtés de l'abdomen, pendant que l'autre main est appliquée sur le côté opposé, fait nettement percevoir la sensation d'ondulations du liquide. Le liquide est libre dans la cavité péritonéale, il se déplace facilement; il suffit pour s'en convaincre de faire incliner le malade sur le côté droit ou sur le côté gauche. Il s'agit donc là d'une ascite; les signes en sont classiques et on peut évaluer à 12 ou 15 litres le liquide épanché dans le péritoine. Cette quantité de liquide gêne le fonctionnement du diaphragme et la respiration; on trouve même quelques râles à la base des poumons. Sur la peau de l'abdomen se dessine une circulation collatérale qui n'est pas trop accentuée.

Le début de cette ascite remonte à deux mois et demi environ. A cette époque le malade s'est aperçu « qu'il mettait du ventre »; il dut faire élargir la ceinture de son pantalon; peu à peu il éprouva une sensation de pesanteur et de tension abdominale. Alors l'œdème gagna les jambes, où il prit progressivement de fortes proportions, et, ces temps derniers, le ventre a atteint les dimensions énormes que je viens de signaler.

Bien que cet homme se sente affaibli, bien qu'il éprouve une grande lassitude, il n'a pourtant pas mauvaise mine; son teint n'est ni terreux ni subictérique, son appétit est assez bon, il n'a aucun trouble digestif, pas de vomissements, pas de diarrhée.

Il fallait faire le diagnostic pathogénique de cette ascite et remonter ainsi à la cause originelle de la maladie. Règle générale, à part quelques très rares exceptions, l'ascite est tributaire ou d'une lésion du foie ou d'une lésion du péritoine. La lésion hépatique qui provoque le plus souvent

l'ascite, c'est la cirrhose; la lésion péritonéale qui provoque le plus souvent l'ascite, c'est la tuberculose. Notre malade avait-il une tuberculose du péritoine ou une cirrhose du foie?

Parmi les formes diverses que peut revêtir la tuberculose péritonéale, il en est une dont le symptôme dominant est l'ascite; c'est pour cela qu'on l'a nommée tuberculose péritonéale à forme ascitique. Cette ascite tuberculeuse peut survenir à titre de tuberculose secondaire chez un malade déjà tuberculeux; en pareil cas le diagnostic de péritonite tuberculeuse ne fait point de difficulté. Mais l'ascite tuberculeuse est parfois primitive, elle s'installe insidieusement, sans symptômes bruyants, sans douleurs, sans vomissements, dans le cours d'une bonne santé, et le diagnostic pathogénique ne s'impose pas. C'est cette forme qu'on avait prise autrefois pour une ascite *a frigore;* elle est au péritoine ce qu'est à la plèvre la pleurésie tuberculeuse dite également *a frigore*; parfois même les deux séreuses sont atteintes et la tuberculose se traduit par un double épanchement péritonéo-pleural.

L'ascite cirrhotique a bien des analogies avec cette ascite tuberculeuse, surtout quand elle apparaît d'une façon précoce, alors que les autres signes de la cirrhose du foie sont encore nuls ou à peine ébauchés. Peut-être cette précocité de l'ascite cirrhotique vient-elle des lésions des veinules portes péritonéales,[1] ainsi que nous l'avons constaté avec M. Giraudeau. Toujours est-il qu'il y a des cas où le diagnostic différentiel entre l'ascite tuberculeuse et l'ascite cirrhotique est fort difficile, car on n'a, pour se guider, que des symptômes insuffisants. On trouve alors un précieux moyen de contrôle dans le cyto-diagnostic et dans le séro-diagnostic : le cyto-diagnostic (Widal et Ravaut) peut déceler une lymphocytose ascitique au cas de tuberculose péritonéale, et le séro-diagnostic (Arloing et Courmont) peut dans le même cas démontrer l'agglutination d'une culture du bacille de Koch.

Ayant acquis la conviction que l'ascite de notre malade

1. Dieulafoy. *Manuel de pathologie interne*, 13e édition, t. II, p. 665.

n'était pas tuberculeuse, était-elle d'origine cirrhotique? Oui, cette ascite est due à une lésion du foie. Le foie est volumineux et dur, il déborde fortement les fausses côtes et sa matité supérieure est élevée. L'examen du foie a été rendu plus facile après l'évacuation de l'ascite. C'est un gros foie qui doit peser au moins 2.000 grammes au lieu de 1.400 à 1.500 grammes, chiffre normal; mais il n'est ni déformé, ni bosselé, ni douloureux, et le malade n'a aucune teinte ictérique. Cette cirrhose à gros foie n'est ni palustre ni syphilitique, elle ne paraît pas être d'origine alcoolique, car cet homme nous donne à ce sujet les renseignements les plus circonstanciés, et nous ne constatons chez lui aucun symptôme d'alcoolisme.

A l'auscultation du cœur on trouve un léger souffle systolique mitral, bien que le malade n'ait jamais éprouvé le moindre symptôme cardiaque; pas de palpitations, pas de dyspnée, pas d'intermittences. Malgré l'absence de tout symptôme cardiaque, ne pouvait-on pas admetttre chez cet homme un foie cardiaque avec ascite consécutive? C'est peu probable, car le foie cardiaque se voit surtout à une période assez avancée des lésions mitrales; il augmente de volume au moment des crises asystoliques; il est douloureux, parfois très douloureux; ce n'était pas le cas chez notre malade.

En interrogeant cet homme sur ses antécédents, il nous raconte qu'il a été fortement diabétique. Il y a deux ans il avait une soif excessive, il avalait la nuit deux ou trois litres d'eau. Un jour, en urinant, il laissa tomber sur sa chaussure et sur son pantalon quelques gouttes d'urine qui en se desséchant laissèrent des traces cristallines. Il fit analyser ses urines; on y trouva 150 grammes de sucre pour les vingt-quatre heures. Il se soigna et se mit au régime. Actuellement les symptômes diabétiques ont en partie disparu, la soif est à peu près normale, la quantité d'urine n'excède guère 1.500 grammes; néanmoins on y trouve encore du sucre dans la proportion de 2 gr. 88 par litre, environ 4 gr. 50 par jour. Le taux de l'urée est normal.

Nous arrivons, par exclusion, à faire de ce foie un gros foie diabétique; mais il ne s'agit pas ici d'une hypertro-

phie simple de l'organe ; l'induration est le témoignage d'un processus cirrhotique. Ce gros foie est-il la conséquence du diabète, ou bien le malade est-il devenu diabétique par hyperfonctionnement de la glande hépatique? C'est là une discussion que nous entreprendrons plus loin ; mais ce qui nous paraît évident, c'est que cette hypertrophie hépatique cirrhotique est directement associée au diabète et l'ascite est sous la dépendance de la lésion du foie.

Cette ascite est si abondante, le ventre est tellement distendu, que, deux jours après l'arrivée du malade à l'hôpital, il faut pratiquer la ponction abdominale, et on retire 15 litres d'un liquide clair et citrin. Ce liquide ne contient pas de sucre ; examiné au microscope après avoir été centrifugé, on n'y voit ni lymphocytes ni leucocytes, on n'y trouve que quelques cellules endothéliales isolées, non réunies en placards. Après évacuation du liquide, il est possible de mieux examiner le foie : il est volumineux, il déborde les fausses côtes de trois travers de doigt et, ainsi que je l'ai déjà dit, il est induré, non déformé et non douloureux. Après la ponction, le malade se trouve très soulagé, et l'œdème des jambes diminue rapidement. Je prescris le régime lacté et pendant quelque temps l'état général reste excellent.

Mais, en trois semaines, le liquide ascitique se reforme et on pratique une deuxième ponction. A dater de cette époque, pendant les mois d'avril, mai, juin, juillet, août, septembre et octobre, le malade a été ponctionné sept fois. Il lui arrivait de quitter l'hôpital le lendemain de la ponction, il rentrait chez lui, il pouvait vaquer à ses occupations, puis il revenait se faire ponctionner quand le liquide devenait trop abondant. On retirait à chaque ponction 12 à 16 litres de liquide non sucré, le sucre persistait en petite quantité dans l'urine, le foie restait gros et induré, l'œdème ne reparaissait pas aux jambes, l'état général était bon.

Nous arrivons ainsi jusqu'au 5 novembre, époque à laquelle on est obligé de pratiquer une nouvelle ponction ; on retire 16 litres de liquide ascitique non sucré ; l'urine contient un peu plus de sucre, l'urée est en quantité normale. Neuf jours plus tard, le 14 novembre, l'ascite s'est reformée

avec une telle rapidité qu'il faut faire la ponction, et on retire 15 litres de liquide citrin et *mousseux*. Cette fois le liquide ascitique contient 3 grammes de sucre par litre, soit 45 grammes pour les 15 litres. La glycosurie a également augmenté dans de fortes proportions; de 3 grammes, la glycose urinaire est montée à 30 grammes par litre, soit 47 grammes pour vingt-quatre heures. La poussée de sucre urinaire a donc été suivie de la reproduction très rapide du liquide ascitique et de l'apparition d'une forte quantité de sucre dans ce liquide.

Dix jours plus tard, le 24 novembre, l'ascite est déjà très abondante; on pratique la ponction et on retire 14 litres de liquide. Le dosage du sucre donne 28 grammes pour le liquide ascitique et 50 grammes pour l'urine. Le foie est toujours volumineux, induré, non douloureux.

Dix jours plus tard, le 4 décembre, le liquide s'est reproduit encore plus rapidement; le malade commence à maigrir, il a mauvaise mine, il est fatigué; l'antipyrine bicarbonatée que je lui avais prescrite deux mois avant, à la dose journalière de 2 grammes, n'a produit aucune amélioration. On pratique la ponction et on retire 16 litres de liquide. Le dosage du sucre donne 56 grammes pour le liquide ascitique et 52 grammes pour l'urine. Je prescris des tablettes de foie, mais l'opothérapie reste sans résultat.

Huit jours plus tard, le 12 décembre, on est obligé de pratiquer une nouvelle ponction, tant la reproduction du liquide est rapide; on retire 14 litres et demi de liquide très légèment opalescent. Le dosage du sucre donne 29 grammes pour l'ascite et 45 grammes pour l'ascite. Le foie reste gros, induré, non douloureux. On cesse l'usage des tablettes de foie.

Onze jours plus tard, le 21 décembre, la ponction est réclamée par le malade. On retire 15 litres de liquide légèrement opalescent. Le dosage du sucre donne 60 grammes pour l'ascite et 50 grammes pour l'urine. Le malade maigrit et s'affaiblit rapidement.

Huit jours plus tard, le 29 décembre, le liquide s'est reformé plus vite que jamais; le malade est anxieux, som-

nolent, il demande la ponction. On retire 16 litres de liquide, ce qui fait une moyenne de deux litres fabriqués par jour. Le dosage du sucre donne 80 grammes pour l'ascite et 160 grammes pour l'urine.

Douze jours plus tard, le 11 janvier, la situation s'aggrave, la faiblesse augmente, la somnolence est continuelle; on retire 16 litres de liquide. Le dosage du sucre donne 70 grammes pour l'ascite et 140 grammes pour l'urine.

A ce moment, le malade quitte l'hôpital, mais il nous revient mourant quelques jours plus tard et il succombe en plein coma diabétique. A ne tenir compte que des deux derniers mois, on avait dû pratiquer huit ponctions qui avaient donné issue à 122 litres de liquide.

Le cadavre ayant été réclamé par la famille, il n'a pas été possible de faire l'autopsie, ce qui est fâcheux, mais, du moins, le point essentiel a été sauvegardé : on a pu prélever un fragment de ce gros foie, et l'examen histologique en a été fait par un de mes chefs de laboratoire, M. Jolly.

La surface du foie est granuleuse, à petits grains, la capsule de Glisson est légèrement épaissie et la consistance de l'organe a notablement augmenté. Sur les coupes du foie, vues à l'œil nu, on aperçoit des points jaunâtres, de la dimension d'un lobule hépatique, séparés par des parties de coloration gris clair. Le fragment du foie a été divisé en petits morceaux fixés par l'alcool, le liquide de Müller et l'acide osmique. Au microscope la topographie normale du foie n'est plus reconnaissable; le tissu hépatique est formé d'un certain nombre d'îlots, de dimension variable, plus ou moins arrondis, et qui ne correspondent pas aux lobules hépatiques. Ces îlots sont formés de cellules hépatiques dont les travées n'ont plus la disposition rayonnante habituelle. Dans le tissu conjonctif qui sépare les îlots, on trouve des veines portes, des canaux biliaires et aussi des veines sus-hépatiques. Au centre de quelques îlots on voit la coupe d'une veine sus-hépatique entourée d'une zone de tissu conjonctif. On rencontre aussi dans les travées conjonctives des amas de cellules lymphoïdes et des groupes isolés de cellules hépatiques.

Les cellules hépatiques sont le plus souvent intactes; cependant, plusieurs contiennent des gouttelettes graisseuses, d'autres renferment des grains de graisse de toutes dimensions, leur noyau ne se colore plus, ces cellules sont en dégénérescence granulo-graisseuse. Il s'agit en somme d'une cirrhose hypertrophique à petits grains, à prédominance portale, très semblable à la cirrhose des buveurs, et dans laquelle existent des lésions manifestes d'un certain nombre de cellules hépatiques.

Analysons maintenant cette observation et étudions l'ascite sucrée et la cirrhose du foie qui lui donnent son intérêt. Veuillez remarquer, d'abord, qu'il y avait une concordance à peu près directe entre la quantité de sucre émise par l'urine et la quantité de sucre qui passait dans le liquide péritonéal. Tant que le malade n'eut que quelques grammes de sucre dans l'urine, il n'en eut pas dans le liquide ascitique, mais quand la glycosurie augmenta, l'ascite devint sucrée; le sucre urinaire monta graduellement à 47 grammes, 50 grammes, 52 grammes, 160 grammes par vingt-quatre heures, et parallèlement le sucre ascitique monta à 45 grammes, 56 grammes, 60 grammes, 80 grammes par ponction.

Donc, chez ce diabétique, le sucre contenu dans le sang (hyperglycémie) traversait les reins et le péritoine, déterminant ainsi des urines sucrées et une ascite sucrée. Son passage à travers le péritoine était facilité par le ralentissement de la circulation dans les veines portes et par l'élévation de la tension sanguine dans ces vaisseaux. La cirrhose du foie favorisait par conséquent du même coup la transsudation du liquide ascitique et le passage du sucre; le liquide ascitique passait tout sucré à travers l'endothélium.

Toutefois il ne faudrait pas croire que l'élimination du sucre à travers les séreuses fût seulement due à un ralentissement de la circulation ou à une élévation de la tension sanguine, car il est des séreuses qui peuvent laisser passer le sucre diabétique sans qu'il soit nécessaire d'invoquer pareils rguments. Les causes mécaniques que je viens de signaler ont certainement une importance capitale quand il s'agit du

péritoine, mais elles n'existent pas quand il s'agit d'un épanchement sucré de la plèvre. J'ai observé un cas de *pleurésie sucrée* chez une dame que je voyais en consultation avec le Dr Ramond le 17 mai 1887. Cette malade à la fois diabétique et albuminurique, association si fréquente chez les diabétiques, fut prise d'une pleuro-congestion du côté gauche. A ce moment l'analyse des urines donnait par litre 28 grammes de sucre, 2 gr. 64 d'albumine et 8 gr. 75 d'urée; on trouvait au microscope des leucocytes nombreux et quelques tubes urinaires.

Les symptômes dyspnéiques prenant chez cette malade une intensité d'autant plus grande qu'elle était diabétique et albuminurique, la thoracentèse fut décidée et je pratiquai la ponction le 18 mai. Je retirai un litre de liquide citrin. Désirant savoir si ce liquide pleural était sucré, j'en demandai l'analyse, qui fut faite par M. Schmidt. Le litre de liquide pleural contenait 13 gr. 95 de sucre, 3 grammes de fibrine, 37 gr. 46 de matières albuminoïdes et 1 gr. 62 d'urée. L'examen microscopique y décelait des leucocytes, des globules rouges, des cellules graisseuses et des débris épithéliaux.

Vous voyez donc qu'il y a des pleurésies sucrées comme il y a des ascites sucrées, avec cette différence, toutefois, que le passage du sucre diabétique ne s'effectue pas de la même manière dans les deux cas. Peut-être, chez la malade dont je viens de vous parler, l'épanchement pleural sucré a-t-il été favorisé par l'albuminurie concomitante, l'albuminurie, vous le savez, étant une cause puissante de transsudation et d'épanchements dans les séreuses.

Une chose m'a toujours frappé, c'est la rareté des épanchements de la plèvre chez les diabétiques tuberculeux. Vous n'ignorez pas combien la tuberculose pulmonaire est fréquente chez les diabétiques, vous savez également combien sont fréquentes les pleurésies tuberculeuses; il semblerait donc que les épanchements de la plèvre dussent être fréquents chez les diabétiques tuberculeux; il n'en est rien, et tandis que nous voyons à chaque instant la tuberculose pulmonaire diabétique, nous ne voyons pour ainsi dire

jamais la pleurésie tuberculeuse diabétique. Voilà pourquoi l'étude de la pleurésie sucrée est si peu documentée.

Pour ce qui est du mécanisme de l'ascite sucrée chez le diabétique, sa cause première réside dans une cirrhose du foie; la cirrhose provoque l'ascite et le liquide ascitique transsude tout sucré dans le péritoine, pourvu que l'hyperglycémie soit suffisante. Je crois que la variété de cirrhose importe peu à la production de l'ascite sucrée; ce qui importe, c'est qu'il y ait cirrhose : cirrhose atrophique de Laënnec, ou cirrhose hypertrophique alcoolique ou cirrhose d'autre provenance; la cirrhose provoque l'ascite, et *le malade sucre son ascite s'il est suffisamment diabétique.*

En résumé, l'observation de notre malade prouve qu'on peut constater chez les diabétiques à gros foie cirrhosé une ascite avec 40, 60 et 80 grammes de sucre. La quantité de sucre contenue dans le liquide ascitique varie avec la quantité de sucre contenue dans les urines; elle augmente ou elle diminue proportionnellement. Le sucre me paraît favoriser la reproduction rapide et abondante de l'ascite, comme il favorise la polyurie; on peut dire que le sucre pousse à l'ascite comme il pousse aux urines. Si j'en juge d'après ce que nous avons observé chez notre malade, l'ascite sucrée se reproduit plus vite et avec plus d'intensité que les ascites non sucrées; et cependant, notre homme avait un gros foie, condition moins favorable que le petit foie atrophié à la production de l'ascite. Ce qui est certain, c'est que chez un diabétique, l'ascite sucrée aggrave le pronostic.

L'ascite sucrée des diabétiques n'a été, que je sache, l'objet d'aucun travail d'ensemble; toutefois elle est signalée par quelques auteurs. M. R. Lépine, qui a fait sur le diabète des travaux si importants, a bien voulu me faire connaître le résultat de sa grande expérience relativement à l'ascite sucrée des diabétiques. Il n'a pas eu l'occasion d'étudier d'une façon suivie la quantité de sucre contenue dans l'ascite des diabétiques, mais il a trouvé, dans quelques cas, des chiffres élevés, voisins des chiffres qui exprimaient la quantité de sucre urinaire aux mêmes moments. Il a observé une femme diabétique ayant 70 grammes de sucre dans l'urine et atteinte

d'ascite; cette femme devint phtisique et le sucre disparut de l'urine; l'ascite fut ponctionnée et elle n'était pas sucrée. Pour M. Lépine le sucre est fréquent, à un moment donné, dans l'ascite des diabétiques et il y disparaît quand il disparaît des urines.

Dans le cours de cette étude sur l'ascite sucrée des diabétiques, je vous ai dit que l'ascite est toujours associée à une lésion du foie, mais je m'empresse d'ajouter que bon nombre de diabétiques ont un gros foie sans ascite. Ceci me conduit à étudier la question si discutée, et encore peu élucidée, du foie chez les diabétiques[1].

Il y a bien des diabétiques dont le foie est normal, sans hypertrophie et sans cirrhose. Nous avons actuellement, salle Saint-Christophe, n° 11, un diabétique qui rend 50 grammes de sucre; son foie est normal. Nous avons aussi, salle Sainte-Jeanne, n° 16, une diabétique qui rend 40 grammes de sucre; son foie est normal. Cette intégrité du foie ne se trouve pas seulement chez les diabétiques qui n'ont que 40 et 50 grammes de sucre, on la constate également chez des diabétiques qui ont 500 et 600 grammes de sucre. Nous avons au n° 17 de la salle Saint-Christophe un diabétique qui rend tous les jours un kilogramme de sucre et 62 grammes d'urée; nous avons examiné son foie à plusieurs reprises et nous l'avons toujours trouvé normal.

Par contre, bon nombre de diabétiques ont le foie volumineux, hypertrophié, avec ou sans lésions cirrhotiques concomitantes.

Presque tous les auteurs, Seegen, Durand-Fardel, Lécorché, Cyr, Hanot, Frémont, Ferraro, Gilbert, etc., admettent que le foie des diabétiques est souvent congestionné et hypertrophié. M. Glénard[2] a constaté l'hypertrophie du foie chez les diabétiques dans la proportion de 34,5 p. 100. Pour M. Legendre, « le foie des diabétiques est généralement

1. Triboulet. Le foie chez les diabétiques. *Revue de médecine*, 1896; — Wateau. Le foie des diabétiques. *Thèse* de Paris, 1899.

2. Glénard. *Résultats objectifs de l'exploration du foie chez les diabétiques*. Paris, 1890.

hypertrophié ; la congestion chronique est la cause ordinaire de la tuméfaction ; la dégénérescence graisseuse est fréquente ». M. Chauffard dit qu'on peut trouver dans le foie des diabétiques des altérations multiples, depuis les simples lésions congestives comparables à celles du foie cardiaque, jusqu'au type de cirrhose portobiliaire et biveineuse, ce qui cadre bien avec la notion des phlébites sus-hépatiques dans les cirrhoses diabétiques.

Je pense qu'il faut scinder la question. Que bien des diabétiques aient le foie volumineux, hypertrophié, avec ou sans lésions cirrhotiques, c'est un fait indéniable; mais il est nécessaire de diviser ces hypertrophies hépatiques en deux catégories. Certains diabétiques ont un gros foie parce qu'ils sont en même temps alcooliques; c'est même à l'alcoolisme qu'il faut rapporter le plus grand nombre de gros foies diabétiques; d'autres diabétiques ont un gros foie parce qu'ils sont en même temps cardiaques, paludéens, syphilitiques, tuberculeux, ou parce qu'ils sont atteints de cirrhose hypertrophique pigmentaire, etc.

Mais, à côté de ces cas où le gros foie des diabétiques a une *étiologie complexe*, étiologie dans laquelle prennent part, à des titres divers, l'alcoolisme, le paludisme, la tuberculose, la syphilis, les lésions cardiaques, etc., il est d'autres cas où le gros foie semble faire partie intégrante du diabète sans adjonction d'aucun autre facteur étiologique. Ces malades sont diabétiques et pas autre chose; ils sont diabétiques et ils ont un gros foie. Pourquoi ont-ils un gros foie? C'est ce que nous discuterons plus loin, mais en attendant établissons d'une façon irréfutable l'existence du gros foie purement diabétique.

Ce gros foie purement diabétique est admis par la plupart des auteurs que je viens de citer plus haut; il m'a été possible d'en réunir quelques observations qui ont d'autant plus de valeur que certaines ont été suivies d'autopsie.

Un de ces cas concerne un malade qui m'a été adressé de Bordeaux le 12 avril 1901 par M. Mesnard. Ce malade, qui n'était ni alcoolique, ni syphilitique, ni paludéen, était diabétique depuis un temps indéterminé. L'analyse

décelait d'une façon inconstante 15 à 25 grammes de sucre par litre. Le foie volumineux, non douloureux, débordait les fausses côtes de trois travers de doigt. A l'auscultation on trouvait le cœur normal. Plus tard survint une ascite qui dut être ponctionnée plusieurs fois; cette ascite n'était pas sucrée; peut-être le diabète n'était-il pas assez intense pour que le sucre passât dans le liquide ascitique. Chez ce diabétique le gros foie paraissait uniquement imputable au diabète; on ne pouvait trouver aucune autre cause capable de provoquer l'hypertrophie hépatique.

Un second cas concerne un de nos malades de la clinique couché au n° 15 de la salle Saint-Christophe. C'est un homme de trente-quatre ans atteint d'un diabète qui a débuté assez brusquement il y a cinq mois environ. Convalescent d'une grippe, cet homme fut pris une nuit d'une soif des plus intenses; il but plusieurs litres de liquide. Les jours suivants, la polydipsie et la polyurie augmentèrent, et la faim devint dévorante. Le malade fut surtout frappé de voir que, malgré cet appétit extraordinaire, il maigrissait à vue d'œil; il perdit 4 kilogrammes en huit jours, et depuis cette époque il s'est graduellement affaibli. A son arrivée dans nos salles, nous constatons tous les signes d'un grand diabète, la bouche est toujours sèche, la soif est excessive; cet homme boit 8 à 9 litres de liquide, et il en urine à peu près autant. L'urine, dont la densité est de 1.032, ne contient ni albumine ni indican, mais l'analyse y décèle 85 gr. 50 de sucre par litre, ce qui fait 675 grammes par jour. Le taux de l'urée est un peu accru. L'appétit est proportionné à la soif. Malgré la quantité énorme d'aliments et de liquide ingérés, les fonctions digestives sont en parfait état; la langue est rose, les dents ne sont pas déchaussées, l'estomac n'est pas dilaté, il n'y a ni constipation ni diarrhée.

Le foie de ce diabétique est très volumineux; il déborde les fausses côtes de trois travers de doigt, mais il n'est ni douloureux, ni induré, ni déformé. Le foie était-il déjà gros avant l'apparition du diabète, ou est-il devenu volumineux à la suite du diabète? je l'ignore. Ne trouvant aucune cause pour expliquer cette hypertrophie hépatique, le malade

n'étant ni alcoolique, ni paludéen, ni cardiaque, nous pensons à une hypertrophie purement diabétique. Cette hypertrophie n'est pas compliquée de lésions cirrhotiques, car on ne constate aucun signe de cirrhose ou de précirrhose; il n'y a ni circulation collatérale ni trace d'ascite.

Ce qui domine chez cet homme, c'est un grand affaiblissement, la fatigue est extrême, on dirait presque l'asthénie de la maladie de Basedow. Les fonctions génitales sont très amoindries. Les réflexes rotuliens et plantaires sont normaux. Le malade se plaint de douleurs à la base du thorax, à la partie supérieure de l'abdomen et aux membres inférieurs; ce sont des névralgies diabétiques. La peau est sèche, mais on ne trouve ni eczéma, ni furoncles. L'ouïe et la vue sont excellentes. Le cœur et les poumons sont normaux; cet homme, malgré l'intensité de son diabète, n'est même pas effleuré par la tuberculose, cette complication si fréquente des diabétiques.

La brusquerie de ce diabète rappelle l'apparition soudaine du diabète traumatique, mais on ne trouve ici ni traumatisme, ni causes d'ordre moral. En fait de traitement, je prescris l'antipyrine et le bicarbonate de soude à la dose de 2 grammes. De plus, comme le malade croit avoir eu deux ans avant un chancre syphilitique, on pratique tous les jours une injection de 4 milligrammes de biiodure d'hydrargire. Le malade est soumis au régime des diabétiques; toutefois, je ne supprime pas complètement les aliments féculents. La semaine suivante, la situation a peu varié, le malade continue à uriner 9 à 10 litres de liquide, et l'analyse des urines donne 684 grammes de sucre par vingt-quatre heures; il n'y a pas d'albumine. On pèse le malade et on constate une augmentation de 4 kilogrammes, mais cet accroissement est dû à un œdème des membres inférieurs, qui sont devenus gros, pendant que le visage, les membres supérieurs et le tronc maigrissent rapidement. Le foie est toujours très volumineux, non induré et non douloureux.

En trois semaines la situation s'est notablement aggravée; l'appétit diminue, l'amaigrissement s'accentue, la soif reste extrêmement vive, et le taux du sucre, toujours très élevé,

varie de 650 grammes à 750 grammes par jour. A dater de ce moment le malade est assoupi, somnolent, il dépérit d'un jour à l'autre. Alors apparaît le coma diabétique, et cet homme succombe moins de six semaines après son entrée à l'hôpital, et au septième mois de son diabète.

Voici les résultats de l'autopsie : Le pancréas est normal; il n'est ni hypertrophié, ni atrophié, ni scléreux; il n'y a pas de graviers dans les canaux pancréatiques; ce qui prouve qu'on peut avoir un diabète rapide, des plus intenses, avec intégrité complète du pancréas. Par contre le *foie est très hypertrophié*; il pèse 2 kilogr. 300; sauf cette hypertrophie en masse, on ne constate aucune lésion de l'organe; sa consistance et sa coloration sont normales, il n'est ni induré, ni graisseux, ni cirrhosé, ni pigmenté; c'est une hypertrophie simple; c'est un gros foie diabétique sans cirrhose. Les reins sont un peu volumineux. Les poumons sont sains, il n'y a pas trace de tuberculose. On a examiné avec soin le bulbe rachidien, qui ne présente pas la moindre altération.

M. Gilbert[1], dans le cours d'un de ses articles, cite le fait d'un grand diabétique devenu tuberculeux chez lequel l'ensemble des caractères urologiques, joint à l'hypertrophie du foie, avait fait présumer l'hyperhépatie. A l'autopsie, on trouva un gros foie de 2.510 grammes sans traces de dégénérescence graisseuse et sans lésions cellulaires appréciables. Le pancréas était normal. Cette dernière observation est absolument comparable à celle de notre malade, qui lui aussi avait un diabète des plus intenses et un très gros foie sans lésions cirrhotiques.

Chez un diabétique du service de M. Tapret[2], on trouva à l'autopsie un gros foie de 2.210 grammes; l'organe n'était pas dur à la coupe, ce qui semble indiquer une hypertrophie simple sans cirrhose.

Hanot, dans une revue critique sur les différentes formes

1. Cirrhoses alcooliques hypertrophiques avec diabète. Société de biologie, séance du 12 mai 1900.

2. Du diabète sucré dans ses rapports avec la tuberculose, *Thèse* de M. Sauvage, Paris, 1895.

de cirrhose du foie[1] rapporte l'observation d'une malade atteinte de diabète compliqué de tuberculose pulmonaire. Quand cette femme entra à l'hôpital l'urine contenait 12 grammes de sucre par litre; elle présentait en outre des signes de cirrhose hépathique. La malade mourut dans le coma et voici les résultats de l'autopsie. Le foie, plus volumineux qu'à l'état normal, pèse 1.900 grammes. Sa surface est mamelonnée, mais bien moins nettement que dans la cirrhose atrophique : à la coupe, le tissu est résistant, de teinte chamois et légèrement granuleux. L'examen microscopique montre que la veine intra-lobulaire est notablement dilatée; elle a jusqu'à trois fois le diamètre ordinaire; elle est engainée dans une tunique fibreuse entourée d'une zone embryonnaire. Hanot, cherchant à expliquer la pathogénie de cette cirrhose, se demande si le diabète n'en est pas la cause.

« Dans le diabète, dit-il, le sang de la veine intra-lobulaire contient une bien plus grande quantité de sucre hépatique qu'à l'état normal; or, il ne serait pas impossible que ce sucre en excès jouât, à l'égard des parois de la veine intra-lobulaire, le rôle joué par l'alcool ou le pigment sanguin à l'égard des radicules de la veine porte dans la cirrhose veineuse périlobulaire. » Ainsi que le fait remarquer M. Triboulet, cette interprétation est vraisemblable et l'action du poison diabétique sur la membrane interne des vaisseaux a été confirmée par M. Lécorché et par M. Ferraro.

En somme, l'hypertrophie de certains foies diabétiques ne paraît imputable qu'au diabète, sans qu'il soit possible de faire intervenir comme facteur étiologique ni alcoolisme, ni paludisme, ni syphilis. Étudions maintenant les cas dans lesquels le gros foie diabétique est associé à des facteurs étiologiques de diverse nature.

Je vous signale d'abord la maladie entrevue pour la première fois par Trousseau, et décrite sous le nom de diabète bronzé, cirrhose hypertrophique pigmentaire, cachexie pig-

1. Hanot. *Archives de médecine*, octobre 1877, p. 452.

mentaire. Dans cette maladie, où la glycosurie, l'hypertrophie du foie et la coloration bronzée de la peau forment une triade importante, l'un des facteurs, la glycosurie, peut manquer.

Je vous cite encore les cas d'acromégalie avec diabète, le foie pouvant peser plus de trois kilos (Chauffard et Ravaut) et j'insiste spécialement sur l'association des gros foies alcooliques et du diabète. En voici deux cas rapportés par MM. Gilbert et Lereboullet[1].

Le premier cas concerne un homme de quarante-deux ans atteint de cirrhose hypertrophique alcoolique avec diabète. En octobre 1898, cet homme, depuis longtemps grand buveur, perd ses forces et urine beaucoup; l'analyse des urines révèle la présence de 50 grammes de sucre par litre, soit 150 à 200 grammes de sucre par vingt-quatre heures. Vers la même époque apparaissent à la région hépatique quelques douleurs qui ne sont pas suivies d'ictère. Par moments, sous l'influence du régime, le sucre disparaît complètement. En août 1899, le malade fait une cure à Vichy, où l'on constate l'hypertrophie du foie. Rentré à Paris, la situation s'aggrave, le facies devient terreux, subictérique, le malade maigrit et se plaint de douleurs à la région hépatique. Le foie est gros, dur, à bord épaissi et mousse. Les symptômes d'une cirrhose hypertrophique, sans ascite, priment alors les symptômes diabétiques. Sous l'influence du traitement, régime lacté, calomel, repos au lit, le malade se remet lentement; il peut, tout en suivant un régime sévère, reprendre ses occupations. Après avoir maigri de près de 20 kilos, il regagne du poids, la glycosurie disparaît et l'état général devient satisfaisant. Néanmoins, le foie est encore gros, indolent, et le teint est subictérique. La rate est hypertrophiée; il n'y a ni circulation collatérale ni ascite. Le pouls est régulier, avec hypertension artérielle.

La seconde observation est celle d'un homme de soixante-cinq ans, buveur, et actuellement atteint d'un diabète qui fut reconnu en 1896, époque à laquelle il avait 60 grammes de

1. *Société de Biologie*, 1900. Séance du 12 mai.

sucre. Le foie est hypertrophié, induré et indolore; sa hauteur sur la ligne mammaire est accrue de 7 centimètres. La rate est grosse. Il n'y a pas d'ascite. On porte le diagnostic de cirrhose hypertrophique alcoolique sans ascite et avec diabète. Après deux cures à Vichy, le malade perd ses forces, il a des hémorragies du nez et de la bouche. Les urines contiennent 25 grammes de sucre et 30 grammes d'urée. Plus tard l'ascite apparaît avec circulation collatérale, les hémorragies persistent, et les membres inférieurs sont œdématiés. Le malade tombe dans une demi-somnolence, il ne se nourrit plus, sa maigreur est extrême et la mort survient dans le coma.

En analysant ces deux faits, les auteurs pensent qu'ici, comme dans les cirrhoses pigmentaires, le diabète est dû à l'hyperfonctionnement de la cellule hépatique; ce qui le prouve, disent-ils, c'est que chez le premier malade un régime sévère, dirigé moins contre la glycosurie que contre la cirrhose, a fait disparaître le sucre pendant que s'amendaient les symptômes hépatiques; ce qui le prouve encore, c'est l'évolution parallèle de la glycosurie et de l'affection hépatique, l'absence de signes d'insuffisance hépatique, et le taux élevé de l'urée.

Au point de vue anatomique, les gros foies des diabétiques comportent deux variétés : dans un premier groupe, il s'agit de foie volumineux sans cirrhose; dans le second groupe, il s'agit de foie volumineux avec cirrhose, et parfois avec ascite.

Laissons de côté pour le moment les cas cliniques non suivis d'autopsie et n'envisageons, pour éviter toute cause d'erreur, que les cas vérifiés à l'autopsie. Comme type de gros foie diabétique sans lésions concomitantes, je peux citer le cas de notre malade de la salle Saint-Christophe, n° 15. Voilà un homme atteint d'un diabète des plus violents et d'un foie volumineux; il succombe en cinq mois, et, à l'autopsie, tous les organes sans exception, y compris le pancréas, sont sains, mais le foie, indemne de toute lésion, pèse 2.300 grammes. Même remarque pour un des diabétiques de

M. Gilbert, dont le gros foie, indemne de toute lésion, pesait 2.510 grammes. On peut en dire autant du diabétique de M. Tapret, dont le gros foie pesait 2.210 grammes, bien qu'il n'y eût aucune lésion concomitante. Comme types de gros foies diabétiques avec lésions cirrhotiques, je trouve le cas de Hanot et le cas de notre malade de la salle Saint-Christophe, n° 9. Le malade de Hanot avait eu de l'ascite; à l'autopsie, son foie pesait 1.900 grammes, et, à l'examen histologique, les lésions hépatiques n'étaient pas sans analogie avec les lésions de la cirrhose de Laënnec. Notre malade avait eu une ascite ponctionnée quinze fois, et, à l'examen histologique, les lésions de ce gros foie se rapprochaient des lésions de la cirrhose des buveurs, bien que cet homme ne fût pas alcoolique.

Il est difficile d'expliquer ces différentes modalités anatomo-pathologiques. Mais la difficulté est au moins aussi grande quand on essaye de faire la part respective du diabète et de l'hypertrophie hépatique. Chez un malade atteint de diabète et de gros foie, on n'est pas toujours d'accord pour savoir si c'est le diabète qui a produit le gros foie ou si c'est le gros foie qui a produit le diabète. MM. Gilbert et Lereboullet, dans les deux cas qu'ils ont cités, admettent que c'est le gros foie entaché d'alcoolisme qui a produit le diabète et ils donnent leurs raisons; d'autre part, Hanot admet que chez sa malade c'est le diabète qui a produit la lésion hépatique hypertrophique et il en discute la pathogénie.

Pour expliquer des faits en apparence aussi contradictoires pourrait-on mettre à profit les recherches entreprises récemment par plusieurs auteurs? D'après M. Gilbert et ses collaborateurs MM. Weil, Carnot, P. Lereboullet, il y a deux variétés de diabètes, liées à un trouble du fonctionnement hépatique. L'une est la conséquence de l'insuffisance chronique du foie, c'est le diabète par *anhépatie*. L'autre est due à l'hyperfonctionnement du foie, c'est le diabète par *hyperhépatie*[1].

1. Gilbert et P. Lereboullet. Les opothérapies dans le diabète sucré, *Gazette hebdomadaire*, 10 octobre 1901.

Le diabète par anhépatie[1] résulte de ce que le foie est chroniquement incapable de retenir le sucre ingéré avec les aliments, ou formé dans le tube digestif. En pareil cas, la glycosurie ne vient pas du sucre fabriqué par le foie, elle vient du sucre alimentaire que le foie a laissé passer; aussi trouve-t-on le sucre dans les urines qui suivent les repas, tandis qu'il disparaît dans les périodes de jeûne. La glycosurie n'est jamais élevée, elle atteint rarement plus de 40 à 50 grammes, la quantité des urines ne dépasse guère un litre et demi à deux litres, le taux de l'urée est assez faible et varie de 15 à 20 grammes, l'indicanurie et l'urobilinurie sont fréquentes. Ce petit diabète n'entraîne pas les grands symptômes : polydipsie, polyurie, polyphagie, autophagie, mais il peut provoquer de nombreuses complications : furoncles, anthrax, cataracte, diabétides génitales, gingivite expulsive, ce qui prouve « qu'il s'agit d'un véritable diabète et non d'une glycosurie alimentaire ». Ce diabète anhépatique est curable; son pronostic n'est pas grave, il n'aboutit pas aux grands accidents, tels que la gangrène et le coma; cependant, il ouvre la porte à la tuberculose. Au point de vue de son volume, ce foie est normal, néanmoins l'anhépatie peut coïncider avec un *gros* foie.

Le diabète par hyperhépatie est bien différent; il y a fonctionnement exagéré du foie, l'émission du sucre urinaire peut atteindre plusieurs centaines de grammes; au lieu de constater des signes d'insuffisance hépatique, tels que l'indicanurie et l'urobilinurie, on trouve un notable degré d'azoturie; l'urée est en excès. Le foie est *augmenté de volume*, avec ou sans lésions cirrhotiques. Ce diabète hyperhépatique entraîne tous les accidents, toutes les complications du diabète constitutionnel, la tuberculose, le coma, la cachexie. L'opothérapie[2], c'est-à-dire le traitement par extrait de foie, lui est préjudiciable, puisqu'il accroît le fonctionnement hépatique, tandis que l'opothérapie est in-

1. Gilbert et Weil. Diabète sucré par insuffisance du foie ou anhépatie chronique, *Semaine médicale*, 15 novembre 1899.

2. Gilbert et Carnot. De l'opothérapie hépatique dans le diabète sucré. *Congrès international de médecine*, Paris 1900.

diquée dans le diabète anhépatique, dans lequel les fonctions du foie sont insuffisantes. Le diabète dit hyperhépatique pourrait être rattaché, d'après MM. Gilbert et Lereboullet, aux cirrhoses hypertrophiques pigmentaires, à certaines cirrhoses alcooliques hypertrophiques, à quelques cirrhoses biliaires, à certains diabètes traumatiques et au diabète pancréatique dans lequel la lésion du pancréas provoquerait moins d'activité dans la fonction du pancréas et consécutivement plus d'activité dans la fonction du foie. Ce dernier fait serait prouvé par l'opothérapie; l'extrait de pancréas donné à un malade atteint de diabète avec hyperhépatie diminue la production du sucre, tandis que l'extrait de pancréas donné à un malade atteint de diabète avec anhépatie exagère la production du sucre. « L'extrait pancréatique est indiqué dans les cas de diabète par hyperhépatie et n'est indiqué que dans ceux-là; il ne doit pas être administré dans les cas de diabète par anhépatie, qui sont, au contraire, tributaires de l'extrait hépatique » (Gilbert).

Toutes ces considérations sont intéressantes, et la distinction en diabète anhépatique et hyperhépatique est ingénieuse; mais le foie peut être gros dans les deux cas. De plus, bon nombre de diabétiques me paraissent échapper à cette classification, et ici, comme assez souvent en clinique, les types intermédiaires absorbent un peu les types extrêmes.

Du reste, l'hyperhépatie ou hyperfonctionnement du foie ne suffit pas à expliquer l'hypertrophie de l'organe : ces temps derniers, j'ai eu en même temps dans mon service deux diabétiques non alcooliques; l'un d'eux, dont il a été fait mention plus haut, avait en moyenne 700 grammes de sucre urinaire par vingt-quatre heures; il a succombé avec un foie volumineux de 2.300 grammes; l'autre malade rend depuis longtemps une moyenne de 800 grammes de sucre urinaire, et son foie reste absolument normal[1]. Comment concilier pareilles divergences?

Si l'on admet que l'hypertrophie hépatique du premier

1. Le malade a succombé huit mois après cette leçon. Les détails de l'autopsie sont consignés à la page 267. Le foie est absolument normal, il pèse 1.450 grammes, il ne présente pas trace de cirrhose.

malade est due à un hyperfonctionnement de l'organe, il est difficile d'expliquer pourquoi le foie du second malade a conservé son volume normal. Je sais bien qu'on peut répondre que l'hyperfonctionnement peut exister, que l'organe soit hypertrophié ou qu'il ne le soit pas. Du reste, même objection est applicable à la théorie qui considère l'hypertrophie du foie comme la conséquence du diabète. Si un diabète à 700 grammes, comme chez notre premier malade, est capable de créer un gros foie, il est difficile d'expliquer pourquoi un diabète à 800 grammes, comme chez notre second malade, laisse le oie normal.

Et pour peu qu'on veuille admettre les deux théories, si, d'une part, le diabète est capable de créer le gros foie; si, d'autre part, le gros foie est capable d'engendrer le diabète, nous voilà engagés dans un cercle vicieux qui n'est point banal, le gros foie diabétique pouvant être à la fois *créé et créateur*.

Ceci vous prouve que la pathogénie du diabète et du gros foie diabétique est encore entourée d'obscurité.

De la discussion que nous avons entreprise dans cette leçon, ressortent du moins les considérations suivantes : Les diabétiques ont souvent un gros foie; tantôt ce gros foie n'est imputable qu'au diabète (quelle que soit la théorie adoptée), tantôt il résulte d'une étiologie complexe. Le gros foie des diabétiques peut être dû à une hypertrophie simple de l'organe ou à une hypertrophie avec lésions cirrhotiques; dans ce dernier cas, l'ascite est fréquente et cette ascite est sucrée si le sucre qui circule dans le sang (hyperglycémie) est en quantité suffisante.

TREIZIÈME LEÇON

DIABÈTE SUCRÉ ET TUBERCULOSE PULMONAIRE

Messieurs,

La tuberculose pulmonaire est une des complications les plus fréquentes et les plus graves du diabète sucré. Tout individu, jeune ou vieux, atteint de diabète, est guetté par la tuberculose pulmonaire. La tuberculose ne frappe pas seulement les diabétiques amaigris et cachectiques qui ont une déperdition journalière de plusieurs centaines de grammes de sucre, elle peut frapper aussi les diabétiques dont la santé est en apparence florissante, et dont la déperdition journalière de sucre ne dépasse pas une quarantaine ou une cinquantaine de grammes.

Dans certaines statistiques [1], la tuberculose pulmonaire est considérée comme une complication, pour ainsi dire, fatale du diabète sucré. D'après Bradsley, presque tous les diabétiques meurent phtisiques. Bouchardat dit qu'il a constaté dix-neuf fois la tuberculose sur dix-neuf autopsies de diabétiques. Contour, dans sa thèse de 1844, considère la tubercu-

1. Sauvage. Du diabète sucré dans ses rapports avec la tuberculose pulmonaire. *Thèse* de Paris, 1895.

lose comme une conséquence inévitable du diabète. Pour Lécorché, la tuberculose est la complication la plus fréquente du diabète. Griensinger dit que sur cent diabétiques quarante-trois meurent phtisiques. Ces citations, auxquelles j'en pourrais ajouter bien d'autres, vous prouvent la fréquence et la gravité de la tuberculose chez les diabétiques. Toutefois, cette fréquence est moindre chez les malades de la ville que chez les malades d'hôpital, et comme nous avons actuellement dans nos salles plusieurs diabétiques atteints de tuberculose, j'en profite pour étudier aujourd'hui cette terrible complication. Voici d'abord deux observations concernant des malades de notre service.

Le premier malade est un homme de trente-six ans; il est venu à l'hôpital pour un diabète sucré dont le début remonte à seize mois environ. En mars 1900, sans cause apparente, sans traumatisme, cet homme, qui était alors en pleine santé, est pris tout à coup d'une soif des plus vives et d'une faim très intense. Un peu surpris, il entre à l'hôpital de la Pitié, dans le service de M. Petit. A ce moment il buvait 10 à 12 litres de liquide par vingt-quatre heures; sa soif était tellement ardente, qu'il ne manquait jamais de faire sa provision d'eau pour la nuit; il urinait en proportion. Sa faim était vorace, il ne pouvait se rassasier. L'analyse des urines donnait 80 à 90 grammes de sucre par litre; ce qui faisait 800 à 900 grammes de sucre par vingt-quatre heures. Le traitement consista en cachets d'antipyrine et en vin de quinquina.

Après trois mois de séjour à la Pitié, le malade demanda sa sortie. Mais ses ressources ne lui permettant pas de suffire à sa faim, de plus se trouvant extrêmement affaibli, il vint nous demander de le recevoir dans notre service. Nous constatons en effet un diabète sucré des plus intenses, j'en ai vu rarement qui puisse lui être comparé. Cet homme boit une dizaine de litres de liquide; il m'arrive de lui verser coup sur coup plusieurs verres d'eau, il les boit avec avidité, il n'est jamais désaltéré. Il mange une quantité d'aliments à nourrir une famille; on lui fait des omelettes de six œufs, on lui donne à son repas un kilogramme de viande et le reste à l'avenant.

La glycosurie est considérable; dans l'une des analyses, on a trouvé 120 gr. 50 de sucre par litre, ce qui donne, pour 9 litres, 1.084 gr. 50 de sucre; plus d'un kilogramme en vingt-quatre heures! J'ai voulu savoir ce que ce sucre représente d'alcool, et j'ai prié notre interne en pharmacie M. Corlay de faire les manipulations nécessaires. L'expérience a été faite un jour où le malade avait rendu 9 litres d'urine contenant 800 grammes de sucre; ces 800 grammes de sucre ont donné 360 grammes d'alcool et vous avez été assez surpris le jour où je vous ai montré la bouteille contenant cette quantité d'alcool. Voilà donc un diabétique qui émet assez de sucre pour fabriquer tous les jours 350 à 400 grammes d'un excellent alcool, ce qui représente une valeur mercantile de 2 francs.

L'urine de ces jours derniers a une densité de 1039, elle ne contient pas d'albumine; le taux de l'urée est de 62 gr. 40. Cette quantité d'urée représente presque le triple du taux normal de l'urée; mais on ne peut pas dire que ce soit là, uniquement, le résultat d'un hyperfonctionnement pathologique du foie, il faut faire la part de l'hyperfonctionnement physiologique de l'organe : cet homme mangeant comme trois, il rend de l'urée comme trois.

Ce qui est remarquable, c'est que, malgré l'intensité inusitée de ce diabète, les petits accidents, furoncles, gingivite expulsive, névralgies, troubles visuels, diabétides génitales, etc., font absolument défaut. Malgré l'énorme quantité de boissons et d'aliments ingérés depuis des mois, l'estomac n'est pas dilaté, les fonctions digestives s'accomplissent parfaitement sans le moindre trouble dyspeptique. *Le foie est normal*, il mesure à peine 11 centimètres dans son diamètre vertical, il n'est nullement hypertrophié, ce qui s'accorde assez mal avec les théories ue je vous ai exposées dans la dernière leçon, les grands diabètes étant souvent associés à une hypertrophie du foie, ainsi que vous l'avez constaté chez deux diabétiques du service.

Mais si cet homme n'a pas été inquiété par les petits accidents du diabète, il n'a pas échappé à l'une des plus graves complications : la tuberculose. Nous ne pouvons pas savoir

à quel moment a débuté chez lui la tuberculose pulmonaire, car elle s'est installée insidieusement sous forme de simple bronchite, ce qui est assez l'usage de la tuberculose diabétique. Depuis un an, il est sujet « à des bronchites » pour lesquelles, plusieurs fois, il a dû garder le lit. Actuellement, la toux est suivie d'une expectoration épaisse et abondante, les forces ont décliné, et l'amaigrissement s'est accentué, bien que la polyphagie n'ait nullement diminué. Le malade est sans fièvre, il n'a pas de transpirations nocturnes.

A l'auscultation, nous trouvons au sommet du poumon gauche, en avant et en arrière, des signes de ramollissement : gros râles, craquements secs et humides; la région est mate à la percussion et les vibrations sont accrues. Les crachats sont muco-purulents; on y constate des bacilles en quantité.

En résumé, notre homme est atteint d'un diabète des plus intenses, qui a débuté brusquement il y a seize mois et qui n'a déterminé pendant longtemps aucun accident. Sur ce diabète *s'est greffée une tuberculose pulmonaire* qui a évolué à la façon d'une simple bronchite, sans hémoptysies et sans fièvre. Je n'ai pas à insister sur la gravité du pronostic. Quant au traitement, je pense qu'en pareille circonstance on ne doit pas priver les malades d'aliments féculents; on les laisse manger à leur faim, et boire à leur soif, en ne supprimant que les aliments et boissons sucrés. Les préparations arsenicales, les injections de cacodylate de soude et l'antipyrine bicarbonatée à la dose journalière de 1 à 2 grammes, font partie de la médication; c'est ce que nous avons prescrit à notre malade qui, pour le moment, supporte bien son diabète et sa tuberculose[1].

1. Le malade a succombé sept mois après cette leçon. Voici les résultats de l'autopsie : Le foie est absolument normal, il pèse 1.450 grammes il ne présente pas trace de cirrhose. Les voies biliaires sont saines. Le pancréas est également absolument normal, il n'est ni hypertrophié, ni atrophié, ni sclérosé; le canal de Wirsung est libre depuis son origine jusqu'à son abouchement dans le duodénum. Voilà donc deux organes, le foie et le pancréas qui malgré l'intensité inusitée et la durée de ce diabète ne

L'observation suivante concerne, elle aussi, un malade atteint de diabète violent, chez lequel *la tuberculose s'est greffée insidieusement*, à la façon d'une simple bronchite, ce qui n'a pas empêché la phtisie d'être mortelle en trois mois. Voici le fait. Un homme de cinquante ans entre dans le service de M. Tapret pour un grand affaiblissement et pour des phlyctènes remplies de sérosité noirâtre qui ont apparu la veille à la plante des pieds. On pense alors au diabète et on interroge le malade dans ce sens. Celui-ci raconte que, dans le cours d'une excellente santé, il a été pris il y a un an d'une soif violente et d'un appétit exagéré; en même temps les urines sont devenues très abondantes. Peu après est survenue une gingivo-périostite expulsive. L'analyse des urines décèle une quantité journalière de 350 grammes de sucre.

Quand on demanda au malade s'il toussait il répondit : « Un peu le matin, mais si peu que rien ». Et cependant on constate des signes de ramollissement au sommet du poumon droit. La fièvre est presque nulle, c'est à peine si le thermomètre atteint 38° le soir. En quelques semaines le sommet droit est excavé et le sommet du poumon gauche commence à gargouiller. En trois mois le malade succombe en pleine cachexie. A l'autopsie on trouve les lésions de la phtisie vulgaire.

Les cas précédents concernent des gens ayant une énorme quantité de sucre. Ne croyez pas cependant que la tuberculose pulmonaire soit une complication réservée aux diabètes intenses. Il est des cas où elle apparaît chez des diabétiques qui n'ont que 40 à 50 grammes de sucre ou moins

présentent pas la moindre altération. Ceci cadre mal avec certaines théories.

Les reins sont entièrement normaux; le rein droit pèse 195 grammes et le rein gauche 190 grammes. La rate est volumineuse, elle pèse 295 grammes ce qui s'explique, notre malade ayant été autrefois atteint de paludisme. Le poumon gauche présente au sommet plusieurs cavernes tuberculeuses; ses deux lobes sont symphisés. Le poumon droit est parsemé de granulations miliaires. La tuberculose a envahi l'intestin et les ganglions mésentériques. Le cerveau et le bulbe sont sains. Le cœur est normal. On trouve dans le cul-de-sac du péricarde, au niveau des gros vaisseaux un abondant semis de tubercules miliaires.

encore, et qui ont toutes les apparences de la santé. En voici des exemples :

Un homme de trente-neuf ans entre à la clinique, salle Saint-Christophe, n° 18, le 15 décembre dernier. Ce garçon était, il y a peu de temps encore, solide et bien musclé; du reste, il devait être robuste, étant donnée sa profession de porteur aux halles. En quelques mois il s'est affaibli et son amaigrissement a été rapide. Dès notre interrogatoire, il nous prévient qu'il est diabétique. Il ne sait à quel moment a commencé son diabète, mais voilà deux ans que sa soif est très vive. En janvier 1900, à la suite de vives névralgies lombaires, il vint à la consultation de l'Hôtel-Dieu, on examina ses urines, et on y trouva du sucre. Il entra plus tard dans le service de M. Audhoui, ayant à ce moment 18 grammes de sucre par vingt-quatre heures. Il ne resta qu'une dizaine de jours à l'hôpital, et à dater de cette époque, avril 1900, il essaya de reprendre son travail; mais, se sentant très fatigué, il partit pour la campagne. Là un médecin lui prescrivit l'antipyrine, le carbonate de lithine et des granules de cacodylate de soude.

C'est à cette époque qu'il commença à tousser et à cracher « comme s'il était enrhumé ». Il n'eut point de fièvre, mais les forces faiblirent et, à son retour à Paris, en juillet, il ne put reprendre son travail. A dater de cette époque « son rhume » n'a plus cessé, les crachats sont souvent sanguinolents, il a même eu une hémoptysie. Son amaigrissement a été si rapide qu'il a perdu 11 kilogrammes en moins d'un an. Il nous donne le résultat de ses pesées successives :

En janvier 1900	76 kilogrammes.
En juin 1900	68 kilogrammes.
En décembre 1900	65 kilogrammes.

Actuellement la faiblesse est fort grande, l'appétit n'est pas exagéré, la soif est vive, sans être excessive. Le malade boit en moyenne 3 litres par vingt-quatre heures et il urine environ 2 litres et demi. L'analyse des urines décèle 15 grammes de sucre par litre, ce qui fait 35 à 40 grammes par jour. On

ne constate pas d'albumine, le taux de l'urée ne dépasse guère la moyenne. Le volume du foie est normal.

En somme, cet homme est diabétique depuis une époque difficile à préciser et son diabète est assez léger. En fait de maladies antérieures, il a eu la fièvre typhoïde en 1880, et un rhumatisme articulaire aigu en 1890. Ce rhumatisme a laissé le cœur indemne.

Mais sur ce diabète léger s'est greffée une grave complication, qui explique en partie l'amaigrissement et l'affaiblissement de ces mois derniers. Cet homme est devenu tuberculeux; le soi-disant rhume qui n'a pas discontinué depuis sept mois est en réalité une *tuberculose pulmonaire*. Au sommet du poumon droit, en arrière, on perçoit à l'auscultation des craquements humides, cette région est mate à la percussion, les crachats sont muco-purulents, on y trouve une quantité de bacilles. Voilà donc un homme chez lequel la tuberculose pulmonaire s'est installée, bien que son diabète fût des plus légers; il n'avait alors que 18 grammes de sucre, et nous n'en avons trouvé plus tard que 35 à 40 grammes.

Je pourrais vous citer bon nombre d'observations concernant des diabétiques devenus tuberculeux, alors que leur diabète ne se chiffrait que par vingt ou trente grammes de sucre. Dans l'observation classique de Hanot[1], relative à une diabétique à gros foie devenue tuberculeuse, la quantité de sucre n'était que d'une quinzaine de grammes. Dans une des observations de M. Tapret[2], il est question d'un homme vigoureux atteint de goutte et de diabète si léger, que la glycosurie ne dépassait pas quelques grammes; néanmoins cet homme devint tuberculeux, on constata au poumon droit des craquements secs et humides, les crachats étaient teintés de sang, et l'examen bactériologique, d'abord négatif, démontra plus tard la présence de bacilles.

Parfois même, le diabète est si léger, que le malade qui vient vous consulter pour sa tuberculose ignore qu'il est diabétique; sa soif n'est nullement exagérée et le taux de

1. Hanot. *Archives de médecine*, octobre 1877.
2. *Thèse* de M. Sauvage.

ses urines n'excède pas la normale; c'est par un examen attentif que vous découvrez chez lui des signes révélateurs du diabète, tels que l'eczéma génital, la gingivite expulsive, les furoncles; vous demandez alors une analyse des urines et l'analyse décèle une dose journalière de 20 à 25 grammes de sucre. Le malade était diabétique à son insu, et sur son diabète est venue se greffer la tuberculose.

La tuberculose pulmonaire n'est donc pas exclusivement, il s'en faut, l'apanage des diabètes intenses; elle ne doit pas être considérée comme l'aboutissant de la cachexie diabétique, elle apparaît souvent chez des diabétiques robustes, à glycosurie légère et même ignorée.

Les exemples que je viens de vous citer concernent la forme la plus habituelle de la tuberculose pulmonaire diabétique, celle qui s'installe insidieusement, sans fièvre, à la façon d'une simple bronchite. Le diabétique croit qu'il s'est enrhumé, il se met à tousser et à cracher, et il s'en préoccupe si peu qu'il ne demande même pas avis à son médecin. Cependant le « rhume » traîne en longueur, il est tenace, les crachats sont épais et parfois striés de sang, l'appétit languit, les forces déclinent, le malade se décide alors à vous consulter. Déjà, avant tout examen, ce diabétique, qui tousse depuis des semaines, éveille vos soupçons, vous l'auscultez et vous trouvez à l'un des sommets une expiration saccadée, des craquements secs et humides; l'examen des crachats décèle des bacilles : votre diabétique est devenu tuberculeux.

A peine la tuberculose s'est-elle installée, que la scène change. Tel diabétique qui supportait sans perdre ses forces et sans maigrir un diabète parfois intense qui durait depuis longtemps, ce même diabétique languit et dépérit après l'apparition de la tuberculose. Il ignore le plus souvent qu'il est devenu tuberculeux, il se croit simplement atteint d'une vulgaire bronchite, et cependant il s'étonne du changement qui s'est opéré en lui, il est inquiet, il accuse le régime qu'on lui a fait suivre, il incrimine le traitement qu'on lui a prescrit, alors que c'est la tuberculose qu'il faut incriminer.

Méfiez-vous donc des diabétiques qui toussent; je n'aime

pas les diabétiques qui s'enrhument; je redoute toujours chez eux l'éclosion de la tuberculose diabétique, beaucoup plus grave que la tuberculose vulgaire. Je ne dis pas que la tuberculose diabétique soit fatalement incurable et mortelle à échéance plus ou moins éloignée; il y a fort heureusement des tuberculoses diabétiques accessibles au traitement, il y en a même qui guérissent, mais c'est l'exception. La tuberculose diabétique est difficile à déloger et l'association de la tuberculose et du diabète crée une situation menaçante.

Après avoir étudié l'une des formes de la tuberculose pulmonaire diabétique, celle qui simule la bronchite vulgaire, assez insidieuse à ses débuts et assez lente dans son évolution, occupons-nous de ses autres formes, car la tuberculose aiguë, la broncho-pneumonie tuberculeuse aiguë, la tuberculose granulique peuvent également se greffer sur le diabète. En voici des exemples :

Un homme de quarante-deux ans entre le 1er juin 1895 à l'hôpital Saint-Antoine, dans le service de M. Tapret. Sa maladie paraît avoir débuté en novembre 1894, à la suite de violentes émotions ; il fut pris à cette époque de lassitude extrême, de faiblesse dans tous les membres et d'insomnies prolongées. Peu de temps après, en janvier, il est atteint de polydipsie et de polyurie ; il se relève plusieurs fois la nuit pour uriner et chacune de ses mictions, nocturne ou diurne, est très abondante. C'était le début de son diabète. Comme lésion locale, il n'eut qu'une légère gingivite. Vers le milieu de février, il se mit à tousser et à cracher, mais il ne s'en inquiéta nullement. Cependant la fièvre apparut, il commença à maigrir, et il se décida alors à entrer à l'hôpital. A ce moment, 1er juin, il urine 3 litres par jour; l'analyse donne 200 grammes de sucre et 46 grammes d'urée. Il n'y a pas d'albumine. L'examen des poumons dénote une tuberculose aux deux sommets ; à gauche, quelques craquements et râles sibilants ; à droite, matité, souffle et craquements humides. La fièvre est élevée, la température atteint 39 degrés. En trois semaines, la tuberculose pulmonaire *dans sa marche rapide aboutit aux lésions caverneuses.* A l'auscultation de la fosse sus-épineuse droite, on perçoit

des signes cavitaires ; souffle caverneux et gargouillement. L'expectoration est abondante et purulente ; la situation empire à vue d'œil et le malade succombe le 27 juin, la tuberculose n'ayant même pas duré trois mois.

A l'autopsie, on trouve au poumon droit une caverne de la dimension d'une pomme entourée de nombreux tubercules ramollis. A la base est une pleurésie purulente enkystée. Le sommet du poumon gauche est semé de tubercules. Le foie est volumineux, il pèse 2.210 grammes.

Voici une observation du même genre publiée dans la thèse de M. Bagou [1]. Un homme de cinquante-quatre ans est pris « d'une bronchite peu intense, qui ne guérit pas ». Il maigrit, il perd ses forces et il entre à l'hôpital, où l'on constate une tuberculose avancée du poumon droit avec souffle caverneux et gargouillement. L'évolution de cette phtisie pulmonaire a été *très rapide*, puisqu'en trois mois elle a abouti à la formation d'une caverne volumineuse. Cet homme n'est pas seulement phtisique, il a également une plaque de gangrène située au gros orteil. Cette gangrène jointe à la phtisie rapide font penser au diabète. Le malade, interrogé dans ce sens, raconte que depuis deux ans il a une soif excessive et il urine très abondamment; on examine ses urines et on trouve 74 grammes de sucre par litre, ce qui fait 220 grammes de sucre par vingt-quatre heures. Il succombe quelques jours plus tard, et à l'autopsie on constate au poumon droit une vaste caverne tuberculeuse et plusieurs autres cavernes plus petites. Le foie est gros et sclérosé. On trouve dans le pancréas des calculs blancs et lisses.

M. Hutinel m'a communiqué le fait suivant : Une dame de cinquante-cinq ans est diabétique depuis plusieurs années ; elle élimine 100 à 120 grammes de sucre par jour sans que sa santé en paraisse autrement compromise. Peu à peu le sucre diminue de quantité et on constate de l'albumine. Dans les premiers jours de décembre, cette dame prend un rhume,

1. Bagou. La tuberculose pulmonaire dans le diabète sucré, *Thèse* de Paris, 1888.

et aussitôt apparaissent des accidents laryngés : enrouement, aphonie, dysphagie, qui sont attribués, après examen direct, à une poussée tuberculeuse. Le traitement laryngé avec l'acide lactique reste sans résultat. La fièvre oscille entre 38°5 et 40 degrés. La lésion tuberculeuse pulmonaire s'accentue, la toux est incessante.

En six semaines la malade est cachectique ; la voix est éteinte, la respiration est haletante, la faiblesse est extrême. A l'auscultation on constate plusieurs foyers de broncho-pneumonie tuberculeuse non seulement aux sommets, mais dans les deux poumons, et notamment à la base du poumon gauche, où l'on perçoit une respiration soufflante et des râles caverneux. Les crachats purulents fourmillent de bacilles. Quand M. Hutinel m'a remis cette observation la malade était mourante, la broncho-pneumonie tuberculeuse avait fait son œuvre en quelques semaines.

M. Letulle[1] a publié le fait suivant, qui est un cas de tuberculose miliaire aiguë survenu dans le cours d'un diabète. Un homme de trente-six ans a depuis un an des symptômes de diabète : polydipsie, polyurie, polyphagie. Depuis trois semaines est apparue une toux sèche et quinteuse avec affaiblissement rapide et émaciation considérable. Cet homme entre à la Pitié ; il a une soif des plus intenses et il boit 8 à 10 litres de liquide ; l'analyse de l'urine donne 388 grammes de sucre ; on ne découvre qu'un léger nuage albumineux. L'examen des viscères ne présente rien de notable, si ce n'est une rudesse de la respiration à la fosse épineuse droite. Le malade tousse mais ne crache pas, la température est à 38°2. Les jours suivants le malade s'affaiblit, il se plaint d'une céphalalgie opiniâtre et d'une douleur à la région du foie. On trouve des râles à la base du poumon droit. En quelques jours les signes pulmonaires se modifient ; on constate de la matité, des râles et du souffle sous la clavicule et dans le creux axillaire. La dyspnée est très intense, la diarrhée est abondante, le visage est cyanosé, le malade délire et succombe vingt jours après son entrée à l'hôpital. A l'au-

1. Letulle, *Bulletins de la Société anatomique*, 1877, p. 496.

topsie on constate des granulations tuberculeuses dans la plupart des organes, surtout aux poumons, au foie et aux reins. De plus, on trouve au sommet du poumon droit et dans un ganglion du hile du poumon des lésions tuberculeuses plus anciennes.

Voici encore une observation de M. Letulle[1]. Un homme gros et robuste fait examiner ses urines par simple précaution en janvier 1900; il apprend ainsi qu'il est légèrement diabétique (14 à 20 grammes de sucre dans les vingt-quatre heures). Ce diabétique se soumet vaguement à un régime, et continue à se bien porter, toussant à peine, travaillant ferme, et ne s'occupant guère de sa santé, quand, brusquement, le 13 avril au matin, il est pris d'un violent point de côté avec oppression formidable. Un pneumothorax venait de se déclarer du côté droit. Les jours suivants, apparition d'hydropneumothorax.

Le cytodiagnostic du liquide extrait par la ponction correspond à une pleurite infectieuse subaiguë; on trouve des polynucléaires, et surtout des mononucléaires. Neuf jours après le début du pneumothorax le malade succombe tout à coup. A l'autopsie, on constate que le pneumothorax est dû à une tuberculose récente greffée sur une bronchectasie ancienne. C'est probablement le diabète qui avait favorisé l'éclosion tuberculeuse.

Quelques auteurs ont pensé que la tuberculose du diabétique prédispose moins aux *hémoptysies* que la tuberculose vulgaire. Par contre, Schmidt a constaté des hémoptysies dans vingt-six cas de tuberculose diabétique; M. Lécorché a observé des hémoptysies, tantôt au début, tantôt à une période avancée de la tuberculose diabétique ; quatre fois ces hémoptysies étaient considérables. Pour ma part, j'ai constaté plusieurs fois des hémoptysies abondantes et répétées chez des diabétiques tuberculeux. Je peux en citer plusieurs cas.

En février 1893, je donnais mes soins à un homme de cin-

1. Letulle, *Société médicale des hôpitaux*, séance du 21 juin 1901, et thèse de M. Gébrak : « Le Pneumothorax dans la bronchectasie », Paris, 1901.

quante-cinq ans, atteint depuis quelque temps de diabète peu intense. Les analyses faites chez M. Yvon donnaient à ce moment les résultats suivants pour vingt-quatre heures : volume de l'urine, 1.500 grammes; densité, 1026; urée, 28 gr. 12; acide urique, 0 gr. 80; acide phosphorique, 2 gr. 70; chlorures, 9 gr. 60; glycose, 25 gr. 41; albumine, 0 gr. 54. A l'examen microscopique on trouvait des leucocytes et des cellules épithéliales de la vessie.

C'était, vous le voyez, un diabète de faible intensité; la glycosurie en était le seul témoin; tous les autres symptômes : polydipsie, polyurie, polyphagie étaient absents; l'albuminurie n'était là qu'à titre d'épiphénomène, car il n'y avait pas trace de brightisme. Ce diabétique supportait son état sans en être autrement incommodé; il était très vigoureux, très actif, à la tête de grandes affaires, et il négligeait de se soigner, traitant son diabète par le mépris. Il n'avait eu jusque-là aucun des accidents du diabète, pas d'eczéma, pas de furoncles, pas de gingivite; sa puissance génitale était conservée et son embonpoint, sans être excessif, était très suffisant.

Un matin, en revenant du bois de Boulogne où il avait été faire, à cheval, sa promenade habituelle, il est pris tout à coup de quintes de toux, et il rend plusieurs gorgées de sang; il rentre chez lui, et, pendant le trajet, la toux est incessante et l'hémoptysie est si abondante qu'on aurait pu, me disait-il, suivre sa trace aux flaques de sang qu'il avait semées sur son passage. Cette *hémoptysie* fut le premier signal d'une tuberculose pulmonaire qui s'installa au sommet du poumon droit. La lésion était fort minime, on ne percevait que quelques craquements à la fosse sus-épineuse, mais la toux était fréquente et les crachats, fort rares du reste, contenaient des bacilles.

Bien que le malade se soignât assez mal, son état général restait bon, la quantité de sucre augmentait peu, et la lésion pulmonaire ne paraissait pas menaçante. Mais, quelques mois plus tard, survint une nouvelle hémoptysie aussi abondante que la première. J'assistai à une partie de cette hémoptysie, qui dura deux heures; j'estime que le malade

dut perdre 500 à 600 grammes de sang, et, outre le sang spumeux et rutilant qui était rejeté au milieu de saccades de toux, il fallait extraire avec les doigts de gros caillots cruoriques, fibrineux, arrêtés dans la bouche.

A dater de cette époque, l'état général commença à faiblir ; néanmoins, la lésion pulmonaire ne gagnait ni en étendue, ni en profondeur. C'étaient toujours les mêmes craquements secs et humides, sans souffle, sans râles cavernuleux. Il n'y avait ni fièvre ni transpiration. L'appétit restait bon et le moral était excellent. Le malade continuait à mener sa vie très active et ne voulait pas entendre parler de repos.

Pendant l'année 1894, les craquements humides s'étendirent et s'accentuèrent au sommet droit, en arrière et en avant. Suivant que le régime était plus ou moins bien suivi, le sucre urinaire oscillait entre 40 et 68 grammes; l'appétit faiblissait. A plusieurs reprises survinrent des hémoptysies moins fortes que les précédentes. Cependant, rien n'était encore trop menaçant, et, à s'en rapporter à une analyse du 20 novembre 1894, le diabète était en voie d'amélioration. Voici cette analyse : volume de l'urine, 1.400 grammes ; densité, 1025 ; urée, 25 gr. 25 ; acide urique, 0 gr. 76 ; acide phosphorique, 2 gr. 32 ; chlorure, 11 gr. 76 ; glycose, 13 gr. 86 ; albumine, 0 gr. 39.

Pendant que le diabète semblait s'améliorer, nous perdions du terrain d'un autre côté ; la lésion pulmonaire s'accentuait, et le malade maigrissait, tout en conservant son activité et son énergie. Dans le courant d'avril 1895, les crachements de sang reparurent, et, du 3 au 12 mai, ce fut une série d'hémoptysies revenant le jour ou la nuit. Bien des médications furent mises en usage : révulsifs, application continuelle de sacs de glace, potions hémostatiques, eau de Rabel, ratanhia, injections d'ergotine, glaces alimentaires, tout fut essayé. Ce qui réussissait le mieux, c'était l'ipéca à doses fractionnées, par pilules de 2 centigrammes ; mais l'effet n'en était pas durable, et les hémoptysies reparaissaient sans cesse. Ces hémoptysies avaient la ténacité qu'ont parfois les épistaxis chez les diabétiques.

Le malade succomba en pleine hémoptysie, emporté par

cette tuberculose pulmonaire à forme hémorragique, greffée sur un diabète de moyenne intensité.

J'ai vu récemment un malade, atteint, lui aussi, de tuberculose pulmonaire à forme hémorragique survenue dans le cours d'un diabète peu intense. Ce malade, âgé de quarante-cinq ans, se présente chez moi le 2 octobre; il est complètement aphone depuis deux mois ; il prétend avoir perdu la voix à la suite « d'un rhume négligé ». Depuis sa soi-disant bronchite, il a des quintes de toux qui rappellent la coqueluche, et il crache abondamment. Il attire surtout mon attention sur ses crachements de sang, qui lui causent une grande frayeur. Pendant sa première hémoptysie qui date de deux mois, il prétend avoir perdu un demi-litre de sang. Un mois plus tard est survenue une deuxième hémoptysie aussi violente que la première, et enfin, il y a cinq semaines, il vient d'avoir une troisième hémoptysie qui a duré plusieurs heures. Quand il a été pris « de sa bronchite » il maigrissait déjà depuis quelque temps, il perdait ses forces, et sa soif était plus vive que d'habitude ; aussi son médecin eut-il l'idée de faire analyser ses urines, qui contenaient 22 gr. de sucre par litre.

Je l'ausculte, et je trouve au sommet du poumon droit une tuberculose déjà avancée. Je l'envoie chez M. Bonnier, qui pratique l'examen laryngoscopique, et qui constate une tuberculose laryngée, avec rougeur intense des cordes vocales et ulcération de la région inter-aryténoïdienne.

Ces exemples vous prouvent que la tuberculose des diabétiques n'est pas exempte d'hémoptysies; les hémoptysies en sont même parfois le symptôme dominant.

Le diabète d'origine *traumatique* peut, comme les autres diabètes, favoriser l'éclosion de la tuberculose. A ce sujet, M. Hutinel m'a communiqué le fait suivant : Un jeune garçon de quinze ans, né de parents bien portants, avait eu lui-même une excellente santé jusqu'au jour où, se trouvant dans un train tamponné, il ressentit une violente secousse et éprouva une très vive émotion. Peu de temps après l'accident, il fut pris de polydipsie, de polyurie ; on fit l'analyse des urines et on constata la présence de 150 grammes de

sucre. A dater de ce moment survint un amaigrissement rapide, et des signes de tuberculose pulmonaire apparurent. La phtisie, qu'aucun traitement ne put enrayer, parcourut rapidement ses étapes, et ce jeune homme succomba en huit mois à une tuberculose pulmonaire greffée sur un diabète traumatique.

Telles sont les différentes modalités que peut revêtir la tuberculose pulmonaire des diabétiques. Ce qui me surprend, c'est que le diabétique soit si rarement atteint de *pleurésie* tuberculeuse, alors qu'il est si souvent touché par la tuberculose pulmonaire. Il y a là un contraste d'autant plus étonnant que la pleurésie, vous le savez, est une des manifestations les plus communes de l'infection tuberculeuse. On s'explique mal que la plèvre du diabétique soit si épargnée, quand son poumon l'est si peu. On trouve tant qu'on en veut, des observations de tuberculose pulmonaire diabétique, tandis qu'on pourrait compter les observations de pleurésie tuberculeuse diabétique. En voici un cas publié dans la thèse de M. Bagou.

Un homme de quarante-neuf ans entre à l'hôpital Bichat, dans le service de M. Huchard pour un diabète des plus intenses. La glycosurie atteint 800 grammes par jour. La maladie paraît remonter à quatre mois ; à cette époque, cet homme a été atteint de polydipsie, de polyurie et de polyphagie avec amaigrissement rapide. Sous l'influence du régime et de l'antipyrine, le diabète s'améliore notablement. Mais bientôt apparaissent des douleurs au côté droit de la poitrine, la toux est fréquente ; l'expectoration est abondante. A l'auscultation, on constate au sommet du poumon droit des signes de tuberculose pulmonaire. Quelques jours plus tard, on assiste à la formation d'un épanchement de la plèvre droite. Le malade se cachectise très vite et succombe. A l'autopsie, on trouve une caverne pulmonaire, et la plèvre contient trois litres de liquide séreux.

De l'étude que nous venons de faire, il ressort que la tuberculose pulmonaire, sous toutes ses formes, peut compliquer le diabète sucré : tuberculose lente et tuberculose

rapide, tuberculose granulique, tuberculose hémoptoïque. Cette terrible complication s'observe chez les diabétiques de tout âge : enfant, âge adulte et âge avancé.

La forme la plus habituelle est la tuberculose vulgaire, celle qui simule tout d'abord une bronchite ou un rhume « qui n'en finit pas ». Ainsi que vous l'avez vu, dans les exemples que je vous ai cités, cette tuberculose peut s'installer insidieusement et sans fièvre ; la toux et l'expectoration en sont d'abord les seuls témoins, et quand le malade vient vous consulter vous découvrez à l'auscultation du poumon des signes de lésion tuberculeuse et l'examen des crachats décèle la présence de bacilles de Koch.

Habituellement l'apparition de la tuberculose ne tarde pas à provoquer chez le diabétique un changement notable. Vous verrez des diabétiques qui supportaient vaillamment et depuis longtemps leur diabète, même si ce diabète était intense ; mais vienne la tuberculose, et ces diabétiques maigrissent et s'affaiblissent rapidement. Sans parler des tuberculoses à marche rapide, à forme broncho-pneumonique et granulique, qui sont fatales à bref délai, on peut dire que la tuberculose pulmonaire, même dans sa forme vulgaire est une très grave complication du diabète.

La pathogénie de cette tuberculose est difficile à expliquer. Il fut un temps où l'on considérait la phtisie des diabétiques comme l'expression ultime des diabètes intenses et cachectisants. Nous savons qu'il en est souvent tout autrement; la tuberculose se greffe également sur des diabètes légers, elle se greffe même sur des diabètes d'origine traumatique.

Tout ceci prouve que le *milieu sucré* constitue chez le diabétique un terrain extrêmement favorable à la fixation et à l'évolution du bacille de Koch; je me contente de signaler le fait sans le livrer aux théories et aux hypothèses. Un individu jusque-là robuste et bien portant devient diabétique : le voilà dès lors plus apte qu'un autre à devenir tuberculeux, quelles que soient d'ailleurs la cause et l'origine de son diabète, qu'il s'agisse de diabète nerveux, arthritique, hépatique, pancréati ue, traumatique.

On a pensé que l'apparition de la tuberculose est surtout à redouter chez les diabétiques qui sont en même temps albuminuriques; non pas que l'albuminurie soit par elle-même un facteur étiologique actif, mais, dit M. Bouchard, « elle est l'indice d'une altération secondaire de la nutrition capable de rendre le pronostic plus sérieux ». D'après le même auteur, « la phtisie diabétique existe presque exclusivement chez les malades qui sont en même temps albuminuriques; j'ai vu, dit-il, l'albuminurie faire défaut une seule fois dans la phtisie diabétique et j'ai vu la phtisie survenir dans près du cinquième des cas (18 p. 100) chez les diabétiques albuminuriques, tandis que dans la totalité des cas de diabète la phtisie ne survient que 8 fois sur 100[1] ».

Mon opinion diffère un peu de celle de M. Bouchard, et je n'attache pas à l'albuminurie la même valeur pronostique; certes, il est préférable pour un diabétique de n'être pas albuminurique, mais dans bien des cas l'albuminurie m'a paru un épiphénomène sans graves conséquences et sans association directe avec la tuberculose. Ainsi, sur les douze diabétiques tuberculeux dont il a été question dans cette leçon, huit n'étaient pas albuminuriques. Il faut également faire la part des cas fréquents où le diabétique était déjà tuberculeux quand a paru l'albuminurie ; en pareille circonstance l'albuminurie n'est pour rien dans l'apparition de la tuberculose.

Quelles que soient du reste les idées qu'on adopte relativement à la pathogénie de la tuberculose chez les diabétiques, il n'en reste pas moins acquis que c'est là une grave, une très grave complication. M. Jaccoud dit, en parlant de la phtisie diabétique : « J'ai eu bien des occasions d'étudier cette forme, mais je n'ai pas encore vu un seul exemple qui me permette de lui assigner une éventualité favorable ». Lasègue était beaucoup plus optimiste, et l'on sait que, par une cruelle ironie du sort, il fut emporté par une tuberculose greffée sur son diabète. On a signalé des cas de guérison, mais ils sont rares, et, pour ma part, je n'en ai pas

1. Bouchard, *Maladies par ralentissement de la nutrition*, p. 205.

encore constaté. Autant la tuberculose pulmonaire non diabétique est curable, surtout dans certaines conditions, autant la tuberculose pulmonaire diabétique a peu de tendance à guérir ; elle peut être lente dans son évolution ; elle peut subir des temps d'arrêt qui font espérer la guérison ; mais il est exceptionnel que cette guérison soit réelle et définitive.

En fait de traitement, il faut, avant tout, s'adresser à la prophylaxie. Le diabète créant un terrain des plus favorables à la fixation et à l'évolution du bacille de Koch, le diabétique doit, dans la mesure du possible, éviter toutes les causes de contamination. Un diabétique placé dans une salle d'hôpital où sont des tuberculeux est plus exposé que d'autres à prendre la tuberculose. Un diabétique qui a dans sa famille, femme ou enfant tuberculeux, doit faire appliquer les règles d'une hygiène sévère afin d'éviter pour lui la contagion. Les diabétiques qui sont issus d'une souche tuberculeuse offrent un terrain doublement favorable à l'éclosion de la tuberculose et doivent s'observer en conséquence.

Mon intention n'est pas d'aborder dans son ensemble le traitement des diabétiques[1], mais je désire vous soumettre à ce sujet quelques réflexions. Le régime et le traitement des diabétiques doivent être appliqués avec méthode et avec mesure sous peine de graves inconvénients. Voici quelle est mon opinion à ce sujet : Pour ce qui est du régime et de l'alimentation, le diabétique doit s'abstenir complètement d'aliments sucrés ; on peut néanmoins lui permettre de sucrer son café ou son thé ou les laitages avec la saccharine. Il ne doit manger ni pâtisseries, ni entremets sucrés, ni fruits sucrés, surtout pas de raisin. Il choisira dans ses boissons les vins qui ne sont pas sucrés. La bière et le lait sont permis ; le lait est même un bon aliment pour le diabétique (Frémont). J'ai souvent prescrit la cure lactée à des diabétiques surtout à ceux qui étaient en même temps albuminuriques ; ils s'en sont bien trouvés.

1. M. Lépine vient de consacrer à ce traitement un important travail. *La Semaine médicale*, 1901.

Si je suis extrêmement sévère pour les boissons ou aliments sucrés, je le suis beaucoup moins pour les aliments féculents. Je ne dis pas, bien entendu, que le diabétique doit se laisser aller à manger du pain et des aliments farineux à loisir, mais je dis que c'est une *erreur grave* que de l'en priver complètement. Suivant le cas, on peut conseiller le pain de gluten ou le pain fait avec de la farine d'amandes (pain de Pavy), mais ce n'est pas une raison pour prohiber complètement le pain normal. Je permets également les pommes de terre, qui peuvent remplacer le pain avec avantage (Mossé), et je me garde de prohiber les sauces qui facilitent et varient l'alimentation.

Il n'est pas nécessaire, *il est même nuisible*, à mon sens, de chercher, par un régime draconien, à faire disparaître totalement la glycosurie. Tel diabétique qui était robuste et bien portant avec 60, 80, 100 grammes de sucre par jour, maigrit et s'affaiblit si on le soumet à un régime absolument sévère dont le but est de supprimer totalement et rapidement la glycosurie. Sous l'influence d'un régime intransigeant, le sucre peut, en effet, disparaître très vite des urines (du moins pour un temps), mais la nutrition est viciée et le diabétique est exposé à l'albuminurie, à l'amaigrissement, à la tuberculose.

Je vois souvent des diabétiques que l'on traite ou qui se traitent avec la plus grande sévérité, par la privation absolue d'aliments féculents, jusqu'à ce qu'il ne reste plus la moindre trace de sucre dans leurs urines. C'est mauvais. Beaucoup d'entre eux maigrissent et dépérissent pendant que le médecin traitant s'applaudit du résultat des analyses et de la disparition de la glucose. Un diabétique soumis à ce régime intransigeant me disait récemment : « J'avais 80 grammes de sucre ; on m'a prescrit un régime des plus sévères ; viandes sans sauce, poissons sans sauce, œufs, légumes herbacés et pain de gluten ; aucun autre aliment ne m'est permis ; la glycosurie a disparu, c'est vrai, mais en quelques semaines j'ai maigri de six kilogrammes et je me sens tout affaibli ; rendez-moi mon sucre, j'aime mieux ça. » Et ce diabétique n'avait pas tort.

Souvent j'ai constaté l'apparition de l'albuminurie à la suite de traitements antidiabétiques trop sévères; le sucre diminue ou disparaît, mais l'albuminurie et l'amaigrissement font leur apparition.

Qu'on veuille bien se rappeler que la tuberculose guette de près le diabétique, et on comprendra qu'il faut se garder de lui préparer le terrain en favorisant par un régime trop sévère un amaigrissement que le diabétique doit toujours éviter.

Je ne saurais trop insister sur ces considérations; voici bien des années que je m'efforce de les propager par mes publications et par mon enseignement. Chez les diabétiques dont la glycosurie est tenace, je ne m'entête pas à faire disparaître quand même un reliquat de glycosurie, je préfère que le diabétique garde quelques grammes de sucre que de le voir maigrir de quelques kilogrammes.

En résumé, le régime des diabétiques ne doit être ni trop sévère, ni sévère d'emblée; *il faut savoir ménager les diabétiques*; les aliments féculents, les pommes de terre, le pain, ne doivent pas être absolument défendus ; tout cela dépend de l'intensité du diabète et de l'état général du malade.

Le diabétique ne doit jamais réprimer sa soif; qu'il boive de l'eau et qu'il en boive en quantité; il s'oppose ainsi à la déshydratation des tissus et il favorise l'élimination du sucre.

L'antipyrine, les préparations arsenicales et les médicaments alcalins forment la base de la médication. L'antipyrine est en pareil cas un merveilleux médicament; il ne faut la donner ni à fortes doses, ni à doses longtemps continuées. Voici, du reste, le genre de médication que je mets en usage :

Pendant la première semaine du mois le diabétique prend deux fois par jour, au moment des repas, un cachet composé de 30 centigrammes d'antipyrine et de 20 centigrammes de bicarbonate de soude. S'il s'agit d'un diabète violent, on peut augmenter, doubler, tripler le nombre des cachets.

Pendant la deuxième semaine du mois, on suspend l'antipyrine et on prescrit la médication arsenicale. Cette médication consiste à prendre à chaque repas une cuillerée à café

d'une solution composée de 80 grammes d'eau distillée pour 3 ou 4 centigrammes d'arséniate de soude. Mieux encore, on pratique tous les jours une injection de 5 centigrammes de cacodylate de soude.

On continue ainsi ces deux médications, alternativement, pendant plusieurs mois. On leur associe les boissons alcalines, l'eau de Vichy (Célestins) à la dose de 200 grammes par repas. A part quelques rares contre-indications, les cures faites à Vichy et à Carlsbad ont une grande efficacité.

Les bains, les douches, les frictions, les massages doivent être prescrits. L'exercice à pied ou à cheval, l'escrime, la natation sont bons pour activer la destruction du sucre musculaire, mais ces divers exercices ne doivent pas arriver jusqu'à la fatigue et il ne faut pas oublier que c'est après des fatigues, des excès, des voyages qu'on voit parfois apparaître les symptômes du coma diabétique.

L'opothérapie par *extrait hépatique* est actuellement en faveur et elle paraît avoir quelque action sur la glycosurie d'un certain nombre de diabétiques (Gilbert et Chassevant[1]), notamment chez ceux qui ont une insuffisance fonctionnelle du foie avec diminution d'urée, urobilinurie, etc. Quand la glycosurie paraît dépendre d'une suractivité hépatique, l'opothérapie hépatique aggrave au contraire le diabète; on la remplace par l'opothérapie pancréatique (Gilbert). Ces questions sont encore à l'étude ; il serait téméraire de se prononcer d'une façon absolue.

1. Gilbert et Chassevant. Opothérapie hépatique dans le diabète sucré *Congrès de Paris*, 1900.

QUATORZIÈME LEÇON

TUBERCULOME HYPERTROPHIQUE DU CŒCUM

DIAGNOSTIC DES TUMEURS DE LA FOSSE ILIAQUE DROITE

(ÉTUDE MÉDICO-CHIRURGICALE)

Messieurs,

La forme banale et vulgaire de la tuberculose intestinale est caractérisée par des ulcérations plus ou moins nombreuses, qui atteignent principalement la dernière portion de l'iléon et le cœcum, parfois aussi le côlon et le rectum. Ces ulcérations tuberculeuses, arrondies quand elles occupent les follicules isolés, longitudinales ou ovalaires quand elles siègent aux plaques de Peyer, sont souvent transversales à la façon d'anneaux ou de segments d'anneaux. Dans cette variété de tuberculose, les parois de l'intestin ne sont nullement hypertrophiées, elles sont même fort amincies au niveau des ulcérations ; c'est une tuberculose essentiellement *ulcéreuse*.

Nous vous avons montré à plusieurs reprises cette tuberculose intestinale qui est habituellement décrite sous le nom d'entérite tuberculeuse, et vous n'avez peut-être pas oublié un des phtisiques de notre salle Saint-Christophe, à l'autopsie duquel nous avons pu compter quarante-cinq

ulcérations étagées le long de l'intestin grêle et atteignant même le cœcum, l'appendice et le côlon.

Cette variété de tuberculose intestinale est assez rarement primitive, surtout chez l'adulte, elle survient habituellement dans le cours d'une tuberculose pulmonaire plus ou moins avancée, dont elle aggrave le pronostic; elle est un facteur puissant de dénutrition et de cachexie. Les douleurs intestinales et la diarrhée, la diarrhée noire, le mélœna sont les symptômes ordinaires de cette tuberculose ulcéreuse de l'intestin.

Tout autre est la variété de tuberculose intestinale que nous allons étudier aujourd'hui sous le nom de *tuberculome hypertrophique du cœcum*. Ici la tuberculose débute par le cœcum et peut y rester confinée, c'est un type de tuberculose locale à forme fibreuse et hypertrophiante, les ulcérations n'y occupent qu'une place insignifiante; elle est habituellement primitive ce qui veut dire qu'elle se déclare chez des gens indemnes de tuberculose pulmonaire; elle est extrêmement lente dans sa marche et elle provoque à la longue un tel épaississement des parois cœcales qu'elle forme à la fosse iliaque droite une tumeur volumineuse et indurée qui simule le cancer. Pris à temps, ce tuberculome hypertrophique du cœcum est opérable et curable, son étude constitue une des questions médico-chirurgicales les plus intéressantes. Nous en avons eu deux beaux exemples à la clinique; les voici :

Le 14 octobre dernier, nous recevions salle Saint-Jean, n° 9, une femme de trente-neuf ans, atteinte de diarrhée chronique et de vives douleurs abdominales. Le début de la maladie remontait à dix-huit mois. A cette époque, avaient apparu des douleurs principalement localisées à la fosse iliaque droite. Malgré cette localisation, elles ne rappelaient en rien la crise douloureuse de l'appendicite; elles avaient mis des mois à s'installer, elles revenaient plusieurs fois par jour; tantôt elles cédaient pendant quelque temps, tantôt, disait le malade, elles rappelaient par leur intensité « les douleurs de l'accouchement ». On ne constatait dans

l'apparition de ces douleurs aucune périodicité qui fut en rapport avec les heures qui suivaient le moment des repas et qui put nous guider sur la localisation d'une lésion intestinale.

Un autre symptôme était apparu dès le début de la maladie, c'est la diarrhée. On peut dire que depuis dix-huit mois la diarrhée n'a jamais cessé. Il y a souvent six ou huit selles par jour. Cette diarrhée n'est pas toujours précédée de coliques, elle n'a aucun caractère particulier, elle n'est pas sanguinolente, elle n'est mélangée ni à des mucosités, ni à des membranes. Cet état ne rappelle donc nullement la typhlocolite muco-membraneuse.

En résumé, douleurs abdominales, surtout à la fosse iliaque droite, et diarrhée sans mélœna, sans épreintes, sans ténesme, sont depuis dix-huit mois les symptômes dominants. Malgré la durée de la maladie, cette femme n'a pas trop mauvaise mine, néanmoins depuis deux mois elle se sent gravement atteinte, elle dépérit, elle souffre cruellement et la diarrhée est incessante. Les différents traitements médicaux dont elle a fait usage sont restés sans résultat.

Quelle est donc l'affection abdominale qui depuis dix-huit mois détermine chez cette femme douleurs et diarrhée? La fièvre est nulle, l'utérus et les annexes sont en état normal. L'exploration du ventre fait percevoir à la fosse iliaque droite une tumeur du volume et de la forme d'une poire. Cette tumeur, douloureuse à la pression, est assez mobile, indurée, mais non bosselée, sa partie inférieure, évasée, se rapproche de l'arcade crurale; sa partie supérieure, étroite, remonte dans la direction du côlon ascendant; en dedans elle n'atteint pas la ligne médiane. Etant donné ces signes et cette localisation, nous ne voyons que le cœcum qui puisse être mis en cause; tout indique que cette tumeur est d'origine cœcale ou péricœcale, mais ce diagnostic topographique ne résout qu'une partie de la question, il faut arriver à connaître la nature de cette tumeur et les tumeurs de la fosse iliaque droite sont des plus diverses.

Au nombre de ces tumeurs sont le tuberculome, le sarcome, le cancer, l'appendicite chronique, les adéno-

pathies pré-cœcales, l'iléo-typhlite hypertrophique, l'actinomycose, etc. Nous aurons à discuter, à notre prochaine leçon, le diagnostic différentiel de ces tumeurs iliaques, mais dans le cas actuel, il m'a paru que le diagnostic pouvait se restreindre et se limiter au cancer et à la tuberculose chronique du cœcum. Toutefois ce n'était pas là un diagnostic qui s'imposait du premier coup. Sur quels signes en effet, sur quels symptômes baser ce diagnostic? Notre malade n'avait ni adénopathie inguinale, ni adénopatie sus-claviculaire, et du reste, ce signe n'aurait eu qu'une valeur relative, car ces adénopathies, plus fréquentes il est vrai au cas de cancer (Troisier), peuvent exister également au cas de tuberculose. La diarrhée dont se plaint cette femme n'avait pas été accompagnée d'hémorragie intestinale ; une fois ou deux, paraît-il, du sang avait été constaté dans les selles ; du reste la présence de mélœna n'aurait pas eu grande importance, car bien que le mélœna soit plus fréquent au cas de cancer, il existe également au cas de tuberculose. La constatation d'une tuberculose pulmonaire eut été un appoint en faveur de la tuberculose cœcale, mais chez cette femme les poumons étaient indemnes. Je m'arrêtai néanmoins au diagnostic de tuberculose chronique du cœcum, et ce qui m'engagea à repousser l'idée du cancer c'est que cette femme, bien que malade depuis longtemps, ne commençait à maigrir que depuis quelques semaines, ce qui s'explique mieux avec le tuberculome qu'avec le cancer.

Pour contrôler le diagnostic de tuberculose cœcale, nous aurions pu, comme le fit Billroth, dans un cas analogue, pratiquer à cette femme une injection de tuberculine et trouver la confirmation de la lésion tuberculeuse dans des signes de réaction avec 39 ou 40 degrés de température. Mais pareil moyen n'est pas toujours exempt d'inconvénients et nous possédons un autre moyen de contrôle, c'est le séro-diagnostic de la tuberculose du à MM. Arloing et Courmont. Je vous ai déjà parlé de ce séro-diagnostic, lors de nos leçons sur le diagnostic de la pleurésie tuberculeuse ; je vous ai dit que le problème avait été résolu le jour où M. Arloing put obtenir des cultures homogènes du bacille de Koch en milieu

liquide. Dès lors, il lui fut possible de réaliser pour la tuberculose un phénomène d'agglutination comparable au séro-diagnostic de M. Widal pour la fièvre typhoïde.

Dans le cas actuel c'était bien le moment de recourir au séro-diagnostic de la tuberculose, et voici les résultats qui ont été obtenus par un de nos chefs de laboratoire, M. Griffon. La culture de tuberculose qui a servi à l'expérience était âgée de onze jours, et était sortie de l'étuve depuis sept heures. Avec du sérum provenant de sang prélevé par ventouse scarifiée à notre malade, on a fait trois mélanges dans trois petits tubes : un mélange au 5e (cinq gouttes de culture, pour une goutte de sérum) ; un mélange au 10e (dix gouttes de culture pour une goutte de sérum) et un mélange au 20e (vingt gouttes de culture pour une goutte de sérum). Souvent le phénomène de l'agglutination ne se produit qu'une ou plusieurs heures après le mélange; mais, ici, les signes de l'agglutination ont été si prompts, qu'au bout d'une demi-heure on apercevait déjà, à l'œil nu, dans le tube du mélange au 5e, quelques petits flocons nuageux, qui descendaient lentement au fond du tube, jusqu'à y former un petit culot un peu louche qui contrastait avec la limpidité des couches supérieures du liquide. Au bout de quelques heures le même phénomène se produisait dans les tubes contenant les mélanges au 10e et au 20e. Des préparations microscopiques faites avec une parcelle du culot, démontraient des amas de bacilles de Koch; c'était le phénomène de l'agglutination dans toute sa netteté.

Le diagnostic clinique était donc confirmé par le séro-diagnostic, l'idée de cancer était écartée, et nous étions certains que notre malade était atteinte de tuberculome hypertrophique du cœcum.

Mais une autre question importante devait être élucidée : cette tuberculose cœcale était-elle primitive, ou était-elle associée à une tuberculose pulmonaire? Cette notion était essentielle à connaître, car la coexistence de la tuberculose pulmonaire, qu'elle soit l'origine ou la conséquence de la tuberculose cœcale, est habituellement une contre-indication à l'opération. Nous n'avons trouvé chez notre malade aucun

signe de tuberculose pulmonaire; toutefois cette femme ne paraissait pas avoir été absolument indemne d'infection tuberculeuse, car elle nous raconte avoir eu il y a trois ans des tumeurs ganglionnaires au côté gauche du cou. Ces adénopathies probablement scrofulo-tuberculeuses ont cédé à l'huile de foie de morue prise pendant longtemps, et il n'en reste aujourd'hui aucun reliquat. Du reste, cette femme a vécu dans un milieu d'infection tuberculeuse, et il n'est pas étonnant qu'elle ait été contaminée : son mari a été enlevé par la tuberculose pulmonaire, et ses quatre enfants à l'âge de onze ans, de cinq ans, de quatre et de trois ans, ont succombé, au dire du médecin, à la même maladie.

Après avoir formulé le diagnostic nous avions à décider le traitement. Il m'a paru que, chez cette femme, l'indication était formelle; les moyens médicaux étaient désormais sans efficacité et l'intervention chirurgicale pouvait seule arrêter les progrès du mal. L'opération devait être faite d'autant plus vite que, depuis deux mois, l'amaigrissement était le signal de la déchéance prélude de la cachexie. Je priai donc M. Legueu, remplaçant du professeur Duplay à l'Hôtel-Dieu, de vouloir bien se charger de l'opération, qui fut pratiquée le samedi 26 octobre.

Voici les détails de cette opération : sur le bord externe du muscle droit on pratique une incision de 15 centimètres. Une fois le péritoine ouvert, la lésion, c'est-à-dire la partie indurée et épaissie de l'intestin, est extériorée. A l'exploration de l'intestin, on voit que la principale lésion siège au cœcum qui forme une volumineuse tumeur, mais le cœcum n'est pas seul en cause et M. Legueu constate que l'induration et l'épaississement des parois intestinales se poursuivent sur le côlon ascendant et sur l'angle du côlon transverse, tandis que l'iléon est sain. Après avoir protégé par des compresses la cavité péritonéale et préparé le champ opératoire, la coprostase est réalisée du côté de l'intestin grêle et du côté du côlon.

L'intestin grêle est sectionné en avant du cœcum, puis, de bas en haut, *tout l'intestin reconnu malade, épaissi et induré* (cœcum, côlon ascendant et angle du côlon), est séparé de

son méso ; chemin faisant, des pinces sont placées sur tous les vaisseaux qui saignent. L'intestin malade est enfin séparé du côlon transverse, et les deux orifices de section provenant de l'intestin grêle (bout supérieur) et du côlon transverse (bout inférieur) paraissent absolument sains ; ils sont rapprochés et suturés.

Une fois la continuité de l'intestin rétablie, on enlève quelques gros ganglions du mésentère et on fait disparaître les inconvénients de la grande surface cruentée qui représente la section du méso-côlon ascendant. On pratique un surjet de catgut sur son bord libre, de manière à adosser à eux-mêmes les deux feuillets qui composent ce méso. Puis on termine par la suture de la paroi abdominale avec maintien d'un seul drain. L'opération a duré cinquante minutes.

Au troisième jour, la malade va à la selle ; on commence à l'alimenter avec du lait et des bouillons, le drain est retiré. Au huitième jour, bien que l'apyrexie fût absolue, une petite fistule stercorale apparaît, mais cette fistule de bien minime importance se ferme en quinze jours. A dater de ce moment les progrès sont rapides et les digestions sont normales. Aujourd'hui 30 novembre, cinq semaines après l'opération, je vous présente cette femme complètement guérie et engraissée ; on lui a réséqué 27 centimètres d'intestin, on l'a débarrassée d'une lésion tuberculeuse à échéance mortelle qui évoluait depuis dix-huit mois, et actuellement l'appétit est excellent, les digestions sont normales, les douleurs abdominales et la diarrhée ont complètement disparu. Il semble, dit cette femme, qu'elle n'a jamais été malade. Voilà le triomphe de la chirurgie et je rends hommage au chirurgien qui a si méthodiquement conduit cette opération [1].

Aussitôt après l'opération, nous avons examiné la pièce

1. Huit mois plus tard, cette femme est revenue nous voir à l'Hôtel-Dieu ; les élèves qui l'avaient vue lors de sa maladie, à son entrée dans nos salles, avaient peine à la reconnaître tant sa mine était florissante ; elle avait engraissé d'une dizaine de kilogrammes. Depuis l'opération, elle n'avait jamais ressenti le moindre malaise, preuve que la

anatomique. La partie enlevée par le chirurgien comprend la fin de l'iléon, le cœcum, le côlon ascendant, l'angle du côlon et un fragment du côlon transverse, en tout 27 centimètres d'intestin. La planche ci-dessous reproduit en détail la lésion intestinale. L'iléon est tout à fait normal, ce n'est donc pas l'iléon qui a été le point de départ de la tuberculose cœcale.

Le cœcum forme une grosse tumeur, dont le volume est accru par une gaine scléro-lipomateuse, *f*, qui lui adhère, et dont la surface bossuée donne au premier abord l'impression d'un sarcome. En différents points sont des ganglions caséeux. Par places, dans l'intervalle des parties moins épaisses de la gaine lipomateuse, on aperçoit la surface externe du cœcum grisâtre et semée de fins vaisseaux. Débarrassée de son manchon scléro-lipomateux, la tumeur cœcale a 7 centimètres de diamètre; elle a 12 centimètres y compris la gaine scléro-lipomateuse.

Après ouverture de la pièce anatomique, nous constatons les détails suivants : les parois de l'iléon, *g*, sont normales, les parois du cœcum sont dures à la coupe et comme fibroïdes; elles ont 2 centimètres et demi d'épaisseur en bas, *e*, et 11 millimètres un peu plus haut; les parois du côlon ascendant ont 6 millimètres d'épaisseur, et les parois de l'angle du côlon, *b*, ont 3 millimètres et demi. Partie du fond du cœcum, où elle atteint son maximum, la lésion diminue à mesure qu'elle s'étend au côlon. La cavité du cœcum est rétrécie par l'épaisseur des parois; c'est une hypertrophie concentrique.

La surface interne du cœcum est saillante, irrégulièrement vallonnée et non ulcérée. La valvule iléo-cœcale, *a*, est indurée, rigide, béante et rétrécie. On constate deux ulcérations superficielles, l'une, *c*, sur le côlon ascendant, l'autre sur le côlon transverse. L'appendice iléo-cœcal est légèrement induré, hypertrophié, mais non déformé.

lésion avait été enlevée dans son entier, il lui manquait le cœcum, la valvule iléo-cœcale, le côlon ascendant, une partie du côlon transverse, et cependant les digestions étaient aussi régulières qu'avec un intestin normal.

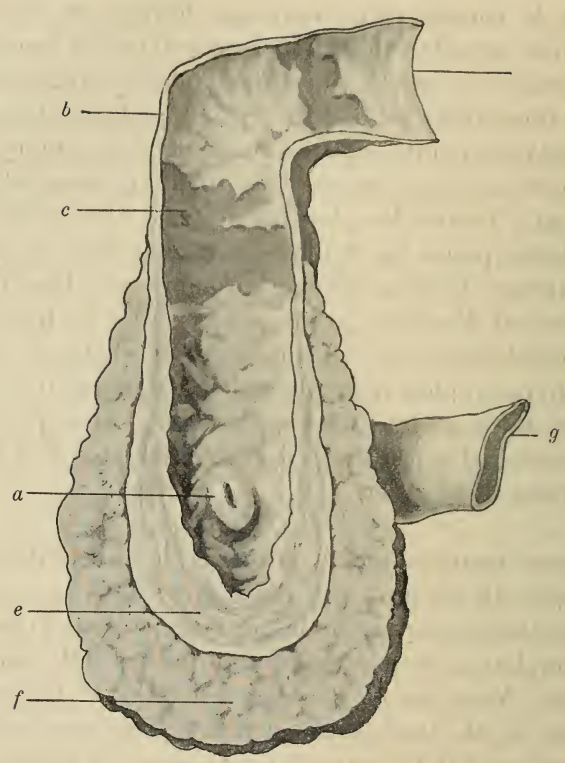

L'examen histologique du cœcum, fait par un de nos chefs de laboratoire, M. Nattan-Larrier, présente les détails suivants : toutes les couches formant la paroi du cœcum sont épaissies, mais l'hypertrophie porte principalement sur la couche cellulo-fibreuse sous-péritonéale, et sur la couche sous-muqueuse où les lésions tuberculeuses sont au maximum. Voici l'épaisseur de ces différentes couches : couche cellulo-fibreuse sous-péritonéale, 11 millimètres ; couche musculaire, 2 millimètres 1/2 ; couche sous-muqueuse, 6 millimètres ; couche muqueuse, 1 millimètre 1/2.

L'épithélium de surface est partout conservé et il n'y a pas trace d'ulcération même superficielle. Les glandes de la muqueuse sont très hypertrophiées et plongées dans un tissu conjonctif abondant sans infiltration embryonnaire.

Dans la couche sous-muqueuse fibreuse et vascularisée existe une notable infiltration leucocytaire, et une quantité considérable de petits tubercules isolés ou agglomérés. La couche musculaire est dissociée par un œdème abondant, et, sur quelques points, existe une infiltration embryonnaire. La couche sous-séreuse est très riche en tissu cellulo-adipeux; on y trouve des placards de tissu fibreux très dense, et quelques petits tubercules disséminés dans la région la plus externe de cette couche fibro-adipeuse. Des frottis sur lamelles ont décelé la présence de bacilles de Koch. L'examen histologique de l'appendice a démontré la présence d'une hypertrophie non tuberculeuse des parois, avec oblitération du canal dans toute sa hauteur, lésion qu'il ne faut pas qualifier d'appendicite, je reviendrai plus loin sur cette importante distinction.

Passons maintenant à l'autre cas de tuberculose hypertrophique du cœcum, que nous avons eu il y a quelques années, dans le service de la clinique, et dont l'observation fort complète a été publiée par mes élèves MM. Caussade et Charrier[1]. Voici ce cas : En décembre 1896, M. Cazin, chef de clinique de M. Duplay, me demandait de recevoir un malade sur lequel il désirait avoir mon avis. Cet homme, atteint de diarrhée continuelle et ne pouvant supporter aucun aliment, était extrêmement amaigri; il ne pesait plus que 40 kilos, alors que trois ans avant il pesait 65 kilos. Il avait, à la fosse iliaque droite, une tumeur d'autant plus appréciable que les parois abdominales étaient minces et émaciées. L'exploration de la région n'était pas douloureuse; la tumeur de consistance ligneuse, avait le volume d'une grosse orange, et paraissait adhérente au bassin. Elle était distante de 4 centimètres de la ligne blanche, et de 8 centimètres des fausses côtes; en bas, elle n'atteignait pas l'arcade de Fallope; à la région inguinale on percevait des ganglions indurés et non douloureux.

1. Caussade et Charrier. Un cas de tuberculose iléo-cœcale à forme hypertrophique. *Archives de médecine*, avril 1899.

Il nous parut évident que la tumeur avait pour siège le cœcum ; mais, comment savoir si elle était cancéreuse ou tuberculeuse? L'induration de la tumeur, la présence de ganglions inguinaux, l'état d'amaigrissement et de cachexie, ne suffisaient pas pour établir un diagnostic différentiel. Mais l'évolution du mal pouvait nous aider dans ce diagnostic. Notre homme était malade depuis trois ans. A cette époque était survenue une diarrhée abondante, parfois sanguinolente, qui depuis lors n'a jamais cessé et qui reparaissait aussitôt après l'ingestion des aliments. Mais tous ces symptômes, diarrhée, douleurs abdominales, anorexie, amaigrissement, cachexie, pouvaient tenir indistinctement à la tuberculose ou au cancer cœcal; néanmoins, j'éloignai l'idée de cancer à cause de la longue durée de la maladie, car s'il n'est pas rare de voir la tuberculose du cœcum durer plusieurs années avant de provoquer la mort, il est exceptionnel de voir le cancer permettre la survie après un temps aussi long. De plus, nous avions un autre argument en faveur de la tuberculose du cœcum : c'est que notre homme était atteint de tuberculose pulmonaire. Toutefois, la tuberculose pulmonaire n'avait pas été chez lui la première en date; elle était consécutive à la tuberculose du cœcum. En effet, le malade avait été examiné plusieurs fois, depuis trois ans, à la consultation de l'Hôtel-Dieu, et ses poumons avaient toujours été trouvés indemnes.

Lors d'une première consultation, il y a deux ans et demi, on le soigna pour des troubles intestinaux mais on ne trouva rien aux poumons ; sa maladie s'accentuant, il demanda de nouveaux conseils un an plus tard, et cette fois encore on constata la prédominance des symptômes intestinaux sans aucun indice de tuberculose pulmonaire. Enfin il fit l'année suivante un séjour de trois mois à l'Hôtel-Dieu annexe et il arriva dans notre service dans les conditions que j'ai relatées plus haut. A ce moment, nous avons trouvé aux sommets des poumons des lésions tuberculeuses discrètes, peu étendues, mais indéniables ; les crachats contenaient des bacilles de Koch.

Nous avons donc porté le diagnostic de tuberculose chro-

nique et hypertrophique du cœcum compliquée de tuberculose pulmonaire secondaire. L'état d'amaigrissement et de cachexie était dû à cette double localisation. Le pronostic était d'autant plus grave que l'alimentation était presque nulle et la diarrhée continuelle.

La lésion intestinale semblait très nettement localisée au cœcum; c'était une de ces tuberculoses locales favorables à l'opération. On n'avait jamais constaté aucun signe d'obstruction intestinale, accident fréquent dans le cours de la tuberculose hypertrophique du cœcum quand elle se complique de rétrécissement du calibre de l'intestin ou de la valvule iléo-cœcale.

Si cet homme était venu nous trouver six mois ou un an plus tôt, avant la complication pulmonaire et avant la période cachectique, je n'aurais pas hésité un instant à le faire opérer, et l'opération eût été probablement, comme chez notre femme, suivie de succès. Mais dans l'état actuel, il n'y avait pas à songer à une intervention chirurgicale; l'état cachectique du patient, et surtout la tuberculose pulmonaire, étaient une contre-indication formelle. Notre devoir était de nous abstenir. On essaya vainement d'alimenter le malade; il succomba six semaines après son arrivée dans le service.

Voici les résultats de l'autopsie : Il s'agissait bien, en effet, d'une tuberculose hypertrophique du cœcum; tumeur bosselée, du volume d'une orange, et simulant au premier abord un lymphosarcome. Ici, comme dans beaucoup d'autres observations et comme chez notre première malade, la tumeur cœcale était accrue par un manchon scléro-lipomateux, sorte de périty phlite lipomateuse qui faisait partie intégrante de la tumeur et qui s'était soudé par sa face externe à l'aponévrose iliaque et à la gaine du psoas. Débarrassées de cette enveloppe, les parois du cœcum, *b*, ainsi qu'on le voit sur la planche suivante, sont hypertrophiées au point de mesurer 3 centimètres, ce qui est le caractère macroscopique dominant de cette tuberculose; elles sont fibroïdes, lardacées et crient sous le scalpel comme un foie cirrhosé. Malgré l'épaisseur de ses parois, la cavité du cœ-

cum n'est pas rétrécie comme c'est l'usage dans la tuberculose hypertrophique cœcale.

Ici, le cœcum est à la fois hypertrophié et dilaté (hypertrophie excentrique). La lésion est absolument cantonnée au cœcum ; l'iléon, *d*, et le côlon, *a*, n'y prennent aucune part ; ils ont conservé leur consistance, leur aspect et leur calibre normal ; leurs parois ne sont pas hypertrophiées, leur muqueuse est intacte. En aucun point du tractus intestinal on ne trouve ni induration ni rétrécissement. La délimitation de la lésion cœcale est aussi nette à l'intérieur qu'à l'extérieur, condition qui eut été absolument favorable à l'intervention chirurgicale si elle avait été pratiquée en temps voulu. Après incision de la pièce anatomique, on voit que la cavité du cœcum est très altérée ; une large ulcération d'aspect caséeux a détruit la valvule de Bauhin et occupe le fond de la cavité cœcale tandis que la muqueuse de l'iléon est absolument saine. Ailleurs, la surface interne du cœcum est tomenteuse, hérissée de plis formant des brides, des piliers, *e*, des colonnes.

Quelques plis transversaux sont disposés comme des valvules peu saillantes ; d'autres sont déchiquetés ; on voit des brides disposées en spirales qui s'étalent sur toute la cavité ; l'apparence verruqueuse polypiforme et papillomateuse qui est si fréquente dans cette variété de tuberculose est ici à peine ébauchée. Dans tout le reste de l'intestin il n'existe pas trace de tuberculose.

On ne trouve qu'un petit nombre de ganglions mésentériques. L'appendice quoique épaissi et baignant dans l'atmosphère péri-cœcale scléro-adipeuse, a conservé son calibre normal ; il n'est ni recourbé ni flexueux ; du reste, pendant la vie du malade, on n'avait jamais constaté d'accidents d'appendicite ; nous reviendrons plus loin sur cette importante question.

Aux sommets des poumons étaient quelques tubercules ; il y avait à droite une petite caverne. Tous les autres organes étaient sains.

Les deux planches suivantes montrent d'une part les lésions du cœcum, d'autre part l'envahissement des tissus par les bacilles tuberculeux.

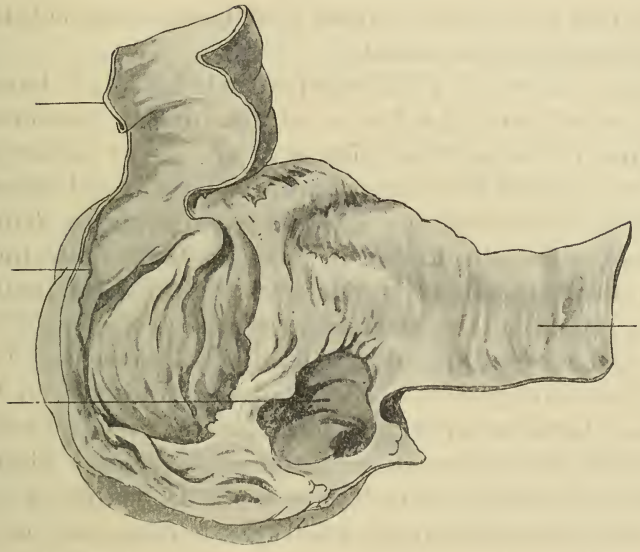

Au point de vue histologique « le trait essentiel de l'évolution de cette tuberculose du cœcum (trait qui la distingue de la tuberculose ulcéreuse vulgaire de l'intestin), c'est l'infiltration lymphoïde, la rareté des follicules tuberculeux dans les plans superficiels, l'abondance de ces mêmes follicules sous le péritoine et leur tendance manifeste vers la sclérose avec un processus adipeux, surtout développé à ce niveau ». C'est une tuberculose à forme scléreuse et scléro-adipeuse; le processus ulcéreux n'y occupe qu'une place secondaire. Ainsi qu'en témoigne la planche ci-dessous, on

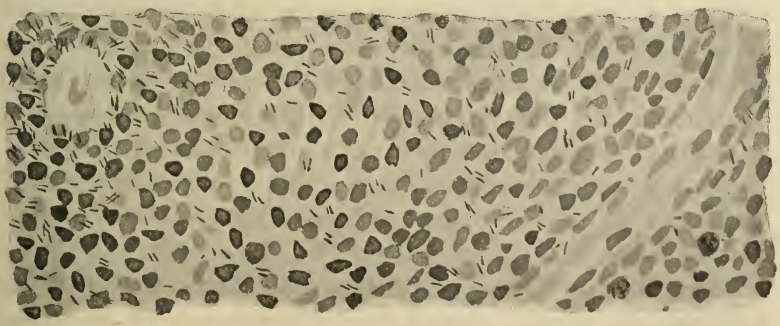

trouve sur les préparations une abondance de bacilles de

Koch, ces bacilles peuvent être suivis par étapes depuis la muqueuse jusqu'au tissu scléreux qui représente la sous-séreuse ; l'intestin s'est infecté de dedans en dehors en partant de la muqueuse.

Signalons encore l'association microbienne due à la présence de colibacilles et de cocci ; les bacilles tuberculeux sont libres dans les tissus, les colibacilles et les cocci sont inclus dans de gros macrophages. Il est intéressant de voir que les cocci sont très abondants dans les points où les bacilles tuberculeux sont en petit nombre, tandis qu'ils sont rares dans les points où pullulent les bacilles tuberculeux.

Les deux observations que je viens de citer sont à tous les points de vue si complètes qu'elles suffiraient à la rigueur pour nous permettre d'entreprendre la description générale de la tuberculose chronique, hypertrophique du cœcum. Néanmoins, afin d'avoir en main toutes les pièces du procès, laissez-moi vous donner le résumé de quelques autres observations.

M. Marion m'a fait part du cas suivant : Un homme de trente et un ans, de souche tuberculeuse, mais n'ayant point de tuberculose pulmonaire, a été pris, il y a deux ans, de douleurs abdominales avec alternatives de diarrhée et de constipation. Pendant les crises douloureuses, les anses intestinales, surtout dans la fosse iliaque droite, se contracturaient à la façon de crampes douloureuse et faisaient saillie sous la paroi abdominale avec borborygmes et mouvements péristaltiques. Le malade était très amaigri. On sentait à la fosse iliaque droite une tumeur indurée, volumineuse, médiocrement mobile. L'opération fut décidée, pratiquée par M. Duplay et terminée par M. Marion. On croyait d'abord n'avoir à réséquer que le cœcum, et il fallut enlever le cœcum, le côlon ascendant et la moitié du côlon transverse, comme chez notre femme.

A l'examen de la pièce anatomique, on trouva une tuberculose chronique hypertrophique du cœcum, du côlon ascendant et d'une partie du côlon transverse. L'épaisseur des parois cœcales mesurait 1 centimètre et demi. La valvule

iléo-cœcale était épaisse, rigide et indurée. La cavité du cœcum était réduite au volume d'une noix. L'iléon était sain. Le malade succomba, et, à l'autopsie, on vérifia l'absence de tuberculose pulmonaire.

L'observation de M. Bouilly[1] (le premier cas opéré en France) concerne une femme atteinte depuis cinq ans de troubles gastro-intestinaux. On perçoit à la fosse iliaque droite une tumeur douloureuse, non mobilisable, du volume d'une orange, qu'on suppose être un cancer iléo-cœcal. On pratique l'opération et on enlève la tumeur. A l'examen de la pièce anatomique, on constate l'épaisseur des parois du cœcum ; la valvule de Bauhin est méconnaissable et la muqueuse cœcale est hérissée de végétations qui font une forte saillie dans la cavité. L'appendice est gros, le canal appendiculaire est libre. A l'angle de l'iléon et du cœcum existent des ganglions. Quatre ans après l'opération, cette malade était en bonne santé.

Une des observations de Billroth[2] concerne un enfant de dix ans ayant depuis deux ans des troubles intestinaux. A la région cœcale, on sent une tumeur du volume d'une pomme, sensible à la pression, mobile en toutes directions et de consistance ligneuse. Afin d'éclairer le diagnostic, on pratique une injection de tuberculine, qui provoque une réaction de 40 degrés et on conclut à la tuberculose. L'opération est pratiquée. A l'examen de la pièce anatomique, la tumeur cœcale a 10 centimètres de long. La valvule de Bauhin est très rétrécie. La muqueuse du cœcum est recouverte de végétations polypeuses entourées d'une zone calleuse. A l'examen histologique, on trouve une infiltration de petites cellules groupées en tubercules et des cellules géantes. L'opération a été suivie de guérison.

Gussenbauer a publié l'observation d'un homme qui avait depuis un an des douleurs à la fosse iliaque droite et des selles souvent sanguinolentes. On constate une tumeur à

1. Bouilly. *Congrès français de chirurgie*, 1889.

2. Cette observation et les deux suivantes sont reproduites dans la *Thèse* de M. Benoit. Tuberculose locale chronique de la région iléo-cœcale. Paris, 1893.

la fosse iliaque droite et on pense à un cancer du cœcum. On pratique l'opération. A l'examen de la pièce anatomique, on trouve une épaisseur considérable des parois du cœcum atteignant 4 centimètres. La valvule iléo-cœcale est très épaisse et rétrécie. La muqueuse du côlon est hérissée d'excroissances papillaires. Les parois de l'appendice sont hypertrophiées. L'examen histologique dénote une infiltration tuberculeuse de la paroi de l'intestin. L'opération a été suivie de guérison.

Dans un des cas publiés par Roux, il est question d'une jeune femme, très amaigrie, atteinte depuis longtemps de diarrhée et de douleur à la fosse iliaque droite. On trouve à la région cœcale une tumeur ovoïde, assez mobile et sensible à la pression. On diagnostique une périty phlite appendiculaire avec tuberculose cœcale probable et on pratique l'opération. A l'examen de la pièce anatomique, on constate une tuberculose hypertrophique du cœcum et du côlon ascendant. Les parois sont très épaisses, la valvule de Bauhin est rigide et rétrécie, la muqueuse est papillomateuse, les ganglions lymphatiques adjacents sont tuberculeux. L'opération a été suivie de guérison.

Une observation de M. Broca consignée dans la thèse de M. Benoit concerne un enfant de douze ans. M. Broca dut réséquer 20 centimètres de l'intestin, côlon, cœcum méconnaissable et iléon. L'iléon était dilaté, mais la muqueuse était normale tandis que le côlon était induré et à muqueuse polypeuse sur une hauteur de 6 à 8 centimètres. Quelques semaines plus tard, l'enfant avait engraissé, sa mine était excellente, les selles étaient régulières. L'examen de la pièce anatomique fait par M. Pilliet démontra l'existence d'une tuberculose hypertrophique et végétante.

J'arrête là mes citations, elles nous suffiront amplement pour entreprendre à la prochaine séance l'étude du tuberculome hypertrophique du cœcum.

QUINZIÈME LEÇON

TUBERCULOME HYPERTROPHIQUE DU CŒCUM

DIAGNOSTIC DES TUMEURS DE LA FOSSE ILIAQUE DROITE

(ÉTUDE MÉDICO-CHIRURGICALE)

Messieurs,

Munis des documents dont je vous ai fait part à notre dernière séance, il nous sera possible maintenant de retracer dans son ensemble l'histoire clinique et anatomique de la maladie qui nous occupe. Je propose de l'appeler « *Tuberculome hypertrophique du cœcum.* »

Hartmann et Pilliet dans leurs premiers travaux l'ont décrite sous le nom de « typhlite tuberculeuse chronique et tuberculose cœcale »; cette dénomination a l'avantage de laisser à la lésion du cœcum son importance prépondérante. D'autres auteurs l'ont décrite sous le nom de « tuberculose iléo-cœcale chronique ». J'aime moins cette dénomination, elle fait la part trop belle à l'iléon; elle laisse trop supposer que la tuberculose envahit, à parties égales, l'iléon et le cœcum, ce qui n'est pas; elle tend à faire croire que la lésion débute par l'iléon pour gagner ensuite le cœcum, ce qui n'est pas toujours vrai il s'en faut. En effet, dans cette variété de tuberculose, qu'il ne faut pas confondre avec la

vulgaire tuberculose iléo-cœcale ulcéreuse, la lésion débute le plus souvent par le cœcum, dans les parages de la valvule de Bauhin; l'iléon est souvent indemne de tuberculose. C'est un fait facile à constater; vous n'avez qu'à vous reporter aux cas que je vous ai cités : l'iléon était sain chez notre femme de la salle Sainte-Jeanne et chez notre homme de la salle Saint-Christophe; l'iléon était sain chez les malades de Broca, de Marion, de Billroth, de Roux, etc. ; dans ces différents cas, c'est par le cœcum que le mal avait débuté et la tuberculose avait respecté l'iléon. Parfois, il est vrai, les parois de l'iléon sont hypertrophiées, ce qui pourrait faire croire au premier abord à une lésion tuberculeuse de ce segment intestinal, mais en y regardant de près, on voit que c'est là une hypertrophie mécanique, compensatrice, qui est provoquée par un rétrécissement de la valvule de Bauhin ou de la cavité cœcale, hypertrophie qui ne doit pas être confondue avec une lésion tuberculeuse. Bref, ce n'est pas habituellement par l'iléon que débute la tuberculose hypertrophique, c'est par la partie du cœcum qui confine à la valvule iléo-cœcale (Hartmann[1], Broca); c'est là son lieu d'élection, c'est là que les lésions sont le plus accentuées, c'est là que les parois cœcales atteignent leur plus grande épaisseur, ainsi que vous l'avez constaté sur les pièces anatomiques que nous vous avons montrées. Voilà pourquoi la dénomination de « *tuberculome hypertrophique du cœcum* » me paraît répondre à la majorité des cas.

Parfois, cette tuberculose hypertrophique du cœcum, avec ou sans ulcérations, avec ou sans végétations, peut rester exactement confinée au cœcum, sans empiéter sur le côlon, comme chez notre malade de la salle Saint-Christophe, et alors la dénomination de tuberculome hypertrophique du cœcum est vraie au sens rigoureux du mot. Mais ce n'est pas là le fait habituel et, si nous reprenons une à une les observations que je vous ai citées, nous voyons que, le plus souvent, la tuberculose chronique du cœcum se propage dans le sens du courant intestinal et finit, à la longue, par

1. Hartmann. *Société anatomique*, mars 1892.

atteindre le côlon ascendant et même une partie du côlon transverse. Ainsi chez notre femme, la lésion partie du cœcum avait envahi le côlon ascendant et empiétait sur le côlon transverse ; chez la petite malade de M. Broca, la lésion cœcale avait gagné le côlon dont la muqueuse était lésée et polypeuse sur une hauteur de 6 à 8 centimètres; chez le malade de M. Marion, la lésion, partie du cœcum, s'était propagée au côlon ascendant et au côlon transverse; dans le cas de M. Bouilly, la lésion cœcale avait empiété sur le côlon ascendant; dans le cas de Gussenbauer, la lésion du cœcum avait envahi le côlon; chez le malade de Roux, la lésion partie du cœcum s'était généralisée au côlon ascendant et au côlon transverse. Donc, dans la grande majorité des cas, la tuberculose hypertrophique ne reste pas cantonnée au cœcum; elle finit, à la longue, par atteindre le côlon.

Cette distinction est importante; en effet, on pourrait croire s'engager dans une opération qui ne concerne que le cœcum, et on se trouve en face d'une lésion qui a gagné le côlon et le côlon transverse, si bien qu'au lieu de n'enlever que le cœcum, le chirurgien est obligé d'enlever 20, 25, 30 centimètres d'intestin, comme chez notre malade de la salle Sainte Jeanne.

Revenons sur les lésions de ce tuberculome hypertrophique et étudions successivement : 1° le cœcum ; 2° les ganglions ; 3° l'appendice iléo-cœcal.

Le cœcum forme une tumeur d'autant plus volumineuse qu'il est souvent entouré d'un manchon graisseux, qui fait corps avec lui. C'est une sorte de périthyphlite scléro-lipomateuse, comparable à la périnéphrite scléro-lipomateuse des reins calculeux et tuberculeux. Vous avez vu ce manchon lipomateux à l'examen des pièces anatomiques de nos deux malades. Il est signalé dans bon nombre de cas, et MM. Hartmann et Pilliet[1] ont parfaitement décrit cette adipose péri-cœcale dans leur travail de 1891 : « Bien loin

1. Hartmann et Pilliet. Variété de typhlite tuberculeuse simulant les cancers de la région. *Société anatomique*, 1891, p. 471. — Pilliet. Typhlite tuberculeuse chronique. *Société anatomique*, 1891, p. 636.

de déterminer, comme les autres variétés d'ulcérations tuberculeuses de l'intestin, un amincissement des tuniques à leur niveau, cette forme toute spéciale de tuberculose chronique, localisée au voisinage du cœcum, s'accompagne d'un épaississement des tuniques très marqué. De là formation d'une tumeur, d'autant plus qu'il se dépose autour du cœcum une masse scléro-adipeuse, épaisse et résistante, qui, à l'ouverture du ventre, évoque l'idée d'un néoplasme. » Et, en effet, dans bien des cas, la tumeur cœcale tuberculeuse a été prise pour un cancer, pour un lympho-sarcome, tant à cause de son apparence extérieure que de son aspect intérieur. Ainsi, quand on eut en mains la tumeur de la malade opérée par M. Bouilly, on crut à un cancer du cœcum ; à un premier examen microscopique Pilliet crut à un lympho-sarcome; ce n'est que plus tard, à un nouvel examen de cette tumeur que Pilliet reconnut qu'il s'agissait là de cette tuberculose hypertrophique qu'il devait ensuite si bien décrire. Dans un cas rapporté par MM. Chavannaz et Carrière[1] on crut à un cancer du cœcum, même quand on eut la pièce sous les yeux; c'est à l'examen histologique qu'on reconnut la nature tuberculeuse de la tumeur. Il est probable que bon nombre de cas autrefois étiquetés cancer du cœcum étaient en réalité de la tuberculose hypertrophique.

A la coupe, on constate l'épaisseur énorme des parois du cœcum. Ces parois sont lardacées, fibroïdes, et crient sous le scalpel; elles avaient 2 centimètres et demi chez notre femme, 3 centimètres chez notre homme, 1 centimètre et demi dans le cas de M. Marion, 4 centimètres dans le cas de Gussenbauer. Cette hypertrophie est due en partie à la transformation tuberculeuse fibroïde des parois.

La surface interne du cœcum présente des aspects variés, des saillies, des cycles en forme de piliers et de colonnes, comme chez l'un de nos malades; parfois, des végétations d'apparence polypeuse, papillomateuse, verruqueuse, comme on en voit dans certaines tuberculoses végétantes du larynx; çà et là, des ulcérations. La valvule iléo-cœcale est tantôt

1. *Société d'anatomie et de physiologie de Bordeaux*, 1er mars 1897.

ulcérée, détruite, tantôt indurée, rigide, avec son orifice très rétréci. Toutes ces lésions provoquent souvent des rétrécissements du calibre de l'intestin qui siègent en deux points principaux : au niveau de la valvule et dans la cavité même du cœcum. Ce sont ces rétrécissements qui causent des symptômes de constipation et d'obstruction intestinale.

La tuberculose cœcale provoque toujours des *adénopathies*. Les ganglions, plus ou moins nombreux et volumineux, indurés, caséeux, tuberculeux, occupent principalement l'angle iléo-cœcal, on en trouve au mésentère, près du pancréas, à la région sus-claviculaire à la région inguinale.

Les lésions de l'*appendice* vont nous occuper longuement. Chez les gens atteints de tuberculose chronique du cœcum, les parois de l'appendice sont presque toujours hypertrophiées, souvent tuberculisées, et cependant le malade n'a pas d'appendicite au sens clinique du mot, il a des lésions de l'appendice, mais ces lésions restent lettre morte, elles n'aboutissent pas à la formation du foyer toxi-infectieux canaliculaire, qui provoque l'explosion des symptômes et des accidents qui seuls méritent le nom d'appendicite.

Quand je reprends l'histoire de tous les malades atteints de tuberculose hypertrophique du cœcum, j'en vois un grand nombre chez lesquels on constate, à l'examen de la pièce anatomique, des lésions hypertrophiques ou tuberculeuses de l'appendice, mais je n'en vois pas un seul chez lequel aient éclaté, à un moment donné, les symptômes ou les complications de l'appendicite. Je ne dis pas que la chose ne soit pas possible, mais je ne la constate dans aucune des observations que j'ai consultées. Je ne vois signalés nulle part aucun des accidents consécutifs à l'appendicite, ni les péritonites purulentes, ni les abcès à distance, ni l'empyème sous-phrénique, ni l'infection purulente du foie (foie appendiculaire), ni la pleurésie putride (pleurésie appendiculaire), ni les lésions toxiques suraigues des reins, du foie et de l'estomac, y compris le vomito negro.

De sorte qu'un individu peut avoir pendant des années des lésions tuberculeuses du cœcum, son appendice peut participer à ces lésions, et être englobé dans le foyer tuberculeux,

et, malgré tout, l'appendicite n'éclate pas, les malades échappent à ses terribles complications, ils ont des lésions de l'appendice, mais ils n'ont pas de toxi-infection appendiculaire. Tel est le fait indéniable, pour si paradoxal qu'il paraisse au premier abord.

Ce qui est vrai pour la tuberculose hypertrophique est également vrai pour la tuberculose ulcéreuse iléo-cœcale. Ici aussi l'appendice est souvent atteint par la tuberculose, il y a des lésions de l'appendice, mais ces lésions ne sont pas de celles qui provoquent l'appendicite. L'appendicite tuberculeuse est exceptionnellement rare. Je vous rappelle le cas d'un de nos phtisiques, atteint de tuberculose ulcéreuse de l'intestin, l'appendice était énorme et déformé par des lésions tuberculeuses, mais ces lésions pariétales avaient laissé libre le canal appendiculaire, elles n'avaient pas abouti à la formation d'une cavité close canaliculaire, aussi notre homme n'eut-il jamais aucun symptôme d'appendicite et l'examen histologique et bactériologique confirma l'absence de tout foyer toxi-infectieux appendiculaire[1].

Autrement dit, tuberculose de l'appendice et appendicite sont des mots qui représentent des idées bien différentes. On aurait tort d'englober sous une même dénomination des choses dissemblables. La tuberculose des parois de l'appendice est assez fréquente tandis que l'appendicite tuberculeuse, je le répète, est infiniment rare. D'une façon générale, les lésions de l'appendice (tuberculose, actinomycose, cancer) qui restent cantonnées aux parois de l'appendice ne créent pas l'appendicite ; ces lésions peuvent avoir un retentissement péri-appendiculaire, retentissement de voisinage (fausses membranes, adhérences, abcès, adénopathies), mais elles sont incapables d'infecter et d'intoxiquer l'économie comme peut le faire le foyer de l'appendicite qui, lui, ne l'oubliez pas, *est un foyer clos*, *intra-canaliculaire*, *à flore microbienne intestinale*. Ces quelques mots, résument, ainsi que je l'ai démontré depuis longtemps, toute l'histoire de

1. Apert. Tuberculose de l'intestin et de l'appendice. Lésions considérables de l'appendice ; pas de cavité close ; aucun symptôme d'appendicite. *La Presse médicale*, 14 novembre 1898.

l'appendicite. C'est dans ce foyer clos, intra-canaliculaire, à flore microbienne intestinale, que s'exalte la virulence et que s'élabore la toxine, c'est de ce foyer clos, intra-canaliculaire, à flore microbienne intestinale, que partent les agents infectieux et toxiques qui suivent différents chemins, sans qu'il soit nécessaire, comme on le croyait il y a quelques années, que l'appendice soit perforé. Tantôt ces agents migrateurs traversent les parois de l'appendice[1] et provoquent ainsi toutes les variétés de péritonite, tantôt ils suivent les veines appendiculaires et les lymphatiques, et, en fin de compte, ils créent les différentes modalités de la toxi-infection appendiculaire, depuis ses formes légères jusqu'à ses formes les plus terribles.

Vous comprenez maintenant pourquoi certaines lésions pariétales de l'appendice peuvent rester silencieuses et presque ignorées et combien nous sommes loin de la conception erronée qui voudrait assimiler l'appendicite à une folliculite! En réalité, l'appendicite n'éclate, avec son cortège de symptômes et de complications, que le jour où s'est formé (quels qu'en soient la cause et le mécanisme) un foyer clos, intra-canaliculaire, à flore microbienne intestinale, véritable bouillon de culture où s'exalte la virulence et où se fabriquent les toxines. Et ce qui est certain, c'est que les malades atteints de tuberculome cœcal ou cœco-appendiculaire sont indemnes de ce foyer toxi-infectieux, ils *ne succombent pas à l'appendicite.*

Après cette digression qui ne manque pas d'intérêt puisqu'elle allège le pronostic déjà bien grave du tuberculome hypertrophique du cœcum, jetons un coup d'œil sur l'évolution de la maladie. Cette tuberculose cœcale est souvent décrite sous le nom de *primitive*, ce qui indique qu'elle survient chez des gens qui sont indemnes de tuberculose pulmonaire. C'est habituellement vrai et, M. Benoit, dans sa statistique, ne trouve la tuberculose pulmonaire que dans

1. Dieulafoy. *Clinique médicale de l'Hôtel-Dieu.* Premier volume, 16e leçon. « Péritonites appendiculaires », p. 344.

un sixième des cas. Je dirai même que la tuberculose pulmonaire peut fort bien n'avoir pas précédé la tuberculose du cœcum, elle peut au contraire lui être consécutive, ainsi que nous l'avons constaté chez notre homme de la salle Saint-Christophe. Toutefois, en y regardant de près, on voit que la tuberculose hypertrophique du cœcum n'est pas toujours aussi complètement primitive qu'on veut bien le dire; le patient, il est vrai, peut n'avoir pas eu de tuberculose pulmonaire, mais il peut avoir eu des localisations tuberculeuses en d'autres régions, telles que : tuberculose larvée des amygdales, adénopathies cervicales, pleurésie, coxalgie, etc., autant de localisations guéries en apparence, le tuberculome du cœcum arrivant à un moment donné, comme une nouvelle localisation de l'infection. Ainsi, notre femme vivant dans un milieu infecté par la tuberculose, avait eu pendant deux ans des adénopathies cervicales.

La première phase de la tuberculose hypertrophique cœcale est assez obscure, elle se révèle surtout par deux symptômes : la diarrhée et les douleurs abdominales. La diarrhée n'est pas toujours précédée de coliques, elle n'apparaît pas, il s'en faut, à heures déterminées, à certaine distance des repas, elle augmente d'intensité avec les progrès de la lésion, elle alterne parfois avec des phases de constipation. L'intestin a peu de tendance à saigner; aussi le mélœna est-il beaucoup plus rare ici que dans l'entérite tuberculeuse ulcéreuse. Les douleurs de ventre sont sourdes ou aiguës, continues ou paroxystiques; elles sont peu vives, comme chez notre homme, ou elles éclatent par accès extrêmement douloureux comme chez notre femme ; elles peuvent irradier à tout l'abdomen mais se localisent de préférence à la fosse iliaque droite.

Bien que pareille localisation soit celle de l'appendicite, il s'en faut que toute douleur de la fosse iliaque soit un indice d'appendicite; gardez-vous de pareille exagération. La douleur de l'appendicite fait partie d'un syndrome dont la valeur est grande : en quelques heures la douleur qui a pu, tout d'abord, apparaître en d'autres régions, finit par se localiser et par acquérir son maximum d'intensité à la région

appendiculaire, elle est exaspérée par la pression ; dans la même région on constate de la défense musculaire et de l'hyperesthésie ; des nausées, des vomissements peuvent suivre de près l'apparition de la douleur, la fièvre est habituelle. A supposer même que l'attaque appendiculaire en reste là, l'entrée en scène de l'appendicite avec son cortège de symptômes est significative. Cette attaque appendiculaire n'est pas comparable à l'installation beaucoup plus lente, plus ébauchée, plus dissociée des symptômes qui peu à peu révèlent la tuberculose du cœcum. Je n'insiste pas sur ce diagnostic différentiel de l'appendicite, que j'ai eu si souvent l'occasion de traiter devant vous.

En résumé, état douloureux de l'abdomen et diarrhée à longue portée, douleur à la pression dominant à la fosse iliaque droite, troubles gastro-intestinaux, tels sont les signes habituels de la première phase du tuberculome cœcal ; pendant six mois, un an, et plus encore rien de précis n'apparaît, le patient peut conserver son appétit et ne pas maigrir mais « il a mal au côté droit du bas-ventre ». Parfois, cependant, survient un épisode intercurrent, la sténose de la valvule de Bauhin ou le rétrécissement de la cavité du cœcum déterminent des symptômes de constipation prolongée pouvant aller jusqu'aux symptômes de l'occlusion intestinale.

A un moment donné, on perçoit à l'exploration de la fosse iliaque droite un empâtement, une induration, une tumeur. Parfois même la perception de la tumeur n'est possible que sous le chloroforme. Le siège de la tumeur, ses limites, ses caractères, tout semble indiquer qu'il s'agit d'une tumeur cœcale ou péri-cœcale. Il s'agit alors de faire un diagnostic pathogénique, ce qui est loin d'être facile. C'est ce diagnostic différentiel des *tumeurs de la fosse iliaque droite* que nous allons discuter, tout en nous confinant au diagnostic des tumeurs nées sur place sans nous occuper de tumeurs venues de régions voisines.

Afin d'être bien édifiés sur les difficultés du diagnostic, veuillez écouter d'abord l'observation suivante : un homme de quarante-sept ans, entre, le 28 décembre 1897, dans notre

salle Saint-Christophe, n° 7. Il vient, dit-il, pour une très grande faiblesse et pour une diarrhée qui date de deux ans. La faiblesse est telle qu'il ne peut faire cent mètres sans s'arrêter plusieurs fois. Il a quatre à cinq selles par jour; dès qu'il prend un aliment, surtout du lait, il éprouve aussitôt des besoins pressants et la diarrhée apparaît. Aussi a-t-il rationné son alimentation. Pendant longtemps, l'état général est resté assez bon, mais, depuis quelques mois, l'amaigrissement est apparu, et actuellement cet homme a l'apparence cachectique d'un tuberculeux avancé.

A plusieurs reprises, il a éprouvé des douleurs à la fosse iliaque droite. Le ventre est ballonné mais non douloureux. A l'examen de la fosse iliaque droite on perçoit une tumeur dure, non mobilisable, et allongée comme un gros boudin. On peut d'autant mieux l'explorer qu'on ne provoque ni douleur ni défense musculaire. Cette tumeur paraît appartenir au cœcum; elle est mate à la percussion, elle se prolonge en haut dans la direction du côlon; elle est nettement séparée de la paroi osseuse de la fosse iliaque avec laquelle elle n'a aucun rapport. A l'aine droite existent quelques ganglions indolores.

Le malade n'a aucun symptôme ni aucun signe de tuberculose pulmonaire. Tous les appareils sont sains. La localisation et la forme de la tumeur, les troubles intestinaux qui n'ont pas cessé depuis le début de la maladie, l'amaigrissement progressif, tout fait croire à une tuberculose hypertrophique du cœcum. Les poumons étant indemnes, cet homme me paraît être dans de bonnes conditions pour une intervention chirurgicale et je prie M. Marion de vouloir bien se charger de l'opération.

L'opération est faite le 6 janvier. M. Marion pratique à la région iliaque droite une incision de 15 centimètres et la tumeur est mise à nu. J'éprouve aussitôt quelque étonnement; au lieu de la tumeur cœcale et irrégulière que j'attendais, nous sommes surpris d'apercevoir une tumeur d'apparence globuleuse, grisâtre, régulièrement lisse, sans bosselures ni encoches. Au toucher, la tumeur donne l'impression d'une poche renfermant un liquide sous pression.

Après avoir exploré les rapports de cette tumeur et après avoir constaté que le cœcum rejeté sur la gauche en est complètement indépendant, l'opérateur incise la tumeur, et aussitôt jaillit une grande quantité de liquide séro-purulent dans lequel nagent de nombreuses vésicules hydatiques de toute dimension. On peut évaluer à 1 litre environ le contenu de la tumeur qui n'était autre qu'un kyste hydatique suppuré.

En introduisant la main dans la poche pour la débarrasser des dernières vésicules, M. Marion constate que ce kyste s'est développé dans le muscle iliaque. C'est là un fait fort rare mais il mérite d'être signalé. L'opération se termine par la fixation des parois du kyste à la peau et un drain est laissé dans la poche. Les suites opératoires ont été fort simples, la cicatrisation était complète en trois semaines. Dès le lendemain de l'opération les troubles intestinaux avaient disparu, la diarrhée qui durait depuis deux ans ne revint plus, l'amélioration fut rapide et, six semaines plus tard, le malade quittait l'hôpital, ayant engraissé de 7 kilos. Voilà comment un *kyste hydatique* de la fosse iliaque droite développé dans le muscle iliaque peut simuler le tuberculome hypertrophique du cœcum.

Le cas que je viens de vous rapporter, pour si intéressant qu'il soit, est, en somme, une rareté, mais j'ai à vous parler maintenant de faits plus fréquents qui sont d'un grand enseignement.

En août 1898, je voyais en consultation, avec le Dr Toledo, une jeune Cubaine atteinte depuis plusieurs mois de troubles intestinaux. La jeune fille se plaignait de douleurs abdominales principalement localisées à la fosse iliaque droite ; à différentes reprises, deux fois notamment, les crises douloureuses, accompagnées de vomissements, avaient pris une notable intensité et avaient éveillé l'idée d'appendicite. La diarrhée était fréquente et dans l'intervalle des crises douloureuses, elle était même le symptôme dominant ; on n'avait jamais constaté de mélœna. Les digestions étaient pénibles et l'alimentation était insuffisante. Quand je vis la

jeune fille, je la trouvai très pâle, très amaigrie et affaiblie. Elle n'avait pas de fièvre, mais elle gardait souvent le lit parce que la marche et les mouvements réveillaient volontiers les douleurs abdominales.

A l'exploration du ventre, qui était excavé et fort émacié, je constatai, dans la fosse iliaque droite, une tumeur du volume d'une noix; cette tumeur était indurée, mobile et très douloureuse; par sa situation, elle paraissait faire partie du cœcum. Le père de cette enfant était mort tuberculeux et, bien qu'elle ne présentât elle-même aucun signe de tuberculose pulmonaire, elle avait les apparences d'une petite phtisique. J'étais fort hésitant sur le diagnostic; j'éloignai néanmoins l'idée d'appendicite, je pensai à la possibilité d'une tuberculose chronique du cœcum, et je conseillai à la famille de faire appeler M. Gérard Marchant[1].

Notre collègue examina la petite malade, discuta le diagnostic, parla de tuberculose cœcale et pratiqua l'opération dont voici le compte rendu, donné par lui, à la Société de chirurgie : « Le péritoine ouvert, le cœcum découvert, ce qui frappait, c'était l'existence, sur le cœcum, près de sa circonférence interne, dans le voisinage de l'abouchement de l'intestin grêle (c'est-à-dire là où l'anatomie normale révèle des ganglions), de deux masses ganglionnaires, dont l'une était plus volumineuse que l'autre, et juxtaposées. Un de ces ganglions présentait, près de sa surface, un point jaunâtre; nulle part d'adhérences, et je pus facilement énucléer ces ganglions sans intéresser les tuniques du cœcum. Bien que l'appendice parût sain, il fut réséqué. »

Ganglions et appendice ont été examinés dans mon laboratoire; l'appendice ne présentait aucune lésion; les ganglions étaient caséeux. La planche ci-dessous représente cette *tumeur ganglionnaire pré-cœcale*. L'opération fut suivie d'une amélioration rapide, douleurs et diarrhée disparurent et, un an plus tard, on recevait les meilleures nouvelles de la santé de cette enfant.

1. Cette observation et les deux observations suivantes ont été rapportées par M. Gérard Marchant à la Société de chirurgie, séance du 24 janvier 1900.

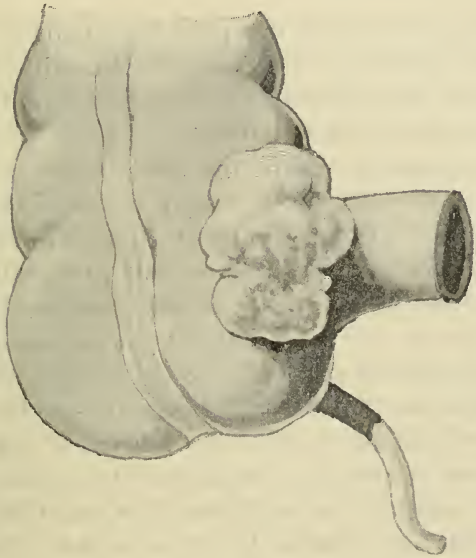

Voici deux autres observations d'adénites pré-cœcales rapportées par M. Gérard Marchant : Le 14 novembre 1899, notre collègue opéra une jeune fille qui lui avait été confiée par le Dr Forest de Faye. Cette jeune fille avait, tous les deux ou trois mois environ, dans la fosse iliaque droite, une douleur vive, sans fièvre, sans vomissements, qui se calmait par un repos de quelques heures. Dans l'intervalle de ces petites crises, il n'y avait aucune souffrance.

La première grande crise eut lieu en juillet 1899, avec fièvre vive, vomissements qui durèrent quatre jours et douleur violente au lieu d'élection. Cette crise dura quinze jours et céda à la glace, à l'opium et à la diète absolue. Néanmoins, la malade garda toujours une sensation douloureuse à la fosse iliaque droite. La deuxième grande crise survint dans la nuit du 2 novembre avec nausées, lypothymies, angoisse extrême, mais sans fièvre. Dix jours plus tard, M. Marchant constata une tuméfaction bien nette dans la région cœcale; il crut à une appendicite, et, à l'opération, il fut surpris de trouver un appendice d'apparence normale ; mais, à la face antérieure du cœcum, était un gros ganglion suppuré, ayant contracté avec le cœcum de telles adhérences qu'il fallut renon-

cer à l'extirpation. Cette adénite suppurée fut incisée et traitée par le grattage et la thermo-cautérisation; puis le foyer septique fut isolé de la grande cavité péritonéale par une suture cœcale à la lèvre interne de l'incision du péritoine. Il n'est pas sans intérêt de savoir que cette jeune fille avait une sœur atteinte de coxalgie et un frère phtisique. L'opération fut suivie de guérison. L'examen histologique de l'appendice démontra l'existence de folliculite des parois, fait banal, mais il n'y avait pas d'appendicite au sens vrai du mot.

Un autre cas relaté par M. Gérard Marchant concerne une petite malade chez laquelle on avait diagnostiqué une soi-disant appendicite, avec douleurs constantes et persistantes au niveau du cœcum et amaigrissement rapide. L'opération révéla l'intégrité de l'appendice qui fut cependant réséqué, mais l'opérateur trouva une quantité de petits ganglions, hyperplasiés, indurés, qui n'étaient pas seulement limités au cœcum et qui existaient sur le méso-appendice, sur le grand épiploon et sur le feuillet droit du mésentère. On ne toucha à aucun de ces ganglions; le ventre fut suturé et la malade se rétablit sous l'influence d'un traitement général.

Dans les considérations dont il fait suivre ces observations, M. Marchant pense, non sans raison, que ces adénopathies pré-cœcales peuvent être consécutives à des lésions préexistantes, tuberculeuses ou infectieuses, du cœcum ou de la valvule iléo-cœcale. C'est là un fait des plus intéressants que M. G. Marchant a le mérite d'avoir bien mis en relief. On peut même admettre, à mon sens, qu'il est des adénopathies pré-cœcales qui deviennent la lésion principale, alors que la lésion cœcale ou iléo-cœcale qui en est l'origine s'est immobilisée dans son évolution. L'histoire des adénopathies scrofulo-tuberculeuses cervicales et médiastines, nous fournit des exemples semblables. Il suffit, parfois, qu'un organe soit atteint d'une lésion tuberculeuse, en apparence insignifiante, pour qu'une explosion de tuberculose ganglionnaire atteigne les ganglions lymphatiques correspondants voisins ou éloignés. Certaines végétations adénoïdes, certaines lésions amygdaliennes que j'ai étudiées autrefois sous le nom

de tuberculose larvée des amygdales[1], peuvent susciter des adénopathies scrofulo-tuberculeuses cervicales qui, par leur importance, attirent sur elles l'attention, tandis que la lésion génératrice s'immobilise dans son évolution ou passe presque inaperçue.

Mêmes réflexions me paraissent applicables à la forme de tuberculose cœcale que nous signalons. En étudiant la forme classique de la tuberculose chronique et hypertrophique du cœcum, nous avons vu qu'elle est toujours accompagnée d'adénopathies qui peuvent s'étendre au loin, bien que leur siège de prédilection soit la face antérieure du cœcum et l'angle iléo-cœcal. Or, à côté de la forme classique du tuberculome hypertrophique du cœcum qui se traduit par les symptômes que nous avons énumérés, il est permis de se demander s'il n'existe pas une tuberculose cœcale *atténuée* et comme *larvée*, se démasquant, non pas par les symptômes de la forme classique, mais par des adénopathies douloureuses, caséeuses, suppurées de la fosse iliaque droite, atteignant surtout les ganglions de la face antérieure du cœcum et de l'angle iléo-cœcal.

Ces adénopathies, plus ou moins appréciables à la palpation, suivant qu'elles sont, ou non, agglomérées sous forme de tumeur, occupent la région cœco-appendiculaire, région qui est également commune aux lésions chroniques de l'appendicite et aux lésions du cœcum. De plus, ces adénopathies pré-cœcales empruntent aux organes du voisinage (péritoine et intestin), des symptômes qui rendent le diagnostic fort hésitant : elles sont accompagnées de douleurs permanentes ou paroxystiques un peu à la façon de certaines appendicites chroniques, elles suscitent des crises diarrhéiques qui font dévier l'attention sur l'intestin et elles forment à la fosse iliaque droite une tumeur douloureuse à la façon du tuberculome hypertrophique du cœcum. En sorte que voilà trois genres de lésions : tuberculome cœcal, appendicite chronique et adénopathie pré-cœcale, qui occupent la même

1. Dieulafoy. Tuberculose larvée des trois amygdales. *Académie de médecine*, séance du 30 avril 1895.

région et qui ont des symptômes communs. Vous conviendrez que le diagnostic différentiel entre ces trois ordres de lésions est extrêmement difficile, et le plus souvent ce n'est qu'à l'opération qu'on peut préciser ce diagnostic. Ajoutons du reste que chez pareils malades, ce diagnostic différentiel n'a qu'une importance relative, car dans les trois hypothèses, l'intervention chirurgicale s'impose.

Il est un autre diagnostic différentiel dont je dois vous parler, c'est le diagnostic entre le tuberculome hypertrophique du cœcum et la tuberculose hypertrophique de l'intestin grêle occupant la région iliaque droite. M. Bernay[1], dans sa thèse, en étudiant les sténoses tuberculeuses de l'intestin grêle, classe ces sténoses en trois groupes, suivant que le rétrécissement de l'intestin tuberculeux est fibreux, cicatriciel et hypertrophique. Les rétrécissements tuberculeux, fibreux et cicatriciels occupent presque toujours les trois quarts supérieurs de l'intestin grêle tandis que le rétrécissement tuberculeux hypertrophique se rencontre principalement dans le quart inférieur de cet intestin. Cette dernière forme est beaucoup plus rare, puisqu'elle n'existait que huit fois sur soixante-dix cas de rétrécissement tuberculeux; encore même, ne se propage-t-elle pas toujours au cœcum.

Un cas très net de cette tuberculose hypertrophique sténosante de l'iléon formant tumeur à la fosse iliaque droite a été publié par M. Tuffier[2]. Ce cas concerne une femme non tuberculeuse, non syphilitique, et atteinte depuis deux ans de coliques apparaissant quatre ou cinq heures après le repas et se terminant par des selles liquides sans trace de mélæna. Bien que cette femme eut bon appétit, elle mangeait fort peu dans la crainte des douleurs intestinales, et elle avait maigri considérablement. A l'exploration de l'abdomen, on constate à la fosse iliaque droite une tumeur du volume d'une petite mandarine; cette tumeur n'est pas douloureuse, elle est

1. Bernay. *Thèse* Lyon, 1899.

2. Rétrécissement tuberculeux à forme hypertrophique de l'intestin grêle. *La Presse médicale*, 21 février 1900.

mobile et de consistance rénitente. On pose le diagnostic de tuberculose sténosante de l'intestin grêle, et M. Tuffier pratique l'opération.

Il s'agissait en effet d'une tuberculose hypertrophique de l'intestin grêle. On résèque 35 centimètres d'intestin, et quelques semaines plus tard, la malade était guérie et n'éprouvait plus les symptômes qui avaient nécessité l'opération. A l'examen de la pièce anatomique, on constata que la tuberculose était à la fois ulcéreuse, hypertrophique et sténosante; la sténose était le résultat d'une véritable entérite fongueuse. Les préparations histologiques démontraient une hypertrophie considérable des différentes couches de l'intestin, principalement de la sous-muqueuse. A la partie profonde de cette couche sous-muqueuse étaient de volumineux follicules tuberculeux avec cellules géantes et bacilles tuberculeux.

En somme, la *tuberculose hypertrophique de l'iléon* occupant la fosse iliaque droite, peut former une tumeur qui vous le voyez n'est pas sans analogie avec le tuberculome hypertrophique du cœcum.

Occupons-nous maintenant des tumeurs de la fosse iliaque droite consécutives à une *ancienne appendicite*. Je ne parle pas ici des collections purulentes, péritypblite, abcès iliaque, qui font partie d'un processus appendiculaire aboutissant à la suppuration, je fais allusion à ces amas fibroïdes, à évolution lente et progressive, qui constituent un chapitre encore peu étudié de l'appendicite chronique.

Dans sa migration extra-appendiculaire, l'infection qui peut rester cantonnée à la fosse iliaque droite n'aboutit pas toujours, je le répète, à la formation de pus (péritypblite suppurée); elle aboutit parfois à la formation de fausses membranes et d'adhérences exubérantes qui prennent l'aspect et la consistance de tissu fibroïde et lardacé. Ce processus peut gagner le mésentère et s'étaler au loin [1]. « Des tractus fibreux, durs, résistants, irrégulièrement distribués,

1. Karewski. *Soc. de médecine berlinoise*, 25 juin 1902.

rattachent l'appendice aux organes voisins, cœcum, iléon, mésentère, péritoine iliaque[1].» Des adhérences épaisses peuvent couder la terminaison de l'intestin grêle à son abouchement dans le cœcum et comprimer la valvule iléo-cœcale. Parfois le cœcum enserré dans le tissu inflammatoire, est méconnaissable, la portion du gros intestin étant remplacée par une masse conjonctive et fibreuse où se fondent l'iléon et le côlon ascendant[2]. A la palpation de la fosse iliaque droite on a parfois la sensation d'une tumeur péri-cœcale ou iléo-cœcale.

Ce processus fibroïde extra-appendiculaire est lent dans son évolution et ses symptômes rappellent beaucoup ceux du tuberculome hypertrophique du cœcum. Le malade se plaint de pesanteur, de tiraillements, de douleurs à la fosse iliaque droite. Ces douleurs consistent en un simple endolorissement ou éclatent sous forme de crises aiguës qui rappellent un peu l'appendicite et qui peuvent n'être dues qu'à des brides et à des adhérences. Ici comme ailleurs (péricholécystite fibreuse) les adhérences peuvent être l'origine de crises extrêmement douloureuses. On constate des troubles gastriques et intestinaux : dyspepsie, anorexie, vomissements. La diarrhée est fréquente; la constipation peut être opiniâtre et accompagnée de symptômes d'occlusion intestinale. Le malade maigrit. A l'inspection de la fosse iliaque droite, on constate profondément une induration, une tumeur douloureuse.

Cette tumeur a le siège et les attributs des tumeurs cœcales ou péri-cœcales. Si le début de la maladie a été nettement caractérisé par une ou plusieurs crises d'appendicite, on pense avec raison aux lésions chroniques de l'appendicite et le diagnostic est fait. Mais si ce guide fait défaut, on n'arrive qu'à un diagnostic approximatif, on pense au tuberculome cœcal, au cancer du cœcum et on conseille en tout

1. Tuffier et Marchand. Les lésions appendiculaires dans les autopsies banales. *La Presse médicale*, 10 septembre 1902.

2. Gérard Marchant et Demoulin. Tumeurs et rétrécissements inflammatoires de la région pylorique de l'estomac et du segment iléo-cœcal de l'intestin. *Revue de gynécol. et de chirur. abdominale*, septembre 1899.

cas l'opération. Le chirurgien, arrivé sur la tumeur, constate des lésions variées : masse informe dans laquelle se fusionnent l'iléon et le côlon ascendant, coudure de l'iléon à son entrée dans le cœcum, rétrécissement de la valvule iléo-cœcale, infiltration hypertrophique des parois intestinales, magma caséeux, collection purulente, brides, adhérences, gros ganglions, ancienne appendicite. L'opération est souvent suivie de succès. Voilà comment des lésions fibroïdes chroniques consécutives à l'appendicite peuvent former une tumeur à la fosse iliaque droite. Je ne reproduis pas ici les cas qui ont été publiés (Tuffier, Demoulin) plusieurs sont réunis dans le travail de MM. G. Marchant et Demoulin.

Outre les tumeurs cœcales, iléo-cœcales et péri-cœcales que nous avons étudiées jusqu'ici, tumeurs qui sont dues au tuberculome hypertrophique du cœcum et de l'iléon, aux adénopathies pré-cœcales et aux lésions fibroïdes chroniques suite d'appendicite, il est d'autres tumeurs de la fosse iliaque droite, beaucoup plus rares il est vrai, dont la cause nous échappe; on ne trouve ici ni tuberculose, ni appendicite, et faute de mieux la tumeur iléo-cœcale est dite « purement inflammatoire ». Dans cet ordre d'idées, MM. Marchant et Demoulin dans leur publication citent les cas de Hartmann, de Boiffin, de Julliard; mais certains de ces cas laissent quelque doute sur leur origine « purement inflammatoire ». Ainsi, dans le cas de Boiffin, l'examen de la tumeur n'a pas été fait; rien ne dit alors qu'il ne s'agissait pas là de tuberculome. Dans le cas de Julliard « l'appendice était déformé et presque méconnaissable », ce qui peut laisser supposer que la tumeur dite inflammatoire avait pour origine une infection appendiculaire.

M. Marchant a cité un cas probant de ces tumeurs dites inflammatoires. Il s'agit d'une tumeur latérale du cœcum qui avait le volume d'une noix verte; l'appendice était sain. L'examen histologique démontra que ce n'était ni un néoplasme, ni de la tuberculose, ni du lymphadénome, mais simplement un épaississement inflammatoire comblant la tunique sous-muqueuse.

M. Schwartz a communiqué le cas suivant[1] : Une jeune femme était atteinte d'une tumeur de la fosse iliaque droite. Cette tumeur, depuis longtemps douloureuse, était dure et relativement mobile. L'opération est pratiquée et on enlève une tumeur qui a le volume du poing et qui est constituée par le cœcum et par la portion terminale de l'iléon. En incisant avec des ciseaux la pièce anatomique on est frappé de la résistance des tissus; le cœcum est tellement hypertrophié que sa paroi mesure 2 à 3 centimètres; la valvule iléo-cœcale est épaissie, mais non rétrécie; la muqueuse est partout normale sans trace d'ulcération. Cette tumeur n'était, paraît-il, ni tuberculeuse, ni cancéreuse, ni d'origine appendiculaire. Dans quelle catégorie la classer ? L'examen histologique fait par M. Cornil démontra une hypertrophie considérable de la musculature de l'intestin.

L'*actinomycose* appendiculaire et appendiculo-cœcale peut déterminer à la fosse iliaque droite une tumeur dont je vais vous parler. J'ai eu l'occasion d'en observer récemment un cas avec MM. Widal et Segond. Il s'agit d'un malade qui depuis un an avait de loin en loin des crises très douloureuses rappelant un peu l'appendicite à répétition. Les crises débutaient par une pneumatose gastro-intestinale des plus pénibles avec tympanisme et constipation opiniâtre. Les douleurs bien que généralisées à tout le ventre, se fixaient de préférence à la région iliaque droite. Malgré la vivacité de ces douleurs, il n'y avait ni vomissements ni fièvre. La crise durait quelques jours, et se terminait sans laisser après elle aucun reliquat, aucun endolorissement de la région cœco-appendiculaire. Dans l'intervalle de ces épisodes aiguës la santé restait bonne.

Bien que ces crises douloureuses principalement localisées à la fosse iliaque droite ne fussent pas sans analogie avec l'appendicite, elles en différaient néanmoins par plusieurs côtés. Ainsi il n'est pas d'usage que l'appendicite s'annonce

1. Schwartz. *Congrès de médecine de Paris*, 1900. Section de chirurgie générale, p. 693.

par une pneumatose intense gastro-intestinale; de plus, on ne voit guère une violente crise d'appendicite n'être accompagnée ni de fièvre ni de vomissements; enfin des crises très intenses d'appendicite laissent après elles, pendant quelque temps, un endolorissement de la fosse iliaque droite facile à réveiller par la pression. Or, rien de tout cela n'existait chez notre malade, aussi n'étais-je pas disposé à admettre chez lui l'appendicite. J'avais pensé à des crises de typhlocolite, mais ce diagnostic devait être abandonné, car, en pareil cas, ces crises sont suivies de l'expulsion de mucosités, de membranes, de sable intestinal. Dès lors, on pouvait se livrer à toutes les hypothèses et penser à une adénite précœcale, à un début de tuberculome ou de cancer; j'avoue que je n'avais pas songé à l'actinomycose.

Cependant une tumeur, s'était formée à la région iléo-cœcale. Cette tumeur dure, allongée, mobile et sensible à la pression, n'éclairait pas le diagnostic; on aurait dit un cancer. L'état général restait bon; toutefois l'intervention chirurgicale s'imposait, et d'un commun accord l'opération fut décidée. Elle fut pratiquée par M. Segond, qui enleva un appendice énorme entouré de membranes et d'adhérences sans la moindre suppuration, sans trace de péritonite. Les parois de l'appendice étaient très épaisses dures et comme lardacées, la muqueuse était saine; pareille lésion ne méritait pas le nom d'appendicite au vrai sens du mot; c'était de l'actinomycose appendiculaire, ainsi que le constata M. Widal à l'examen histologique.

Cette actinomycose appendiculaire ou appendiculo-cœcale a été bien étudiée ces derniers temps [1], notamment dans le *Traité* de MM. Poncet et Bérard. Dans une première phase, qui dure une ou deux années, cette localisation actinomycosique rappelle assez bien les symptômes de l'appendicite à répétition ; le malade a des douleurs continues ou paroxys-

1. Poncet et Bérard. *Traité clinique de l'actinomycose humaine*, 1898, p. 274. — Ninglais, Actinomycose appendiculo-cœcale, *Thèse* de Lyon, 1897. — Lebreton, De l'actinomycose dans le département de la Seine, *Thèse* de Paris, 1902. — Thévenot. Actinomycose appendiculaire, *Gazette des hôpitaux*. 12 août 1902.

tiques qui se localisent surtout à la fosse iliaque droite, il a des crises de tympanisme gastro-intestinal, de la constipation, plus souvent de la diarrhée, parfois des selles sanguinolentes et du ténesme. Plus tard, on commence à sentir à la région cœco-appendiculaire une tuméfaction ligneuse, une induration donnant la sensation d'un fibrome profond à contours mal limités. Pendant des mois, cet état peut rester stationnaire, mais vient un moment où l'actinomycose prend contact avec le péritoine, avec la paroi qu'elle infiltre à la façon d'un plastron, et alors survient la phase de ramollissement, d'ulcération et de fistules.

Il faut convenir qu'aux premières phases de la maladie, le diagnostic est des plus difficiles; on n'a pour se guider que deux symptômes cardinaux, la localisation des douleurs et plus tard l'apparition de la tumeur; on pense alors à des lésions appendiculaires chroniques ou à un début de tuberculome cœcal, ou à autre chose, mais rien encore ne permet d'affirmer l'existence de l'actinomycose. Peut-être au cas de diarrhée chronique pourra-t-on constater le parasite dans les selles.

Terminons cette étude de diagnostic différentiel par le diagnostic du tuberculome du cœcum et du cancer iléo-cœcal. La première phase du cancer du cœcum est généralement assez lente; elle est annoncée par quelques symptômes tels que douleurs à la fosse iliaque droite, diarrhée ou constipation, hémorragies intestinales, méléna, troubles dyspeptiques, anorexie, amaigrissement, symptômes communs, ou peu s'en faut, au tuberculome et au cancer du cœcum. Jusque-là pas moyen d'affirmer le diagnostic. A un moment donné une induration profonde, une tumeur se développe à la région cœcale. Cette tumeur n'est pas toujours facile à sentir et on gagne à faire l'exploration sous le chloroforme, ce qui supprime la douleur et la tension musculaire.

La tumeur est fort variable de forme et de dimensions; elle est arrondie ou allongée, irrégulière, mobile ou immobilisée par des adhérences. Parfois les ganglions inguinaux sont hypertrophiés. Dans quelques cas surviennent des signes

d'occlusion intestinale. Rien encore ne permet (le plus souvent du moins) d'affirmer le tuberculome ou le cancer. Cependant l'évolution plus rapide de la maladie et la cachexie plus précoce sont en faveur du cancer; par contre un sérodiagnostic positif permettrait de conclure au tuberculome.

Et maintenant, si nous jetons un coup d'œil d'ensemble sur les tumeurs de la fosse iliaque droite, tuberculome hypertrophique du cœcum, tuberculome hypertrophique de l'iléon, cancer iléo-cœcal, adénopathies pré-cœcales, tumeurs iléo-cœcales dites inflammatoires, lésions fibroïdes consécutives à l'appendicite, actinomycose appendiculo-cœcale, etc., nous voyons que ce diagnostic différentiel est souvent entouré de très grandes difficultés.

Il est possible néanmoins dans quelques cas d'arriver au diagnostic, surtout quand on peut, par un examen approfondi ou par des renseignements précis, remonter au début de la maladie et en reconstituer l'évolution. Tel individu, par exemple, a eu il y a six mois, un an, et plus encore, un ensemble de symptômes qui ne laisse aucun doute sur une crise d'appendicite. Depuis cette crise d'appendicite, l'attention de votre malade a été appelée vers la fosse iliaque droite, il y porte la main, il y éprouve une sensation de gêne et de tiraillements, il est habituellement constipé; parfois ont apparu des crises de douleurs intestinales généralisées, qui ont pu faire croire à tort à une entéro-colite; ou bien sont survenus des troubles dyspeptiques[1] (dyspepsie appendiculaire) qui ont appelé indûment sur l'estomac toute l'attention, ou bien encore ce sont des troubles cardiaques, ainsi que je l'ai constaté (cœur appendiculaire), qui ont pu faire dévier le diagnostic en portant toute l'attention sur le cœur. En réalité, c'est de la lésion appendiculaire chronique que vient tout le mal avec ses réflexes multiples. Peu à peu les lésions fibroïdes extra-appendiculaires ont gagné du terrain, des adhérences épaisses et des amas inflammatoires

1. Longuet. La dyspepsie appendiculaire et son traitement chirurgical. La *Semaine médicale*, 4 juin 1902.

se sont formés, les douleurs sont devenues permanentes, le malade a maigri, et à l'examen, surtout sous le chloroforme, on constate une induration, une tumeur sur la nature de laquelle il faut se prononcer. Une séméiologie bien conduite peut arriver à reconstituer l'entrée en scène et l'évolution de la maladie, il s'agit d'appendicite chronique; l'opération supprime tous les accidents.

Voici un autre individu chez lequel le mal a également débuté par la fosse iliaque droite, mais nous ne trouvons pas ici, comme entrée en scène, un ensemble de symptômes qui permette de penser à une appendicite. Les douleurs ont été irrégulières ou tardives dans leur apparition, il y a eu des alternatives de diarrhée et de constipation, les déjections ont été souvent sanguinolentes, l'amaigrissement a été précoce, la tumeur de la fosse iliaque s'est accrue rapidement, des ganglions ont apparu à la région inguinale, le séro-diagnostic est négatif, tout permet de diagnostiquer le cancer.

Chez un troisième malade, la diarrhée et les douleurs ont été dès le début les troubles dominants, mais l'évolution de la maladie a été plus lente que dans le cas précédent, la perte de l'appétit a été moins précoce, l'amaigrissement a été beaucoup moins rapide, l'accroissement de la tumeur iliaque s'est fait plus lentement, le séro-diagnostic a été positif, il s'agit d'un tuberculome hypertrophique du cœcum.

Quant au diagnostic différentiel des autres variétés de tumeurs de la fosse iliaque droite, adénite pré-cœcale, tumeurs dites inflammatoires, actinomycose appendiculo-cœcale, etc., il n'est souvent possible de l'établir qu'au moment de l'opération.

Le pronostic du tuberculome hypertrophique du cœcum s'est complètement modifié depuis quelques années. Autrefois un individu atteint de cette tuberculose cœcale était considéré comme atteint d'une maladie mortelle; aujourd'hui, il est considéré comme atteint d'une maladie opérable et souvent curable. Toutefois, la guérison ne peut être obtenue qu'à certaines conditions. Il est nécessaire d'opérer en

temps voulu, il ne faut pas attendre que le sujet soit déjà cachectisé; aussi, dès que la maladie est reconnue ou même soupçonnée, sachons ne pas perdre un temps précieux : il faut agir. La coexistence de la tuberculose pulmonaire aggrave d'autant plus le pronostic que cette complication est une contre-indication opératoire; mais n'oublions pas que la tuberculose pulmonaire est rarement la source de la tuberculose du cœcum, elle en est quelquefois la conséquence, ce qui est une raison de plus pour ne pas différer outre mesure l'intervention chirurgicale. Faite en temps opportum, l'opération donne de nombreux succès; le cas de notre femme en est un remarquable exemple.

SEIZIÈME LEÇON

LES HÉMOPTYSIES DES KYSTES HYDATIQUES DU POUMON

Messieurs,

Il fut un temps où l'hémoptysie était presque toujours interprétée comme un symptôme de tuberculose pulmonaire. Un homme crachait-il du sang, on le considérait comme voué à la tuberculose ; on croyait qu'il devait finir « poitrinaire ». On savait fort bien que l'hémoptysie peut précéder d'un temps plus ou moins long les autres signes de la tuberculose du poumon et l'idée dominante c'est que tout individu atteint d'hémoptysie est en réalité un tuberculeux.

Peu à peu, ces idées se sont modifiées et la valeur sémiologique de l'hémoptysie a été autrement interprétée. On a vu d'abord que certaines personnes, les femmes surtout, les femmes non réglées, les femmes hystériques, peuvent avoir des hémoptysies dites supplémentaires, nerveuses, qui n'ont rien à voir avec la tuberculose.

Puis on a décrit des hémoptysies parfois abondantes, répétées, et même mortelles qui n'ont aucun rapport avec la tuberculose et qui sont associées aux lésions de la dilatation des bronches. On a reconnu que des gens atteints de dilatation des bronches avec hémoptysies et chez lesquels on

eût soupçonné l'association de la tuberculose et de la bronchectasie sont souvent exempts de tuberculose, la bronchectasie étant chez eux la cause unique des crachements de sang. Les travaux de Hanot et Gilbert[1], et de Cornil[2] ont contribué à nous faire connaître ces hémoptysies bronchectasiques. Ce fait n'avait du reste pas échappé à Laënnec qui, dans son admirable chap tre sur la dilatation des bronches, relate l'histoire d'un malade atteint de bronchectasie et d'hémoptysie, et à l'autopsie duquel « on n'aperçut aucun tubercule dans toute l'étendue du poumon ».

On vit également que certaines hémoptysies qu'on eût mises volontiers sur le compte de la tuberculose pulmonaire devaient être rapportées à la formation et à l'expulsion de petits calculs broncho-pulmonaires. Il existe en effet une lithiase broncho-pulmonaire qui peut être une source d'hémoptysies; j'ai eu l'occasion d'observer des cas de ce genre et un de mes anciens internes, le Dr Paulalion[3] a consacré à ce sujet un très remarquable travail. L'expectoration des calculs broncho-pulmonaires s'accompagne parfois d'hémoptysies abondantes et même foudroyantes; l'hémoptysie peut précéder le rejet du calcul ou survenir pendant la crise qui caractérise l'expulsion.

D'autres lésions peuvent également susciter des hémoptysies abondantes et répétées sans que la tuberculose puisse être incriminée. Je veux parler de la pseudo-tuberculose aspergillaire. Le premier malade de ce genre que j'ai eu dans mon service nous arriva à la consultation de l'hôpital en pleine hémoptysie et les hémoptysies se succédèrent; c'était un gaveur de pigeons, atteint d'aspergillose pulmonaire. Un de mes élèves, aujourd'hui mon collègue, le Dr Rénon[4], a

1. Hanot et Gilbert. État des vaisseaux dans les parois des bronches dilatées. *Archives de physiologie*, 1884, p. 152. — Dejean. Hémoptysies non tuberculeuses de la dilatation des bronches. *Thèse* de Paris, 1886. — Houdinet. Hémoptysies et dilatations bronchiques. *Thèse* de Paris, 1896.

2. Cornil. Dilatation des bronches, mort par hémoptysie. *France médicale*, 25 avril 1887.

3. Paulalion. Les pierres du poumon, de la plèvre et des bronches. *Thèse* de Paris, 1891.

4. Rénon. Recherches cliniques et expérimentales sur la pseudo-tuber-

fait sur cette pseudo-tuberculose aspergillaire sa thèse inaugurale et une série de très importants travaux.

Contrairement à l'aspergillose pulmonaire qui est habituellement suivie d'hémoptysies, l'actinomycose du poumon ne produit presque jamais l'hémoptysie. « Quoique l'envahissement du poumon dans l'actinomycose soit le même que dans la tuberculose, il est exceptionnel d'observer le début dramatique avec hémoptysies. L'observation de Sommer est une des seules où l'on signale des crachements de sang abondants[1]. »

Aux causes nombreuses d'hémoptysies non tuberculeuses que je viens de vous signaler, je pourrais joindre la syphilis pulmonaire et les infarctus pulmonaires, y compris les hémoptysies d'origine cardiaque, mais pour le moment je laisse de côté toutes ces variétés d'hémoptysie, et en fait d'hémoptysies non tuberculeuses simulant à s'y méprendre l'hémoptysie tuberculeuse, je vais vous parler des hémoptysies consécutives aux kystes hydatiques pulmonaires. Ce sera l'objet de cette leçon. Vous allez voir la place importante, je dirais presque la place prépondérante que prend l'hémoptysie dans l'histoire du kyste hydatique du poumon. En voici des exemples :

Le malade que je vous présente m'a été adressé il y a six semaines, à l'Hôtel-Dieu, par le Dr Leroy. Depuis quatre ans, cet homme a inscrit avec soin les différents épisodes de sa maladie, aussi nous est-il facile d'en reconstituer fidèlement l'évolution.

Le 22 mai 1898, sans cause appréciable, survient une première hémoptysie. En même temps apparaît, au côté droit de la poitrine, un point douloureux dit pleurétique. Pendant trois semaines, le patient garde le lit sans autres symptômes que la douleur thoracique et plusieurs hémoptysies peu abondantes. Il sort de là assez affaibli, sans pou-

culose aspergillaire. *Thèse* de Paris, 1893. Étude sur l'aspergillose chez les animaux et chez l'homme. Paris 1897.

1. Poncet et Bérard. *Traité clinique de l'actinomycose* humaine. Paris, 1898.

voir regagner son état de santé antérieur. Quatre mois plus tard, le 18 septembre, éclate une nouvelle et forte hémoptysie évaluée à un demi-litre environ de sang spumeux et rutilant. Cette fois l'émotion est vive chez le malade et dans la famille. A dater de ce moment, la toux s'installe avec ténacité; le malade se croit atteint de bronchite, mais dans son entourage on est convaincu qu'il est tuberculeux. On le soigne en conséquence, mais sans succès, car les forces décroissent graduellement. Par intervalles, des douleurs reparaissent au côté droit de la poitrine, l'appétit diminue et l'amaigrissement aboutit, en six mois, à une perte de poids de 15 kilogrammes.

L'année suivante, en 1899, mêmes symptômes; la toux est fréquente, quinteuse, et les crachements de sang reparaissent avec une nouvelle intensité. On note quatre grandes hémoptysies : le 3 mai, le 8 juillet, le 4 août et le 9 novembre. Chaque fois, l'hémoptysie est traitée par l'ergotine, par des potions à l'eau de Rabel et par des applications de glace, avec repos absolu au lit. Chacune de ces fortes hémoptysies laisse le malade encore plus affaibli; toutefois il n'a pas de fièvre; il tousse continuellement; la situation s'aggrave, et le diagnostic de tuberculose pulmonaire à forme hémoptoïque ne paraît plus douteux.

Sur ces entrefaites survient un incident décisif, qui, du même coup, renverse le diagnostic de tuberculose pulmonaire et révèle la vraie nature de l'affection. Le 12 novembre, c'est-à-dire dix-sept mois après la première hémoptysie, le malade est pris de quintes de toux plus violentes que jamais, et, au milieu de crachats sanguinolents et abondants, il rejette une large membrane si caractéristique, que le Dr Leroy n'hésite pas un instant à reconnaître une membrane de kyste hydatique. Dès lors, tout s'explique. La douleur thoracique, la toux, la soi-disant bronchite et les nombreuses et abondantes hémoptysies que le malade avait eues pendant dix-sept mois, tout cela devait être mis sur le compte, non pas d'une tuberculose pulmonaire, mais sur le compte d'un kyste hydatique du poumon que rien n'avait permis de reconnaître jusque-là.

A dater de ce moment, l'expulsion des membranes hydatiques et les hémoptysies se sont renouvelées un grand nombre de fois, et, souvent, le rejet de membranes kystique que j'appellerai par abréviation vomique hydatique, a été accompagné de crachats purulents non fétides. On n'a jamais constaté ni la fétidité de l'haleine, ni cette odeur d'hydrogène sulfuré que j'ai signalée depuis longtemps dans certains kystes hydatiques infectés.

Chez cet homme, l'expulsion des membranes hydatiques est presque toujours annoncée vingt-quatre ou trente-six heures avant, par une recrudescence des quintes de toux et par des hémoptysies plus ou moins abondantes; par contre, il lui arrive d'avoir des hémoptysies qui ne sont suivies d'aucune vomique hydatique. Ainsi, du 24 mars aux premiers jours d'avril 1901, on a compté treize grandes hémoptysies sans aucune expulsion de pus ou de membranes. Les hémoptysies ont continué pendant le mois de mai, et ce n'est que le 25 août qu'un nouveau crachement de sang a été suivi du rejet de pus et de larges membranes. Pendant les quatre derniers mois de l'année 1901, les hémoptysies ont reparu, et elles ont presque toujours été suivies de vomique hydatique avec ou sans crachats purulents.

D'après ce que nous a raconté le malade, la vomique hydatique se fait tantôt sans trop de difficultés, surtout quand la membrane à expulser est de petite dimension, tantôt c'est au prix d'efforts les plus pénibles, avec angoisse et sensation d'étouffement, que les grandes membranes sont rejetées. Deux fois même, les quintes de toux qui favorisaient l'expulsion des membranes ont été si violentes, que de longues membranes ont été projetées dans les fosses nasales et ont dû être extraites par le nez. En 1902, les hémoptysies et les vomiques hydatiques ont continué, et, jusqu'à ce jour, du 22 mai 1898 au 12 avril 1902, cet homme a eu une soixantaine d'hémoptysies et quarante-trois vomiques hydatiques. Voici plusieurs flacons qui contiennent des membranes hydatiques récemment rejetées; quand on les étale, certaines ont la dimension du creux de la main; l'examen histologique en a démontré la nature, le malade n'est pas tuberculeux.

Quelques mots maintenant sur le diagnostic topographique et sur le pronostic du kyste hydatique pulmonaire de notre homme. Ce kyste occupe la base du poumon droit. Nous constatons, en effet, dans le tiers inférieur de la poitrine, du côté droit, une matité bien nette, et à ce niveau le murmure vésiculaire normal est remplacé par l'absence de bruits normaux et anormaux; à peine trouve-t-on quelques frottements-râles. La base du thorax n'est ni amplifiée, ni déformée. La radiographie pratiquée par M. Lacaille prouve que c'est bien là le siège de la lésion.

Mais comme cette lésion de la base du poumon droit confine à la face supérieure du foie, on pourrait se demander, à la rigueur, s'il ne s'agit pas ici d'un kyste hydatique du foie ouvert dans les bronches. Je rejette ce diagnostic pour plusieurs raisons que voici :

Au cas d'hydatide hépatique, le foie est très volumineux, d'abord à cause du kyste et ensuite à cause de l'hypertrophie compensatrice qui l'accompagne si souvent; or chez notre homme le volume du foie est normal. De plus les vomiques d'origine hépatique contiennent souvent des éléments de la bile; on n'en a jamais constaté chez ce malade. Enfin, chose essentielle, qui sert a différencier les kystes hydatiques de la base du poumon droit, des kystes de la face convexe du foie ouvert dans les bronches, c'est que notre malade a eu des hémoptysies *précoces*, hémoptysies qui peuvent survenir, dès la formation du kyste pulmonaire et longtemps avant sa rupture.

Un kyste de la face convexe du foie peut, comme le kyste du poumon, provoquer des douleurs thoraciques, des frottements pleuraux et une matité à la base du thorax, mais les hémoptysies précoces, celles qui surviennent des semaines et des mois avant la rupture du kyste, sont l'apanage du kyste pulmonaire. Certes des hémoptysies peuvent survenir quand le kyste hépatique se rompt dans le poumon, mais ces hémoptysies-là sont contemporaines de la rupture et de la vomique hydatique; tandis que chez notre malade, les hémoptysies ont été tellement précoces qu'elles ont précédé de dix-sept mois la première vomique. Il s'agit donc bien

chez lui de kyste hydatique du poumon et non pas de kyste du foie ouvert dans les bronches.

Restait à discuter le pronostic et le traitement. D'une façon générale, le kyste hydatique du poumon est souvent une affection grave qui peut nécessiter l'intervention chirurgicale, mais chez notre homme, nous n'avons à noter ni fièvre, ni accidents infectieux; l'élimination du kyste se fait sans complication. Depuis quelques semaines l'appétit est meilleur, le malade a déjà repris plusieurs kilos et son état général est plus satisfaisant. Tout fait donc supposer qu'il se débarrassera complètement de son kyste sans autres accidents; c'est la guérison en perspective. En pareille circonstance, la chirurgie n'a pas à intervenir[1].

Le cas que je viens de vous rapporter est bien fait pour mettre en relief la valeur des hémoptysies dans l'évolution du kyste hydatique du poumon, hémoptysies qui ont précédé de 17 mois la rupture du kyste et qui ont persisté jusqu'à son élimination complète. Je vais vous signaler d'autres exemples analogues, et vous présenter la question avec ses différentes modalités.

Il y a trois mois, je vous ai porté un flacon contenant de larges lambeaux de membranes d'hydatide, voici à quelle occasion. Un habitant de la République Argentine se croyant atteint de tuberculose pulmonaire était venu me consulter au commencement de cette année. Il se plaignait depuis deux mois de toux opiniâtre et d'hémoptysies fréquemment répétées. Il n'expectorait pas. A l'auscultation je ne découvris nulle part trace de tuberculose, ni râles, ni matité. L'examen des crachats nous manquait, puisque le malade ne crachait pas. L'appétit était mauvais et cet homme maigrissait. Je laissai le diagnostic en suspens. A quelques semaines d'intervalle, je revis le patient une deuxième et une troisième fois et l'investigation la plus minutieuse ne me permit de rien découvrir. Les hémoptysies continuaient.

1. Ce pronostic s'est réalisé; pendant plusieurs mois, notre homme a eu encore quelques hémoptysies et quelques vomiques qui ont été de plus

Un jour le malade vint me voir et me porta un flacon contenant un liquide trouble, avec une quantité de lambeaux membraneux qu'il avait rendus pendant la nuit au prix de terribles quintes de toux et d'étouffement allant jusqu'à la suffocation. Le diagnostic était fait, je vous ai montré le corps du délit, cet homme était atteint de kyste hydatique du poumon assez profondément caché pour échapper jusque là à notre examen.

En juin 1892, un de mes élèves est pris d'hémoptysie, il tousse, il se croit tuberculeux, mais il n'expectore pas. C'est dix mois plus tard, en avril 1893, qu'au milieu d'accès de suffocation il fait une petite vomique hydatique avec membranes et expectorations fétides. Il n'était nullement tuberculeux, il s'agissait d'un kyste hydatique du poumon dont il a guéri.

Au nombre des kystes hydatiques du poumon où les hémoptysies ont joué un rôle prépondérant, il est deux observations qui sont d'autant plus intéressantes qu'elles concernent deux étudiants en médecine qui ont recueilli et publié leur propre cas avec un soin tout particulier.

La première de ces observations est celle de M. Chachereau [1], en voici le résumé : Des douleurs thoraciques (peut-être de la pleurésie) ouvrent la scène, la toux est fréquente; au printemps de 1879 le malade expectore des crachats noirâtres. Après une accalmie relative de longue durée, la toux et des crachats franchement sanguinolents apparaissent en mai et juin 1882. Les signes stéthoscopiques sont à peu près nuls. Les crachats sanglants ressemblent à du mucus mêlé de sang; « ils ont l'apparence de cassis et de groseille ». Jusque-là les petites hémoptysies ne sont qu'à l'état d'ébauche et laissent soupçonner la tuberculose. Tout à coup le diagnostic jusque-là fort douteux se précise. Un terrible accès de suffocation est suivi d'une hémoptysie abondante et de l'expulsion de petites hydatides de la dimension

en plus légères, l'amélioration c'est fortement accentuée, et aujourd'hui, huit mois après cette leçon, il est complètement guéri.

1. Chachereau. Kyste hydatique du poumon, urticaire hydatique. *Thèse* de Paris, 1884.

de grains de raisin. Les semaines suivantes, les petites hémoptysies se répètent avec expulsion d'hydatides.

A dater de juillet les hémoptysies deviennent plus intenses et plus répétées, « elles rappellent tout à fait par leur couleur rutilante et leur aspect spumeux les hémoptysies ordinaires de la phtisie ». Les crachements de sang sont accompagnés ou suivis de rejet d'hydatides. En août survient une vomique de pus verdâtre sans odeur marquée. Vers la fin du même mois, nouvelles hémoptysies. Pendant les mois de septembre et octobre, les hémoptysies se répètent, toujours accompagnées d'expectoration purulente et du rejet d'hydatides. Enfin, en novembre, dernière hémoptysie, amélioration et guérison définitive. En résumé, dit M. Chachereau, les hémoptysies ont duré depuis le 22 mai 1882 jusqu'au 11 novembre 1883, c'est-à-dire dix-huit mois, et l'expectoration hydatique avec ou sans crachats purulents s'est renouvelée quinze fois. Remarquons en outre que des plaques d'urticaire ont souvent accompagné les hémoptysies et les expectorations hydatiques.

L'observation de l'autre étudiant en médecine est celle de M. Marconnet[1]. En voici le résumé : La maladie semble avoir débuté par des pleurésies droites. La toux était suivie d'expectoration de mucus teinté de sang. Après différentes péripéties, apparition pendant deux mois de crachats hémoptoïques suivis en avril 1889 d'une véritable hémoptysie. Le malade se rend à La Bourboule, convaincu qu'il est atteint de tuberculose pulmonaire. A la fin d'avril nouvelle hémoptysie et expectoration purulente. En octobre départ pour Alger. Amaigrissement considérable, toux fréquente, affaiblissement progressif, sueurs nocturnes, fièvre hectique, crachats purulents et sanguinolents. On pensait alors à une phtisie avancée.

Ce diagnostic devait recevoir bientôt un démenti formel. Le 31 décembre, survient tout à coup une vomique d'un demi-litre de liquide clair comme de l'eau, et aussitôt après éclate une épouvantable hémoptysie. « Je me sens mourir,

1. Marconnet. Kyste hydatique du poumon. *Le progrès médical*, 1891, p. 518.

dit M. Marconnet, et je ne vois aucune chance de salut, le sang coule toujours de ma bouche, je suis presque exsangue je perds connaissance. A ce moment mon vase de nuit est plein de sang; après l'avoir rempli, j'en ai encore craché dans une cuvette une notable quantité. En tout j'ai rendu au moins deux litres de sang. » Deux jours après cette hémorragie presque foudroyante qui avait coïncidé avec la rupture d'un kyste hydatique du poumon, « l'hémoptysie continue avec une abondance inquiétante ».

A dater de ce moment l'haleine et les crachats purulents prennent une horrible fétidité et, dans la nuit du 13 au 14 janvier, au milieu de quintes de toux, notre jeune étudiant rejette plusieurs membranes hydatiques de 4 à 5 centimètres carrés. Dès lors, l'amélioration se fait progressivement, et en mai 1890 on pouvait considérer la guérison comme définitive.

Voici une autre observation [1] qui prouve elle aussi, que les hémoptysies peuvent précéder d'un temps fort long les autres signes de l'hydatide du poumon. Un homme âgé de cinquante-deux ans se croyant atteint d'un rhume vulgaire se met à cracher le sang. Les jours suivants surviennent de véritables hémoptysies. Le malade entre alors à l'Hôtel-Dieu dans le service de Sée. Là, ses hémoptysies continuent pendant cinq mois. Il quitte l'Hôtel-Dieu, mais à peine rentré chez lui les crachements de sang se multiplient. Il entre dans le service de Moutard-Martin. La toux est opiniâtre, on constate une voussure à la base de la poitrine et on diagnostique une pleurésie enkystée. On pratique une ponction qui rectifie le diagnostic et qui démontre l'existence d'un kyste hydatique du poumon. Au moment de la ponction « le malade est pris soudain d'un formidable accès de toux, il suffoque et aussitôt éclate une hémoptysie extrêmement abondante. Le malade rend le sang à pleine gorge et remplit deux cuvettes. L'hémorragie, qui a commencé à dix heures du matin, ne cesse complètement que vers deux heures du soir ».

1. Delgrange. *Thèse* de Paris, 1879, p. 39.

Une malade du service de M. Landouzy[1] a depuis trois mois des hémoptysies fréquentes qui font croire à l'existence d'une tuberculose pulmonaire. Ces hémoptysies constituées par du sang spumeux et rutilant sont évaluées chaque fois à un demi-verre. Alors apparaissent la dyspnée, l'anorexie, l'amaigrissement. Le thorax est fortement voussuré du côté gauche et le cœur est très dévié à droite. On fait le diagnostic de kyste hydatique du poumon, diagnostic vérifié par la ponction.

Une observation de M. Laveran[2] concerne un soldat, s'adonnant beaucoup à l'escrime, qui pendant un assaut fut pris d'une hémoptysie évaluée à un verre de sang. Quelques jours plus tard il éprouva des douleurs des deux côtés de la poitrine, et il eut plusieurs hémoptysies moins abondantes que la première. Ce n'est que six mois après sa première hémoptysie qu'on eut la raison de ses crachements de sang, il fut pris de vomique et rendit du pus avec des membranes hydatiques.

Un malade du Dr Watelet est pris d'hémoptysie et se met à maigrir. On le croit tuberculeux. Quatre mois plus tard les crachements de sang reparaissent, la toux devient incessante, la dyspnée arrive jusqu'à la suffocation et le patient est pris d'une vomique hydatique avec larges membranes et crachats purulents d'odeur fétide. On vit alors que les hémoptysies de cet homme étaient l'indice, non pas d'une tuberculose, mais d'un kyste hydatique du poumon.

M. Millard m'a fait part du cas suivant. Il est consulté autrefois par un homme d'une trentaine d'années, affligé depuis assez longtemps d'une toux rebelle, considérée comme d'origine tuberculeuse et pour laquelle on avait conseillé la cure des Eaux-Bonnes. Mais dans la nuit même qui suivit son arrivée dans cette station, il fut pris d'une hémoptysie abondante qui sembla confirmer le diagnostic de tuberculose. La cure des Eaux-Bonnes fut ajournée, et dès que le voyage fut possible le malade revint à Paris.

1. *Le progrès médical*, 30 juin 1883.
2. *La médecine moderne*, 4 février 1892.

C'est alors que le vrai diagnostic se révéla, car ce jeune homme fut pris de vomique hydatique constatée par M. Millard. Il n'était pas tuberculeux, il avait un kyste hydatique du poumon.

Dans une observation de Mercier citée par Trousseau, il est dit qu'un homme de trente-huit ans était sujet depuis *plusieurs années* à de fréquentes hémoptysies, bien qu'il ne présentât d'ailleurs aucun signe de tuberculose pulmonaire. Il fut pris subitement d'une douleur violente dans le côté droit; l'examen de la poitrine fit reconnaître un hydro-pneumothorax et le malade succomba rapidement. A l'autopsie on trouva dans la cavité pleurale une hydatide siégeant au milieu du liquide épanché. Dans la partie du lobe du poumon correspondant à la scissure interlobaire, il y avait une caverne creusée dans le parenchyme de l'organe et au niveau de laquelle on voyait une bronche ulcérée.

Dans les cas nombreux que je viens de vous citer, les malades n'ont pas succombé à l'hémoptysie, même quand ces hémoptysies ont été abondantes et répétées. Mais il se peut que l'hémoptysie hydatique prenne de telles proportions que la mort en puisse être la conséquence. En voici un cas[1] : Un jeune garçon de dix-sept ans avait depuis deux ans et demi de petites hémoptysies; une fois même il rendit une demi-pinte de sang. Ayant beaucoup maigri et sa santé s'étant altérée, il entra à l'hôpital. Il y fut pris d'expectoration abondante et on constata le rejet d'une membrane hydatique. Sa santé s'étant améliorée il quitta l'hôpital, mais il y revint six mois plus tard ayant encore eu une hémoptysie d'une demi-pinte de sang. On avait fait le diagnostic du kyste hydatique et ce kyste siégeait à la base du poumon gauche. Les jours suivants les événements se précipitent, les hémoptysies se succèdent coup sur coup, en telle abondance que le malade succombe. A l'autopsie on trouve un kyste hydatique occupant le lobe inférieur du poumon gauche. L'hémorragie venait d'une veine pulmonaire dilatée et perforée.

1. Behr. Des hydatides du poumon. *Thèse* de Paris, 1895, p. 107.

Les nombreuses observations que nous venons de passer en revue, disent assez quelle est l'importance de l'hémoptysie dans l'histoire des kystes hydatiques du poumon. Cette importance est du reste signalée par tous les auteurs qui se sont occupés de la question.

Hearn, dans son travail qui comprend cent quarante-quatre observations de kyste hydatique pulmonaire, met en relief la fréquence de l'hémoptysie. « C'est à peine, dit-il, si dans le cinquième de nos observations il n'en est point parlé; or, si de ce nombre déjà restreint nous retranchons les brèves relations dans lesquelles il est simplement dit que le malade présentait l'aspect d'un phtisique, et dans lesquelles nous sommes par conséquent légitimement en droit d'admettre qu'il avait été atteint d'hémoptysie, nous ne trouvons que fort peu de cas où elle ait fait défaut. »

En Islande, où l'hydatide est si fréquente, Finsen dit qu'on peut à peu près conclure des crachements de sang à l'échinocoque pulmonaire.

Mon maître Trousseau [1], dans son admirable leçon sur les kystes hydatiques du poumon insiste tout spécialement sur les hémoptysies qui en sont la conséquence. Les hémoptysies, dit Trousseau, sont notées dans presque toutes les observations d'hydatides du poumon.

MM. Vegar et Cranwell dans leur monographie sur les kystes hydatiques de la République Argentine [2], disent que les hémoptysies constituent un des symptômes les plus importants des kystes du poumon.

Si je vous ai cité un aussi grand nombre d'observations, si je vous ai fait connaître les opinions des auteurs qui ont écrit sur le sujet qui nous occupe, c'est pour que vous puissiez comprendre l'importance sémiologique de l'hémoptysie dans l'évolution du kyste hydatique du poumon. Il est d'usage de scinder les hémoptysies dues aux kystes pulmonaires en deux catégories, celles qui sont dites *précoces* et qui sur-

1. Trousseau. *Clinique médicale de l'Hôtel-Dieu*, t. I, p. 747.
2. Buenos-Aires, 1901.

viennent avant la rupture du kyste, et celles qui sont dites *tardives* et qui surviennent pendant la rupture ou après la rupture du kyste.

Les hémoptysies précoces, ou antérieures à la rupture du kyste, présentent différents aspects. Dans quelques cas, l'hémoptysie est réduite au minimum ; ce sont des crachats sanglants, brunâtres, rougeâtres, de coloration groseille ou cassis ; ces crachats sont rejetés par la toux ; ils se répètent plusieurs fois par jour, pendant des semaines ou des mois avec ou sans temps d'arrêt. Parfois, ce sont de véritables petites hémoptysies de sang pur et rutilant, qui reparaissent à intervalles plus ou moins rapprochés pendant des mois et même des années. D'autres fois enfin, les hémoptysies sont très répétées, très abondantes, et chacune d'elles est constituée par 100 ou 200 grammes, 500 grammes de sang spumeux et rutilant rappelant les grandes hémoptysies tuberculeuses.

Ainsi, chez le malade de notre première observation, des hémoptysies très abondantes se sont répétées sept fois en dix-sept mois avant la rupture du kyste pulmonaire; chez le malade de notre deuxième observation, les hémoptysies se sont répétées fréquemment pendant deux mois et demi avant la rupture du kyste; chez le malade de notre troisième observation, l'hémoptysie a précédé de dix mois la rupture du kyste ; chez M. Chachereau, des crachats sanguinolents ont précédé la rupture du kyste ; chez M. Marconet, des crachats sanguinolents et, plus tard, de vraies hémoptysies ont devancé de six mois l'ouverture du kyste ; le malade dont parle M. Delgrange a eu pendant six mois des hémoptysies avant la rupture de son kyste ; chez la malade de M. Landouzy, des hémoptysies fréquentes ont précédé de trois mois la ponction du kyste ; chez le malade de M. Laveran, les hémoptysies se sont reproduites plusieurs fois, six mois avant la rupture du kyste; chez le malade de M. Watelet, la rupture du kyste n'est survenue que six mois après les premières hémoptysies ; chez le malade de Mercier, les hémoptysies duraient depuis plusieurs années quand survint la rupture du kyste ; le malade dont parle Behr eut des

hémoptysies pendant deux ans et demi avant la rupture du kyste.

Vous voyez donc que les hémoptysies précoces, sous forme de crachats sanguinolents ou sous forme de crachements de sang plus ou moins abondants peuvent se répéter pendant des mois et des années avant la rupture du kyste. Dans bien des cas, l'hémoptysie est précédée ou accompagnée de toux et de douleur thoracique.

La toux sèche, quinteuse et tenace est le résultat d'un réflexe; elle peut simuler la toux de la tuberculose, avec cette différence, toutefois, que la toux de la tuberculose est presque toujours suivie d'expectoration, pour si minime que soit cette expectoration, ce qui permet de pratiquer l'analyse des crachats.

La douleur thoracique est rarement vive dès la première période de l'hydatide pulmonaire, elle simule tantôt un point pleurétique, tantôt une névralgie intercostale; dans quelques cas, elle est intense avec irradiations multiples, au cou, à l'épaule, à l'épigastre.

Bien que l'état général puisse se maintenir pendant la première phase de l'hydatide pulmonaire, il est des cas où l'appétit se perd, et le patient maigrit. Alors, en face d'un individu qui crache le sang, qui tousse, qui perd l'appétit et qui maigrit, on ne peut se défendre de l'idée de tuberculose; le malade se croit tuberculeux et le médecin partage souvent son erreur.

Veuillez vous rappeler les observations que je vous ai citées et vous voyez que l'erreur de diagnostic est presque partout commise, on pense à une tuberculose qui n'existe pas. Ainsi le malade de notre première observation fut regardé pendant dix-sept mois comme tuberculeux, jusqu'au moment où éclata sa vomique hydatique. Le malade de notre deuxième observation fut considéré pendant trois mois comme tuberculeux jusqu'au moment où le rejet de membranes hydatiques rectifia le diagnostic. Le malade de notre troisième observation se crut tuberculeux et son erreur ne fut rectifiée que dix mois plus tard par sa vomique hydatique. M. Marconet se crut tuberculeux et on l'envoya soigner sa

tuberculose à la Bourboule et en Algérie où la vomique hydatique vint rectifier le diagnostic. La malade qui entra dans le service de M. Landouzy avait d'abord été considérée comme tuberculeuse. Le malade de M. Watelet fut regardé pendant quatre mois comme tuberculeux et c'est le rejet d'hydatides qui vint éclairer le diagnostic. Le malade que vit M. Millard avait été envoyé aux Eaux-Bonnes comme tuberculeux.

Ces erreurs de diagnostic s'expliquent fort bien, les hémoptysies donnent le change. Si le malade ne crache pas, l'examen bactériologique n'est pas là pour redresser l'erreur de diagnostic, mais, en pareil cas il ne faut pas négliger de pratiquer le séro-diagnostic de la tuberculose, car un séro-diagnostic négatif prend une grande valeur.

Les renseignements fournis par l'auscultation sont souvent nuls ou insuffisants. Au début de sa formation, le kyste hydatique du poumon, surtout s'il est profondément situé, échappe à nos moyens d'investigation; il ne provoque encore ni matité, ni déformation, ni voussure thoracique; vient-on à percevoir quelques râles dus à la congestion pulmonaire périkystique, ces râles ne peuvent mettre sur la voie du diagnostic. J'en dirai autant de la radiographie, qui, à la première phase de l'évolution kystique, pourrait à peine fournir quelques renseignements sur l'existence d'une lésion pulmonaire sans nous renseigner sur la nature de cette lésion.

Tout ceci vous prouve que le diagnostic du kyste hydatique du poumon à sa première période est entouré de difficultés, mais ceci vous prouve également que chez un individu atteint d'hémoptysies répétées et chez lequel rien ne permet de soupçonner la tuberculose, ni l'aspergillose, ni la calculose, ni la bronchectasie, vous devez penser avant tout au kyste hydatique du poumon. Ce diagnostic prendrait une réelle importance si les hémoptysies étaient accompagnées *d'urticaire* comme chez M. Chachereau.

En compulsant ces observations, nous voyons que les hémoptysies précoces, celles qui sont contemporaines de la formation du kyste hydatique tout à fait à son début, peuvent devancer les autres signes et survenir à titre de signe

précurseur, ici comme dans bon nombre d'affections pulmonaires (tuberculose, aspergillose, etc). C'est même une chose remarquable que ce *premier cri de révolte* du poumon en face de l'envahisseur; peut-être c'est-il pour le poumon un moyen de défense; attaqué par l'ennemi, la phagocytose ne lui suffit pas, les vaisseaux se mettent de la partie, et dans une éjaculation sanguine on dirait que le poumon cherche à se débarrasser de son adversaire ; il y réussit quelquefois et l'hémoptysie, n'ayant pas de suite, est alors classée, faute de mieux, sous la rubrique d'hémoptysie essentielle.

C'est à ces hémoptysies précoces que j'ai donné le nom d'hémoptysies *de défense*. Elles sont très fréquentes dans la tuberculose pulmonaire ; l'hémoptysie tuberculeuse, en effet, peut éclater dans le cours d'une santé en apparence excellente, avant tout autre symptôme, et à une époque où rien ne pouvait faire soupçonner la tuberculose ; les parents qui ont été atteints d'hémoptysies, peuvent engendrer des enfants tuberculeux, alors qu'eux les parents, pouvaient fort bien n'avoir eu comme témoin de leur tuberculose que ces hémoptysies dont ils ont guéri sans aucun reliquat.

Eh bien, je pense que l'embryon exacanthe peut devenir, dès sa fixation dans le poumon, une cause d'hémoptysie, je crois que les hémoptysies peuvent se répéter alors que le kyste hydatique tout à fait à ses débuts, n'a que les dimensions d'une tête d'épingle, d'un petit pois, d'une noisette, et elles peuvent continuer à se produire pendant l'évolution du kyste hydatique, avant sa rupture. Telles sont les hémoptysies précoces. Vous voyez qu'il est essentiel de les bien connaître.

Passons aux hémoptysies *tardives*, celles qui accompagnent la rupture du kyste ou qui surviennent après la rupture. Je vous en ai cité un grand nombre de cas. Ces hémoptysies tardives sont généralement très abondantes, elles sont précédées ou accompagnées de vomique, rejet de liquide limpide ou purulent et fétide; expulsion de membranes hydatiques. Dans quelques cas, comme chez le

malade de notre première observation, chaque nouvelle vomique, petite ou grande, est accompagnée d'hémoptysies, parfois même les hémoptysies se répètent entre deux vomiques sans expulsion de membranes hydatiques; ainsi notre homme eut entre deux vomiques treize hémoptysies évaluées par lui à trois litres de sang.

Il est à remarquer que les hémoptysies hydatiques, par leur abondance et par leur répétition, peuvent mettre la vie du malade en danger. M. Marconet au moment de la rupture de son kyste pulmonaire eut des hémoptysies tellement abondantes que ses médecins le considéraient comme mourant. — Le malade dont parle M. Delgrange eut une hémoptysie à remplir deux cuvettes. — L'hémoptysie peut être mortelle s'il se produit une rupture de vaisseaux importants, ainsi le malade dont l'observation est citée par M. Behr succomba à ses hémoptysies.

DIX-SEPTIÈME LEÇON

MALADIE OSSEUSE DE PAGET

OSTÉITE DÉFORMANTE PROGRESSIVE

Messieurs,

Je vous présente aujourd'hui un malade qui est atteint de l'affection à laquelle on a donné le nom d'*ostéite déformante de Paget*.

Le premier mémoire de sir James Paget a été publié, en 1877, dans les *Medico-chirurgical transactions*. Il a pour titre : « Inflammation chronique des os », et pour sous-titre : « Ostéite déformante ». Dans un travail ultérieur, publié en 1882, c'est le sous-titre qui a prévalu, et Paget ne désigne plus cette affection que sous le nom d'ostéite déformante. Les cinq observations du premier mémoire ne sont pas toutes d'égale valeur, mais certaines d'entre elles sont si caractéristiques, notamment la première, qu'elles ont suffi à faire accepter l'entité morbide décrite par l'auteur. L'étude clinique, les recherches anatomo-pathologiques et les planches qui sont annexées à ce mémoire en font un travail de premier ordre.

Le malade qui va faire l'objet de cette leçon est un homme de cinquante-deux ans, qui est dans nos salles depuis le 26 avril dernier. Dès son arrivée, nous avons constaté chez

lui une déchéance intellectuelle assez marquée, il répondait parfois d'une façon assez incohérente à nos questions et la mémoire lui faisait souvent défaut. Aussi avons-nous eu recours à sa femme pour compléter les renseignements qui nous manquaient.

Le début de la maladie remonte à une douzaine d'années. Jusque là, notre homme, ancien zouave, avait eu une excellente santé. A cette époque, il remarqua que la marche devenait pénible et douloureuse, les jambes supportaient mal le poids du corps, on aurait dit qu'elles mollissaient, et en même temps elles se déformaient et s'incurvaient.

Peu à peu, ce mouvement d'incurvation des membres inférieurs s'est accentué, les genoux étaient déjetés en dehors, et en s'incurvant, les jambes se raccourcissaient d'autant; aussi fallait-il diminuer les pantalons, qui étaient devenus trop longs.

Vers la même époque, le crâne augmentait de volume et les chapeaux devenaient trop étroits.

A la longue le cou s'affaissait, la tête semblait rentrer dans les épaules et s'inclinait en avant, le thorax se tassait, le dos se voutait, la taille diminuait, les bras paraissaient trop longs, les mains descendaient jusqu'aux genoux, la marche devenait de plus en plus pénible et ne pouvait plus s'effectuer qu'à l'aide d'une canne. L'activité cérébrale laissait à désirer.

Plus tard la respiration devint gênée, l'essoufflement était fréquent et accompagné de battements de cœur, l'appétit diminuait et le malade maigrissait.

Il a fallu une douzaine d'années pour arriver à l'état actuel. En ce moment la marche est impossible, le malade ne quitte plus son lit, il s'alimente peu, il est souvent somnolent. Pour que vous puissiez bien constater l'attitude du malade, ainsi que les déformations de son corps et de ses membres, je fais placer cet homme debout devant vous, soutenu par deux infirmiers. Vous pourrez étudier simultanément les déformations de son squelette sur la belle radiographie qui a été faite par M. Lacaille.

Ci-joint la photographie de notre malade.

Ce qui frappe d'abord, c'est la déformation symétrique des membres inférieurs. Vous voyez qu'ils ont subi une double incurvation, l'une à concavité interne, l'autre à convexité antérieure. Par leur incurvation en dedans, les membres inférieurs forment deux arcs à concavité interne; les talons peuvent venir au contact, mais les genoux ne peuvent se rapprocher et restent écartés de 18 centimètres. Cet écartement des membres inférieurs rappelle la forme d'une ellipse.

Par leur incurvation antérieure, les cuisses et les jambes font une saillie courbe en avant. Cette saillie courbe est surtout accentuée à la jambe où le tibia, dont la crête est transformée en un bord épais, rappelle un peu la déformation « en fourreau de sabre » qu'on voit également dans la syphilis. A la palpation, on sent l'épaississement énorme de l'os, mais on n'y découvre aucune tumeur ostéo-périostique ; à quelques rugosités près, l'hypertrophie de l'os paraît être uniforme et générale.

Sur la radiographie, on voit que le fémur et le péroné sont beaucoup moins atteints que le tibia. Les os des pieds y paraissent normaux, à l'exception du calcanéum qui est notablement hypertrophié.

Vous voyez que le crâne de notre malade est énorme ; il mesure 56 centimètres de circonférence au-dessus des oreilles, il n'est ni déformé, ni bosselé ; l'épaisseur des os craniens est générale, uniforme et considérable, ainsi que vous le voyez sur l'épreuve radiographique. Les os de la face ne sont pas hypertrophiés dans les mêmes proportions ; cependant, ainsi que nous le montre la radiographie, les maxillaires supérieurs et le maxillaire inférieur sont relativement volumineux.

Les clavicules sont énormes et leurs courbures sont exagérées. L'épine des omoplates participe à l'hypertrophie osseuse. Voyez la radiographie ; le bassin est rétréci par en bas et évasé par en haut.

J'appelle votre attention sur l'attitude de cet homme : les épaules sont saillantes et portées en avant ; la tête semble rentrer dans les épaules et s'incliner sur le sternum, ce qui est dû à un tassement des vertèbres. Le thorax subit un tassement analogue, les côtes sont volumineuses et rapprochées ; il en résulte que la hauteur de la cavité thoracique a notablement diminué.

Le raccourcissement du tronc fait paraître les bras beaucoup trop longs ; ils sont déformés, légèrement incurvés en dedans et le volume des os est accru.

Les mains ne sont pas plus volumineuses qu'à l'état normal, contrairement à ce qu'on voit dans l'acromégalie ;

cependant, quelques os du carpe, ainsi que le démontre la radiographie, sont atteints d'ostéite hypertrophiante.

En résumé, en une douzaine d'années, la plus grande partie du squelette a été progressivement atteinte de lésions osseuses à forme déformante et hypertrophiante.

Mais le squelette n'est pas seul en cause, j'ai encore à vous signaler d'autres lésions et d'autres symptômes. Le malade s'est graduellement affaibli et il prend graduellement l'aspect d'un cachectique. Dès son entrée dans nos salles, il nous a paru fort essoufflé. Cette dyspnée reconnaît plusieurs causes, elle est due en partie aux lésions osseuses qui ont déformé et rétréci la cage thoracique, et elle tient également à une lésion cardiaque. On trouve, en effet, à l'auscultation du cœur, un souffle systolique avec un indice de dédoublement du second bruit; il y a lésion mitrale.

Depuis quelques semaines, les troubles intellectuels se sont fortement accentués; le malade a perdu la mémoire, il n'achève ni ses phrases ni ses mots, il bredouille en parlant, par moments sa prononciation rappelle la paralysie générale. On pourrait se demander si ces troubles cérébraux sont dus à une compression du cerveau par la boîte cranienne hypertrophiée, mais là n'est pas la raison, car l'hypertrophie osseuse n'est pas concentrique, elle n'empiète pas sur la cavité cranienne; il faut donc chercher la cause de ces troubles cérébraux dans une lésion des méninges ou dans une lésion cérébrale.

Cet homme n'est ni tuberculeux, ni cancéreux, ni syphilitique; il arrive à la phase ultime de sa maladie, et il succombe non pas à une complication indépendante de sa maladie, mais à sa maladie elle-même. Nous aurons l'occasion d'en reparler.

. . . . . .

Messieurs,

Ainsi que je vous le disais il y a quelques semaines, notre malade a succombé aux progrès de sa cachexie sans incidents nouveaux. L'autopsie est d'autant plus intéressante qu'on n'a que rarement l'occasion d'avoir une autopsie

complète de « l'ostéite déformante de Paget ». Autopsie et examen histologique ont été faits par un de nos chefs de laboratoire, M. Jolly ; en voici le résultat concernant l'état du squelette, et l'état des organes.

Les poumons, libres de toute adhérence, présentent un emphysème notable et une congestion marquée des deux bases sans hépatisation. Les plèvres sont normales.

Le larynx, la trachée, le tube digestif, le péritoine ne présentent rien de particulier.

Le foie est gorgé de sang, c'est un type de foie muscade sans cirrhose, il pèse 1.310 grammes. La rate est petite et scléreuse, elle pèse 100 grammes. Les reins, bien que petits, n'offrent aucune lésion.

Rien à signaler aux capsules surrénales, au pancréas, aux organes génitaux, au corps thyroïde.

Les organes vraiment lésés sont le cœur et le cerveau.

Le cœur est mou et affaissé. L'orifice mitral est légèrement insuffisant. On constate à la valvule mitrale comme à la valvule tricuspide un épaississement fibreux des parois, avec des nodosités qui peuvent atteindre le volume d'un pois. Les valvules sigmoïdes pulmonaires ne sont pas altérées mais les valvules aortiques sont indurées sans calcification. Sur l'aorte existent quelques points d'athérome. Le cœur sans caillots pèse 290 grammes.

Dans la cavité cranienne on ne trouve pas d'adhérences entre la dure-mère et les méninges molles, mais l'adhérence est complète entre la dure-mère et le crâne. A la surface du cerveau, surtout aux parties convexes et également à la base, on trouve des épaississements, des opacités de la pie-mère. Rien d'apparent sur les coupes du cerveau, du cervelet et du bulbe.

L'examen histologique des parties corticales du cerveau dans les points où les méninges sont épaissies montre les lésions suivantes : A ce niveau la substance cérébrale est revêtue d'une couche relativement épaisse (1 millimètre à 1 millimètre et demi) de tissu conjonctif lâche, contenant un grand nombre de vaisseaux congestionnés. Ce tissu est infiltré de nombreuses cellules rondes, lymphoïdes, à noyau

arrondi, qui sont disséminées sans groupements spéciaux. Il s'agit donc bien ici de méningite chronique.

L'examen de la moelle épinière n'a fait reconnaître aucune lésion appréciable, ni sclérose, ni dégénérescence récente.

Passons aux lésions du squelette. A l'autopsie on a pu vérifier les altérations osseuses qui apparaissaient si nettement sur les radiographies. D'une manière générale ces altérations consistent en hypertrophie avec déformation de l'os, et modification de structure. L'hypertrophie est considérable et assez régulière. Les planches suivantes en donnent une idée.

Au centre de la planche ci-dessus on voit, comme terme de comparaison, un tibia normal, et de chaque côté les tibias de notre malade énormément hypertrophiés et recourbés. A la surface de l'os existent quelques rugosités. L'un des tibias a été entaillé afin qu'on puisse voir l'épaisseur de la paroi osseuse qui en avant, atteint 20 millimètres.

La plupart des côtes participent à l'hypertrophie. Aux membres supérieurs, l'hypertrophie et la déformation des os sont moins accentuées qu'aux membres inférieurs, néanmoins, humérus et radius sont gros et arqués.

Sur la planche ci-dessous on voit à droite, comme terme de comparaison une clavicule normale, et à côté les deux clavicules de notre homme extrêmement hypertrophiées et très fortement recourbées.

Sur les planches ci-dessous, on voit, en haut, comme terme de comparaison la coupe d'un crâne normal, et en bas la coupe du crâne extrêmement épaissi de notre malade. En certains points l'os a triplé d'épaisseur mais la cavité crânienne n'est pas rétrécie.

La structure de tous ces os hypertrophiés est modifiée. On sait qu'à l'état normal, au niveau des diaphyses, la paroi du canal médullaire est formée d'un tissu compact avec

lamelles périphériques, lamelles périmédullaires, systèmes de Havers et canaux de Havers parallèles à l'axe de la diaphyse, tandis que dans le cas actuel ainsi qu'on le voit sur la planche ci-contre, représentant une coupe transversale de la diaphyse du tibia, le tissu de la paroi osseuse est beaucoup moins dense, les canaux de Havers sont larges, irréguliers, affectent toutes les directions et donnent à ce tissu osseux une structure qui rappelle la structure du diploé.

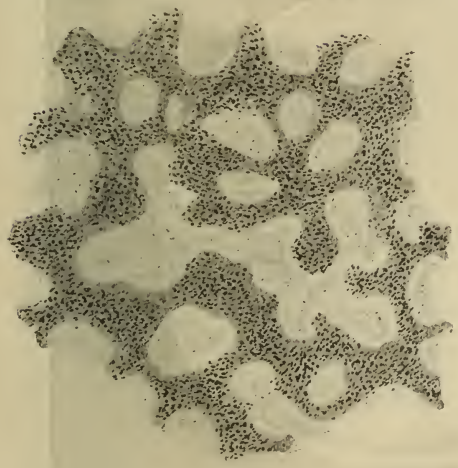

Au crâne, la structure osseuse est moins modifiée, elle rappelle beaucoup un crâne d'épaisseur normale, ainsi qu'on le voit sur la planche ci-contre, l'os est formé d'un tissu à espaces médullaires relativement larges comme ceux du diploé.

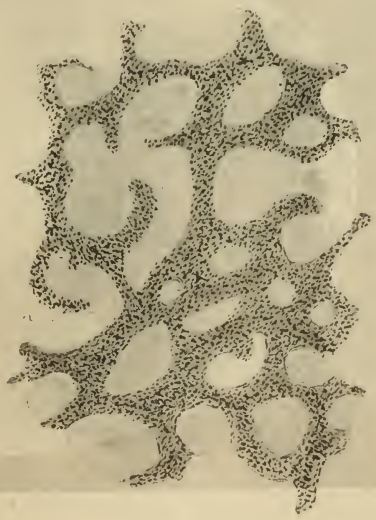

Telle est l'étude clinique et anatomo-pathologique que j'avais à vous soumettre relativement au cas d'ostéite hypertrophiante de Paget qui a été observé dans notre service. Je vais en profiter pour vous rappeler les côtés saillants de cette maladie.

C'est une maladie des deux sexes et de l'âge adulte. Sa

cause directe nous est inconnue ; on ne peut incriminer ni la tuberculose, ni la syphilis, ni le cancer comme l'avait d'abord supposé Paget.

Ce qui est certain, c'est qu'un grand nombre d'os (presque toujours les mêmes) s'hypertrophient et se déforment. C'est un trouble trophique qui diminue la résistance de l'os tout en provoquant l'exubérance du tissu. Les os devenus moins résistants s'infléchissent et se déforment. Les déformations osseuses habituellement symétriques, ne sont généralement que l'accentuation des courbures normales et semblent indiquer un certain ramollissement de l'os atteint d'ostéite hypertrophiante. Toutefois, ce ramollissement est minime, car les os ne sont pas fragiles et les fractures sont exceptionnelles.

Les os des membres inférieurs sont souvent atteints les premiers ; c'est là que les déformations sont le plus accentuées, sans doute parce que ces os ont à supporter tout le poids du corps. Les membres inférieurs arrivent à former deux arcs, à double concavité en dedans et en arrière. Dans cette nouvelle situation, les talons peuvent venir en contact mais les genoux font saillie en dehors, ne peuvent se rapprocher et restent écartés l'un de l'autre de 15 ou 20 centimètres. Parfois, pendant la marche, les pieds ont une tendance à se croiser. L'incurvation des jambes détermine une diminution de la taille du malade, aussi, les robes, les pantalons deviennent trop longs ; un enfant disait à sa grand'-mère : « grand'mère, tu te rapetisses »[1]. La crête du tibia, fortement étalée et hypertrophiée, forme un large bord incurvé en fourreau de sabre.

Dans les cas de MM. Hudelo et Heitz les os de la jambe droite hypertrophiés et incurvés étaient complètement fusionnés dans leurs deux tiers inférieurs. Les os du pied, contrairement à ce qu'on voit dans l'acromégalie, ne participent pas ou participent peu au processus de l'ostéite hypertrophiante ; chez notre homme, le calcanéum était volumineux.

1. Pierre Marie. Un cas d'ostéite déformante de Paget, Société médicale des hôpitaux, séance du 10 juin 1892.

Tantôt la maladie s'installe sans douleur; tantôt, au contraire, le patient se plaint de douleurs vives, continues ou paroxystiques, donnant le change sur le diagnostic et simulant le rhumatisme ou le tabes. Parfois, ces douleurs coïncident avec l'hypertrophie des os et ont pu faire croire tout d'abord à une ostéo-périostite syphilitique. Néanmoins, ainsi que nous verrons plus loin, on peut arriver à faire le diagnostic.

L'hypertrophie des os du crâne est une localisation pour ainsi dire constante de l'ostéite hypertrophiante; elle est rarement la première en date, elle suit de près les lésions osseuses des membres inférieurs. La tête devient énorme, et par contre les chapeaux deviennent trop étroits. L'histoire des chapeaux qu'il faut faire agrandir se retrouve dans bon nombre d'observations et est comparable à l'histoire des pantalons ou des robes qu'il faut faire raccourcir. La circonférence du crâne, prise au-dessus des oreilles, mesurait 56 centimètres chez notre homme ; 62 centimètres chez le malade de MM. Gilles de la Tourette et Magdelaine[1]; 61 centimètres chez le malade de M. Meunier[2]. Dans sa forme générale, le crâne hypertrophié est souvent asymétrique, les bosses pariétales sont bombées, les fosses pariétales sont comblées, le front prend comme chez notre malade l'aspect du front olympien. A l'examen anatomique du crâne, on constate la disparition des sutures, on aperçoit des saillies, des élevures à la face externe et un nivellement de la face interne. Les os de la base du crâne, rochers, sphénoïde, participent parfois à l'hypertrophie.

Bien que l'hypertrophie des os du crâne soit très fréquente, on a quelquefois constaté et vérifié leur intégrité à l'autopsie. Tels sont les cas de Hudelo et Heitz[3], de Thibierge[4], de Martel[5], de Moizard et Bourges[6].

1. *Nouvelle iconographie de la Salpêtrière*, 1894, p. 1.
2. *Ibid.*, 1894, p. 15.
3. *Ibid.*, 1901.
4. *Archives générales de médecine*, janvier 1890.
5. *Gazette médicale de Paris*, 1886.
6. *Archives de médecine expérimentale*, 1892.

Le volume parfois énorme du crâne contraste avec l'état de la face qui reste normal ou peu s'en faut. On a signalé, dans quelques observations, une hypertrophie du maxillaire inférieur et des os malaires. Chez notre homme, le maxillaire inférieur et le maxillaire supérieur étaient volumineux. Chez un malade de la thèse de M. Joncheray[1], le maxillaire inférieur était très allongé, et les incisives inférieures passaient au devant des supérieures; au maxillaire supérieur, le bord alvéolaire était très épaissi. Chez le malade de MM. Gilles de la Tourette et Magdelaine, le maxillaire inférieur était hypertrophié. Ce serait donc une erreur de croire que les os de la face sont indemnes dans la maladie de Paget, toutefois ce n'est pas comparable à ce que nous observons dans l'acromégalie.

Le cou est court et courbé en avant; aussi, la tête volumineuse et inclinée, a-t-elle l'air d'émerger entre les deux épaules, le menton se rapprochant du sternum.

Le rachis est incurvé en avant; le malade est voûté. Les côtes sont hypertrophiées et parfois ankylosées. Dans son ensemble, le thorax est court, tassé, comme ramassé sur lui-même; il a l'air « de descendre en lorgnette dans l'abdomen », si bien que le jeu du diaphragme et le libre fonctionnement des organes s'en trouvent gênés (Cadet). C'est une des causes des troubles respiratoires signalés dans bon nombre de cas.

Les clavicules et les omoplates sont souvent énormes, comme chez notre malade. La double incurvation des clavicules est caractéristique.

Les épaules sont projetées en avant. Par suite du tassement et de l'incurvation du tronc qui a diminué de hauteur, les membres supérieurs paraissent allongés, les mains descendent jusqu'aux genoux. Les bras présentent une déformation moins marquée que la déformation des jambes; toutefois, le cubitus, le radius, sont hypertrophiés et incurvés. Les os des mains sont indemnes, contrairement à ce qu'on voit dans l'acromégalie; cependant ils n'échappent

1. Maladie osseuse de Paget, *thèse* de Paris, 1893.

pas complètement à l'ostéite hypertrophiante. Ainsi, chez notre malade, quelques os du carpe étaient atteints; chez le malade de MM. Gilles de la Tourette et Magdelaine, les 2e et 3e métacarpiens de la main droite étaient très volumineux.

Parfois, comme chez la malade de M. Marie, les crêtes iliaques, très hypertrophiées, forment aux flancs deux saillies volumineuses, « de telle sorte que les os coxaux affectent dans leur ensemble la forme d'un vase qui recevrait dans son orifice le thorax trop petit pour son ouverture ».

En résumé, quand la maladie de Paget est complète et confirmée, l'attitude du malade est caractéristique : crâne volumineux, tête comme enfoncée entre les épaules et fléchie sur la poitrine, dos voûté, thorax tassé et raccourci, déformations des os dans le sens de leurs courbures normales, bras déformés et paraissant trop longs, jambes torses, incurvées en forme d'arcs, démarche pénible, difficile, nécessitant le secours d'une canne ou de deux cannes, hypertrophies osseuses atteignant surtout les tibias, le crâne, les clavicules, tel est le tableau qui permet de reconnaitre l'ostéite déformante de Paget.

Je vous ai fait part des lésions trouvées à l'examen histologique des os de notre malade. Dans le cas de Hudelo et Heitz il y avait un mélange d'ostéite raréfiante et d'ostéite condensante ; le fait le plus caractéristique était « le bouleversement complet de toute l'organisation des systèmes lamellaires, la perte de l'ordonnance circulaire des travées osseuses autour des canaux de Havers et de l'ordonnance architecturale de l'os tout entier ». M. Gombault a noté la raréfaction du tissu osseux sans néoformation osseuse. M. Thibierge a constaté quatre fois des zones d'ostéite raréfiante à côté de zones d'ostéite néoformatrice.

La composition chimique des os est modifiée, mais ces modifications n'ont pas une grande valeur pathogénique car elles sont variables suivant les cas. Ainsi, dans l'observation de Hudelo et Heitz, il y a augmentation de la proportion des matières organiques et diminution de la proportion des matières minérales, tandis que dans l'observation de Gilles de la

Tourette et Magdelaine, il y a diminution de la proportion des matières organiques et augmentation de la proportion des matières minérales.

Bien que l'attention se concentre avant tout sur le système osseux, il est d'autres lésions et d'autres symptômes qui sont loin d'être négligeables. Ainsi les lésions du cœur et de l'aorte sont si fréquentes qu'on ne peut pas les considérer comme une simple coïncidence, elles font évidemment partie du processus morbide. A l'auscultation de notre malade, nous avons trouvé des signes de lésion mitrale, la lésion a été confirmée à l'autopsie, — chez le premier malade du mémoire de Paget, on avait constaté des signes d'insuffisance mitrale et on trouva à l'autopsie la valvule mitrale rétrécie, athéromateuse avec dépôts calcaires ; les valvules aortiques et la première partie de l'aorte tachetées de plaques d'athérome. — Chez la malade de M. Lévy, on avait constaté une insuffisance mitrale et une induration des artères; à l'autopsie on trouva le cœur volumineux, le péricarde symphisé, la valvule mitrale épaissie, rétractée, rugueuse, les valvules sigmoïdes de l'aorte calcifiées par places, l'aorte athéromateuse. — Le malade de MM. Gilles de la Tourette et Magdelaine avait eu à plusieurs reprises des attaques d'asystolie; à l'autopsie on trouva le cœur hypertrophié, dilaté et des taches athéromateuses sur la face interne de l'aorte. — Le malade de MM. Moizard et Bourges avait des plaques d'athérome sur la valvule mitrale et sur les valvules aortiques. — La malade de M. Marie avait tous les symptômes d'une lésion mitrale : essoufflement, palpitations, pouls intermittent, souffle systolique, œdème des membres inférieurs. — Le malade de M. Bonnier avait un souffle mitral et aortique et mourut subitement. — Le malade de M. Galliard[1] avait les signes d'un rétrécissement mitral. — Dans le cas de Sée il y avait hypertrophie du ventricule gauche et lésions athéromateuses. — En résumé, dans presque tous les cas, le cœur, l'aorte, les artères sont le siège de lésions athéromateuses ou scléreuses.

1. Galliard. *Société médicale des Hôpitaux*, séance du 16 juillet 1901.

Je ne sais si les lésions de méningite chronique trouvées chez notre malade font directement partie de la maladie de Paget. Ce qui est certain, c'est que les lésions cérébro-méningées sont signalées dans plusieurs observations. Dans l'un des cas de la thèse de M. Richard [1], il est dit que le malade était devenu sourd de l'oreille droite, sa mémoire s'était affaiblie au point qu'il lui arrivait souvent d'oublier le nom des objets les plus vulgaires, il avait des vertiges. A l'autopsie on trouva des foyers de ramollissement.

En somme, l'ostéite déformante de Paget forme une entité morbide, qui doit être nettement distinguée des autres affections du système osseux. Du groupe mal classé dans lequel on avait englobé autrefois les hyperostoses multiples, se dégagent des types morbides dont les mieux définis sont l'ostéite de Paget et l'acromégalie de Marie.

L'ostéite déformante de Paget a des caractères qui permettent de la diagnostiquer, même si l'affection n'est pas encore très avancée. Ces caractères sont les suivants : la lésion osseuse hypertrophiante et déformante atteint de préférence les tibias, le crâne, les clavicules, tandis que les os des mains, des pieds et de la face sont à peu près respectés. La lésion osseuse est uniforme, et, aux os longs, elle est diaphysaire. Les déformations, parfois très accentuées, de l'ostéite déformante ne sont que l'exagération des courbures normales des os. L'évolution de l'ostéite déformante est lente, parfois douloureuse et habituellement symétrique.

Vous ne confondrez pas l'ostéite hypertrophiante avec l'ostéomalacie et avec le rachitisme qui, par l'époque de son apparition et par les lésions qu'il engendre, diffère tellement de la maladie de Paget qu'il n'y a pas lieu d'insister.

Dans l'acromégalie, les tibias, les clavicules, le crâne, etc., ne sont pas atteints; ce sont les pieds et les mains qui deviennent énormes, « l'hypertrophie se montrant de préférence sur les os des extrémités et sur les extrémités des os » [2].

1. Richard. Maladie de Paget. *Thèse* de Paris, 1887.
2. P. Marie. Sur deux cas d'acromégalies. *Revue de médecine*, avril 1886.

Sans compter les autres signes caractéristiques, cette distinction suffirait seule à différencier l'acromégalie de la maladie de Paget.

On ne confondra pas l'ostéite déformante de Paget avec les lésions syphilitiques héréditaires ou acquises du tibia, du crâne et de la clavicule. Dans l'ostéo-périostite syphilitique, l'os n'est pas uniformément hypertrophié dans sa totalité, on y constate des saillies, des bosselures ; de plus, la déformation de l'os n'est pas comparable aux incurvations osseuses de l'ostéite déformante, qui ne sont, je le répète, que l'exagération des courbures normales. Ces signes distinctifs qui sont appréciables sur le malade se précisent nettement sur l'épreuve radiographique. Ici comme dans toutes les lésions osseuses, la radiographie rend les plus grands services, ne manquez jamais d'y avoir recours, le diagnostic y gagne en précision.

En considérant dans son ensemble et dans son évolution la maladie osseuse de Paget on y trouve une altération trophique et progressive du système osseux. Le trouble trophique détermine une diminution de la résistance de l'os et une exubérance de son tissu. L'os devenu moins résistant s'infléchit, se courbe et se déforme. Bien que certains os, notamment ceux des mains, des pieds et de la face, soient moins atteints, ou même respectés, bien que d'autres os tels que le tibia, le crâne et la clavicule soient plus spécialement le siège de l'ostéite déformante, il n'en est pas moins vrai que le squelette, presque dans son entier, participe plus ou moins à la lésion, qui, d'une façon lente et incessante, pendant de longues années, parcourt son évolution. Un moment vient où le malade a les apparences d'un cachectique, mais cette cachexie qui se termine par la mort ne tient pas aux lésions osseuses proprement dites, elle tient à un ensemble de troubles et de lésions qui sont directement ou indirectement associés à la dystrophie osseuse : lésions cardiaques, aortiques et vasculaires, lésions cérébrales, lésions pulmonaires, association de la tuberculose ou du cancer.

Quant à la cause première elle nous échappe. L'hypothèse d'une lésion médullaire initiale avait été admise par MM. Gilles de la Tourette et Marinesco qui dans deux cas ont trouvé des altérations des cordons postérieurs de la moelle épinière. Mais M. Lévi ayant étudié ces altérations dans un autre cas n'y voit que des lésions séniles d'origine vasculaire. MM. Hudelo et Heitz s'associent aux conclusions de M. Lévi et pensent également que ces lésions médullaires, quand on les trouve ne peuvent expliquer les lésions osseuses. Chez notre malade il n'y avait aucune lésion médullaire.

Les autres hypothèses : lésion vasculaire sanguine, état athéromateux de l'artère nourricière de l'os (Béclère), névrite interstitielle du nerf nourricier de l'os, ne paraissent pas suffisantes, et je conclus avec MM. Hudelo et Heitz que nous ne connaissons pas la lésion génératrice des malformations osseuses de la maladie de Paget.

Ce qui est certain, c'est que la maladie osseuse de Paget est une dystrophie à évolution systématique et progressive. Par cette évolution elle se rapproche du groupe des affections que Vulpian avait nommées « systématiques », et que le grand maître Duchenne (de Boulogne) et Requin avaient nommées « progressives » : atrophie musculaire progressive ; ataxie locomotrice progressive ; paralysie générale progressive. Mais tandis que la lésion initiale de quelques-unes de ces maladies nous est connue, la lésion initiale de la maladie de Paget nous est encore inconnue.

Malgré cette lacune qui sera sans doute comblée un jour, la clinique et l'anatomie pathologique nous enseignent que l'évolution de la maladie de Paget est systématique et progressive. Elle est systématique, car elle envahit systématiquement presque tout le squelette, en s'y traduisant par des lésions qui sont identiques ; elle est progressive, car, à l'instar des maladies dites progressives, elle poursuit presque fatalement son chemin. Voilà pourquoi, dans le sous-titre de cette leçon, j'ai ajouté un mot à la dénomination de l'ostéite déformante et je l'ai nommée ostéite déformante *progressive*.

DIX-HUITIÈME LEÇON

ADÉNO-LIPOMATOSE SYMÉTRIQUE A PRÉDOMINANCE CERVICALE LYMPHADÉNO-LIPOMATOSE

Messieurs,

Quand le malade que je vous présente aujourd'hui est arrivé dans notre service, salle Saint-Christophe, n° 13, l'impression première de plusieurs de nos élèves a été que cet homme était porteur de volumineuses pléiades ganglionnaires au cou et aux aines. Au premier abord, en effet, la tête de notre homme semble reposer sur un collier de masses ganglionnaires incomplètement lobulées, indolores et mobiles. Des tumeurs analogues, indolores, mobiles, non adhérentes, symétriques, sans changement de coloration à la peau, existent aux régions inguinales.

Ces tumeurs du cou et des aines ont pris naissance dans des régions où abondent les ganglions lymphatiques, régions où se développent des adénopathies diverses, adénopathies scrofulo-tuberculeuses et lymphadénomes. Mais en y regardant de plus près on voit que les tumeurs de notre malade n'ont pas la consistance des adénopathies ; elles sont plus molles, plus diffuses, moins bien limitées, elles donnent au toucher la sensation de tumeurs lipomateuses et, par le fait, ce sont des lipomes. Seulement il ne s'agit pas ici de lipomes semés

au hasard en différentes parties du corps comme dans quelques cas de lipomatose, il s'agit de productions lipomateuses symétriques, cantonnées à certaines régions et notamment à la région cervicale. Voilà pourquoi la lipomatose de notre malade rentre dans le cadre de la maladie décrite par quelques auteurs sous le nom de lipomatose diffuse symétrique à prédominance cervicale et par MM. Launois et Bensaude[1] sous le nom d'adéno-lipomatose symétrique à prédominance cervicale, dénomination qui réserve une part à l'élément ganglionnaire. Nous reviendrons plus tard sur ce côté de la question. Occupons-nous pour le moment de notre malade dont voici les photographies.

1. Launois et Bensaude. *Société médicale des hôpitaux*, 7 mai 1898. *La Presse médicale*, 1er juin 1898. — *Iconographie de la Salpêtrière*, 1900, nos 1 et 2.

Chez lui, comme chez ceux de son espèce c'est surtout la région cervicale qui est envahie. Les tumeurs lipomateuses occupent les régions antérieure, latérales et postérieure du cou. La tête repose sur un manchon lipomateux. Les masses lipomateuses y forment des saillies de dimensions diverses, elles ne sont pas franchement lobulées, elles sont comme étalées, comme fusionnées, sans ligne de démarcation bien nette ; on peut les mobiliser en masse ; elles ne sont ni douloureuses, ni adhérentes à la peau qui a conservé son aspect normal. A la région mentonnière et sur les parties latérales du cou elles sont plus molles qu'en arrière.

A la nuque, ainsi qu'on le voit sur la photographie ci-dessus, les tumeurs lipomateuses sont symétriquement placées

et en partie cachées par la racine des cheveux qu'on a coupés. Plus bas, au niveau de la vertèbre proéminente, est un lipome volumineux qu'on trouve du reste signalé dans presque toutes les observations et qui est tantôt unique, tantôt bilobé. Ces lipomes de la région cervicale postérieure sont plus fermes et un peu mieux délimités que ceux des autres régions cervicales.

Notre homme porte également des tumeurs lipomateuses symétriques aux régions inguinales. Elles s'y superposent en deux étages sous forme de bourrelets saillants qui sont parallèles au pli de l'aine et qui s'étendent en dedans jusqu'au scrotum. Ici encore les tumeurs sont mobiles, indolores et assez mal délimitées. Elles sont molles, toutefois quand on les malaxe, on a la sensation de nodosités indurées semblables à des ganglions lymphatiques qui seraient inclus dans la masse graisseuse. Cette sensation est d'autant plus suggestive que les ganglions lymphatiques abondent dans cette région. Et cependant j'affirme que ce ne sont pas là des ganglions, vous en aurez la preuve quand j'aurai fait enlever le lipome.

Cet homme n'a pas de masses lipomateuses dans les aisselles, ainsi que c'est noté dans un grand nombre d'observations d'adéno-lipomatose symétrique, mais il en a dans d'autres régions. Ainsi il porte deux tumeurs lipomateuses symétriques aux régions claviculaires et quatre autres lipomes symétriques à la région lombo-sacrée.

Telle est la lipomatose diffuse symétrique de cet homme qui, du reste, n'est pas atteint d'obésité. Cette affection a débuté chez lui il y a une douzaine d'années par la région cervicale, elle a progressé très lentement, sans gêne, sans douleur, puis elle a peu à peu envahi les aines et d'autres parties du corps. Malgré cette lipomatose, la santé n'a jamais subi la moindre atteinte, tous les organes sont sains, nous ne constatons aucune lésion organique, aucun symptôme de compression, pas d'œdèmes, pas de troubles respiratoires, pas de douleur. Les urines sont normales.

Cet homme n'est ni syphilitique ni tuberculeux, mais il est alcoolique. A son entrée dans le service il avait aux avant-

bras des ecchymoses symétriques, non traumatiques, qui ont disparu et reparu pendant quelques jours. L'analyse du sang est quasi normale[1]; peut-être la proportion des éosinophiles est-elle un peu forte.

Je vais profiter du séjour de cet homme dans le service de la clinique pour vous retracer à grands traits l'histoire de l'affection dont il est atteint.

Ici, comme dans tous les lipomes, il s'agit de tumeurs formées de tissu graisseux plus ou moins dense. Quand on dit de cette variété de lipomatose qu'elle est *diffuse*, cela signifie que ses masses lipomateuses s'étendent et se diffusent, sans tendance à s'encapsuler comme les lipomes vrais.

A quelques exceptions près, la lipomatose symétrique diffuse à prédominance cervicale est une maladie de l'âge adulte. Elle est tout à fait exceptionnelle chez la femme[2]. Elle est loin d'être rare puisqu'on en connaît actuellement une centaine de cas. Elle n'est pas directement associée à l'obésité; on voit des gens obèses sans lipomes et on voit des lipomes chez des gens presque maigres. La cause réelle de l'affection nous est inconnue, l'hérédité n'est pas démontrée, l'arthritisme et l'alcoolisme sont souvent invoqués.

Le début de l'affection est insidieux, les tumeurs lipomateuses ne déterminant ni gêne, ni douleur.

La symétrie est la règle, mais elle n'a pas toujours lieu d'emblée, elle ne s'installe parfois qu'à intervalles plus ou moins éloignés. Très petits au début, les lipomes ne subissent pas toujours un accroissement progressif, ils peuvent rester

1. Voici l'analyse du sang faite par M. Jolly :

Nombre de globules rouges par millimètre cube. .	4.000.000
Nombre de globules blancs par — — . .	4.000
Poids d'hémoglobine pour 100 centimètres cubes de sang	13 grammes.
Valeur globulaire	30,2
Variétés de globules blancs pour 100 leucocytes :	25 lymphocytes. 6 grands mononucléaires. 65 polynucléaires. 4 éosinophiles.

2. Launois et Bensaude. *Société médicale des hôpitaux*, séance du 21 juin 1901.

stationnaires pendant des années et même régresser mais je ne crois pas qu'ils puissent disparaître. Souvent ils prennent à la longue les dimensions d'une noix, d'un œuf, d'une orange et au delà. Les masses lipomateuses diffuses sont parfois envahissantes et finissent par acquérir des proportions colossales.

C'est à la région cervicale qu'apparaissent habituellement les premiers lipomes symétriques, tantôt aux parties antérieure et latérales du cou, tantôt à la nuque. C'est même la nuque qui est souvent la première envahie. Le cou grossit et il faut faire élargir les cols de chemise. Les tumeurs lipomateuses sont molasses, indolores, comme fusionnées, à contours mal limités; on peut les mobiliser en masse, elles ne sont pas adhérentes à la peau. Suivant leur disposition et leur étendue elles forment collier ou collerette.

Souvent le collier lipomateux forme un cercle complet comme chez notre malade, et aux régions sous-mentonnière, sous-maxillaire, parotidiennes, préauriculaires, rétro-mastoïdiennes font saillie des bosselures arrondies ou ovalaires noyées dans le tissu adipeux.

En haut de la nuque se développent deux tumeurs qui occupent symétriquement les fossettes rétro-mastoïdiennes et qui sont en partie cachées sous les cheveux. Plus bas au niveau de la vertèbre proéminente apparaît une tumeur lipomateuse qui est tantôt unique (comme chez notre malade) et tantôt divisée en deux lobes symétriques. Sur les parties latérales du cou, les masses lipomateuses occupent les régions préauriculaires et parotidiennes et élargissent le diamètre transversal de la face.

En avant du cou la masse lipomateuse peut prendre la forme d'un menton à double et triple étage analogue à celui des gens obèses (Launois et Bensaude). « Le volume du cou et de la tête allant progressivement en décroissant de bas en haut, il en résulte que l'extrémité céphalique, depuis les épaules jusqu'au sommet du vertex, a la forme d'une pyramide tronquée à base inférieure et à sommet supérieur (Hayem). » C'est la tête dite en poire. Cette disposition est fort nette sur les planches ci-dessous.

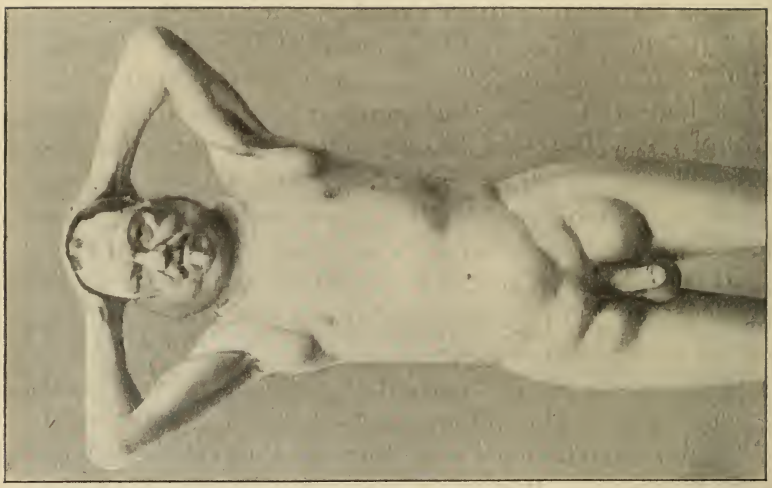

Malade de M. Siredey.

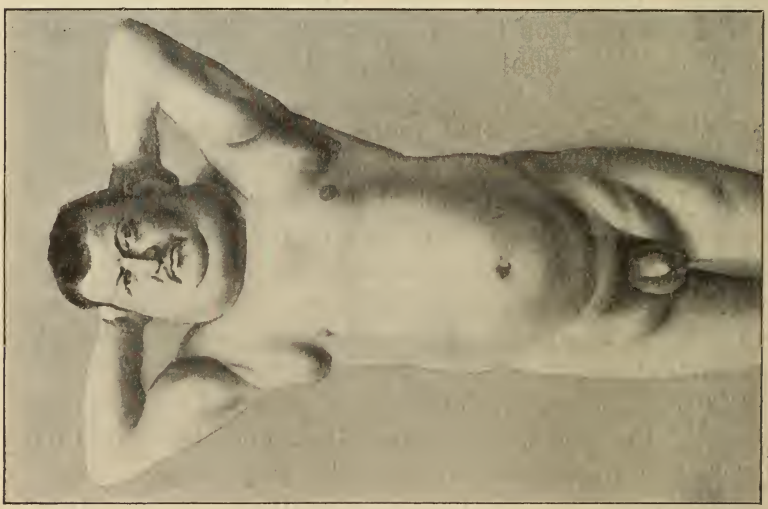

Malade de M. Hayem.

Les lipomes symétriques peuvent n'occuper que la région cervicale, mais le plus souvent, ils se développent aux régions axillaire et inguinale avec la même symétrie.

Aux aisselles, ils forment des tumeurs mollasses, indolores, mobiles, comme fusionnées et à contours mal délimités.

Aux aines, les lipomes symétriques se superposent souvent en deux étages, ils forment des masses presque transversales parallèles au pli de l'aine et qui en dedans avoisinent le scrotum. De loin, on dirait d'énormes hernies. Ici, comme ailleurs, les adhérences cutanées sont nulles et la peau conserve son aspect normal. Les localisations cervicale, axillaire et inguinale de la lipomatose symétrique sont bien indiquées dans les deux planches ci-dessus.

Les lipomes n'ont pas partout la même consistances, il sont plus mous et plus diffus en certaines parties, notamment à la région mentonnière ; ils sont plus fermes et mieux limités à la nuque. Parfois, la masse lipomateuse n'est pas mollasse dans toute son étendue, on y trouve des noyaux indurés qu'on prendrait volontiers pour des ganglions lymphatiques. Nous discuterons plus loin cette question.

On n'a jamais constaté de dystrophie ; les troubles de motilité ou de sensibilité ne sont signalés nulle part.

La description précédente s'adresse à la lipomatose symétrique type, celle qui répond à la majorité des cas. Elle s'installe insidieusement et, pendant dix, douze, quinze ans et bien plus encore, elle parcourt son évolution sans accidents, sans compression des vaisseaux ou des tuyaux aériens, elle ne gêne pas les mouvements, elle est compatible avec la santé, elle ne compromet pas la vie, c'est une difformité et rien autre chose.

Mais il est des cas qui diffèrent un peu de la description classique. En voici des exemples : Dans une observation de Madelung la lipomatose avait pris des proportions si considérables que les masses lipomateuses datant de vingt-trois ans tombaient sur la poitrine et sur le dos ; elles avaient même envahi le médiastin et compromettaient la déglutition et la respiration. MM. Launois et Bensaude citent les

cas suivants : Chez le malade de Schmidt, les épaules étaient extraordinairement élargies par deux énormes masses lipomateuses qui couvraient symétriquement les deltoïdes et descendaient jusqu'à mi-bras ; une masse lipomateuse circulaire surmontait l'ombilic. Chez le malade de Virchow-Schottmüller, le haut des cuisses et le scrotum jusqu'au périnée étaient envahis par une infiltration graisseuse généralisée. Chez le malade de Jeanselme et Bufnoir, les lipomes mamelonnaient la paroi abdominale antérieure. Chez le malade de Langer, le ventre et le dos étaient comme capitonnés de lipomes.

Dans quelques cas, on a signalé l'oppression, la fatigue, l'asthénie, l'accélération des battements du cœur, l'hypertrophie de la rate. On cite un cas de mort probablement survenu par compression des organes du médiastin.

Les analyses du sang ne donnent rien de particulier ; je ne parle pas, bien entendu, de la lipomatose associée aux adénites tuberculeuses, je parle de la lipomatose symétrique que nous venons de décrire. Chez notre malade l'analyse du sang était normale. Chez le malade de M. Pitres[1] on a trouvé : globules rouges, 6.262.000 ; globules blancs, 10.800. Chez le malade de M. Demons[2], M. Sabrazès a constaté l'absence d'éosinophiles et l'augmentation du nombre de polynucléés neutrophiles. Chez le malade de M. Quéry, le nombre des globules rouges était normal, le nombre des globules blancs était légèrement augmenté. Chez le malade de M. Hayem, le nombre des globules rouges était un peu accru, le nombre des globules blancs était un peu au-dessus de la normale. Chez l'un des malades de MM. Launois et Bensaude[3] il y avait : globules rouges, 3.472.000 ; globules blancs, 6.200.

Nous avons maintenant à discuter la nature et la pathogénie de la lipomatose symétrique. Cette discussion a été faite avec le plus grand soin par MM. Launois et Bensaude.

1. *Journal de médecine de Bordeaux*, août 1899.
2. Observation relatée dans le travail de MM. Launois et Bensaude.
3. *Société médicale des hôpitaux*, séance du 5 mars 1897.

Madelung s'était demandé s'il ne faut pas chercher l'origine de la lipomatose symétrique dans une dystrophie qui serait en rapport avec une affection ou avec la disparition du corps thyroïde; cette hypothèse ne résiste pas devant les faits.

Plusieurs auteurs ont pensé que la lipomatose symétrique est une tropho-névrose d'origine myélopathique. Mais aucun des partisans de cette théorie nerveuse « n'a réussi à établir de relation tant soit peu précise entre le système nerveux et l'hypertrophie adipeuse; on ne peut donc prendre cette théorie en considération que si l'on veut mettre sur le compte du système nerveux tous les phénomènes morbides dont on ne connaît pas la nature ».

Baker et Bowlby s'étaient demandé si les tumeurs en question ne sont pas plutôt de nature lymphadénomateuse que de nature graisseuse. Tous les examens histologiques qui ont été faits ont démontré leur nature graisseuse.

D'après MM. Launois et Bensaude la lipomatose symétrique « est une maladie primitive des glandes et des vaisseaux lymphatiques, ayant beaucoup de points de ressemblance avec l'adéno-lymphocèle; cette opinion nous a amenés à la décrire sous le nom d'adéno-lipomatose symétrique ».

Pareille dénomination, disent-ils, « ne s'applique pas à toute infiltration graisseuse périglanglionnaire, mais seulement à une entité morbide, à une maladie générale dont les caractères sont constants et qui s'accompagnent de productions lipomateuses diffuses probablement en rapport avec les ganglions et les vaisseaux lymphatiques ».

Cette distinction est importante. En effet, un ganglion lymphatique déjà altéré peut s'entourer d'une couche graisseuse et simuler un lipome vrai, comme dans un cas de M. Tuffier[1]. Cette lipomatose périganglionnaire secondaire est comparable à la périthyphlite lipomateuse et à la périnéphrite lipomateuse, mais elle ne rentre pas dans le cadre de la lipomatose diffuse, infiltrée, symétrique que nous avons en vue dans cette leçon.

Or, cette lipomatose diffuse, infiltrée, symétrique a-t-elle

1. *Société de Chirurgie*, séances du 7 et 14 décembre 1898.

vraiment pour origine le système lymphatique et comment le prouver? A l'appui de leur opinion MM. Launois et Bensaude font remarquer que le siège de prédilection des tumeurs lipomateuses symétriques diffuses se trouve précisément dans les régions où les ganglions lymphatiques existent normalement; c'est vrai, mais on trouve également des tumeurs lipomateuses dans des régions où les ganglions lymphatiques n'existent pas. Faute de ganglions, disent MM. Launois et Bensaude, il doit y avoir une ébauche de tissu lymphoïde ou un réseau lymphatique qui est l'origine de la lipomatose. Rien ne dit que cette hypothèse ne soit vraie, mais pour la rendre inattaquable il faudrait que l'examen histologique des lipomes symétriques démontrât simultanément dans la même pièce anatomique, la présence du lipome et la présence de glande lymphatique, ou du moins des vestiges de glande lymphatique.

Or il n'en est pas ainsi et l'hypothèse clinique n'est guère confirmée par le fait anatomique. A la lecture des quelques observations cliniques on voit que la palpation des masses lipomateuses molles permet de sentir des nodosités indurées qui sont considérées comme des ganglions lymphatiques inclus dans le tissu graisseux et cet argument est invoqué en faveur de la théorie adéno-lipomateuse, le ganglion et le lipome étant surpris côte à côte dans la même tumeur. Dans le cas de M. Pitres, la palpation de la tumeur lipomateuse donne une consistance molle et dépressible, mais on y sent en outre de petites masses lobulées plus fermes et roulant sous le doigt, petites masses ressemblant à des noyaux ganglionnaires durs, noyés dans une masse lipomateuse. Dans un cas de MM. Launois et Bensaude, il est dit que par une palpation attentive des lipomes de la région inguinale « on retrouve des grappes ganglionnaires hypertrophiées noyées au milieu du tissu adipeux ».

Mais quand on met en présence l'exploration clinique et la constatation anatomique, on voit que les nodosités indurées, qu'on prend à la palpation pour des ganglions lymphatiques inclus dans le lipome, ne sont, en réalité, que des amas graisseux condensés, associés ou non à du

tissu fibreux. Je laisse de côté le cas de M. M. Labbé[1] qui, de l'aveu même de M. Launois, n'est pas un cas d'adénolipomatose vraie, et chez lequel, du reste, l'examen anatomique n'a pas été pratiqué. Il y a, le cas de M. Hayem, concernant l'examen d'une masse lipomateuse dans laquelle M. Delbet constata de petits ganglions noirâtres; mais, dans toutes les autres observations que je vais vous citer, l'absence de ganglions est soigneusement consignée.

Ainsi en palpant les lipomes de la région inguinale de notre malade, j'avais senti, et mes élèves avaient senti, des nodosités indurées donnant tout à fait la sensation de ganglions lymphatiques inclus dans la masse molle lipomateuse. Instruit par l'expérience, j'avais annoncé que ces nodosités indurées n'étaient pas des ganglions ; mais, voulant en avoir la certitude, j'ai obtenu de cet homme que M. Marion lui enlevât un de ces lipomes, l'examen anatomique et histologique en a été fait par M. Jolly et cet examen a confirmé l'absence de ganglion et de toute production lymphatique dans la masse graisseuse.

Dans un cas de M. Marçais[2] et dans les deux cas de M. Nélaton publiés par Pfestel-Mazoglu (citation de Quéry), l'examen histologique n'a pu déceler trace de ganglions lymphatiques inclus dans la masse graisseuse. Un des cas de la thèse de M. Quéry[3], concerne un type de lipomes symétriques à prédominance cervicale, les lipomes de la nuque furent enlevés par M. Reclus et l'examen histologique fut pratiqué au laboratoire de M. Cornil par M. René Marie. « A la coupe macroscopique de ces tumeurs, on constate qu'elles sont formées par une masse de tissu adipeux de consistance molle renfermant d'autres masses dures d'apparence fibreuse et richement vascularisées à leur périphérie. L'examen microscopique montre que ces tumeurs

1. Adénolipomatose d'origine tuberculose à localisation exclusivement cervicale. *Société médicale des hôpitaux*, séance du 14 juin 1901.

2. Marçais. Contribution à l'étude des lipomes diffus du cou et de la nuque. *Thèse* de Paris, 1895, p. 27.

3. Quéry. Lipomatose diffuse à prédominance cervicale. *Thèse* de Paris, p. 10.

sont uniquement constituées par du tissu adipeux sans aucune trace de ganglions. Les masses dures perçues à la palpation et à l'examen macroscopique étaient donc formées non pas par des ganglions, mais par du tissu adipeux normal très condensé renfermant une grande quantité de tissu fibreux. »

M. Desmons, dans le cas de lipomatose qu'il a opérée, nous dit ceci : « Les fragments de la tumeur enlevée étaient macroscopiquement et histologiquement du lipome pur. Je n'ai vu, ni touché, et encore moins enlevé aucun ganglion ni aucun fragment de tissu d'apparence ganglionnaire. »

Ce n'est pas avec pareils documents, qu'il est possible d'affirmer l'origine ganglionnaire de l'adéno-lipomatose diffuse symétrique. Et, cependant, je pense avec MM. Launois et Bensaude que c'est encore l'hypothèse la plus probable. Si on veut bien se rappeler le rôle des ganglions lymphatiques, et, plus généralement, du tissu lymphoïde dans l'évolution de la graisse[1], si l'on veut bien admettre que c'est dans les régions où abonde le tissu ganglionnaire que se développent les productions lipomateuses diffuses symétriques, on sera assez disposé à voir dans ce tissu ganglionnaire le *primum movens* de l'affection que nous venons d'étudier. Voilà pourquoi, jusqu'à preuve du contraire, la dénomination d'adéno-lipomatose me paraît devoir être conservée.

Seulement, à supposer même que cette théorie fut vraie, le fait, dans sa genèse, n'en resterait pas moins inexpliqué. Pourquoi le tissu ganglionnaire se prêterait-il ainsi à pareilles productions de masses graisseuses? La question est posée mais pas résolue.

. . . . . .

Messieurs,

Par une coïncidence dont nous allons profiter, et au moment où nous nous occupons de l'adéno-lipomatose, nous

1. Poulain. Étude de la graisse dans le ganglion lymphatique normal et pathologique. *Thèse* de Paris, 1902.

avons reçu, salle Saint-Christophe, un homme d'une cinquantaine d'années qui rappelle si bien, à première vue, le tableau de l'adéno-lipomatose, que plusieurs personnes se sont demandé s'il n'était pas atteint de cette affection. Et, en effet, à ne s'en tenir qu'à la morphologie, la similitude est complète. Voici le malade et vous pouvez juger; voici également sa photographie et elle donne tout d'abord l'apparence de lésions comparables aux lésions adéno-lipomateuses reproduites sur deux des photographies que je vous ai montrées à la précédente leçon.

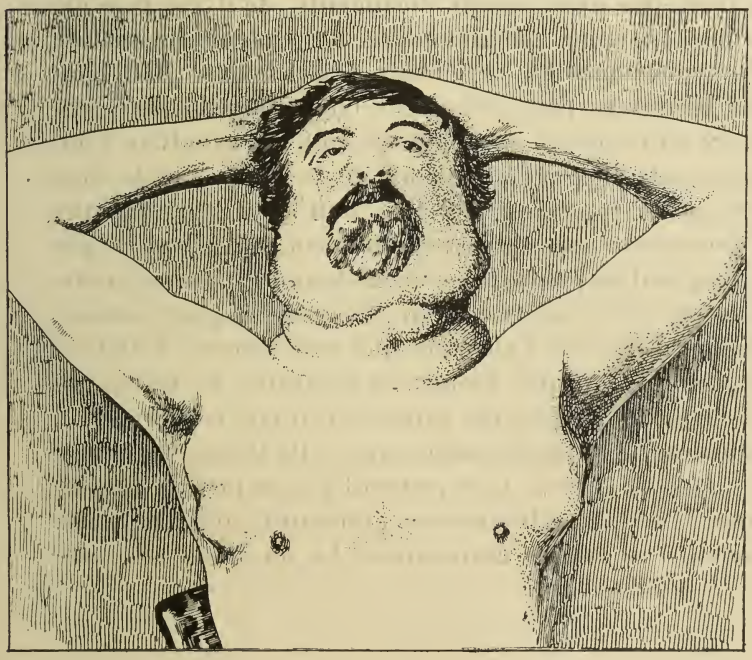

De part et d'autre, des masses volumineuses et symétriques forment à la région cervicale comme une collerette et comme un collier évasé transversalement, d'où émerge la tête dite « tête en poire ». De part et d'autre, la région mentonnière s'étale à la façon du double et triple menton des gens obèses, et des tumeurs émergent sur les parties laté-

rales de la face et à la nuque. De part et d'autre, existe au dessous de la nuque une grosse tumeur au niveau de la septième vertèbre. Enfin, de part et d'autre, font saillie, sous les aisselles, les bras étant levés, des masses volumineuses, symétriques, ressemblant à des mamelles.

Voilà donc un homme qui morphologiquement, à première vue, rappelle l'aspect d'un homme atteint d'adéno-lipomatose symétrique. Dans les deux cas, des masses volumineuses se sont développées dans des régions identiques, et cependant il s'agit de deux affections bien différentes qui ne comportent ni le même diagnostic ni le même pronostic; l'une est bénigne, l'autre ne l'est pas.

Reprenons en détail l'examen de notre malade. Les tumeurs de la région cervicale sont moins molles, plus indurées, plus circonscrites que les masses lipomateuses diffuses de l'adéno-lipomatose; certaines sont fusionnées, d'autres sont nettement lobulées; elles sont peu mobiles, non douloureuses, non adhérentes à la peau. Sur les parties latérales du cou, les masses sont moins résistantes au toucher et donnent un peu la sensation de certains lipomes. Enfin à la partie postérieure et inférieure du cou existent d'une part, quelques nodosités indurées, semblables à de gros ganglions, d'autre part un vrai lipome, volumineux et étalé. Au-dessous de ce lipome, à gauche en descendant, on trouve deux autres lipomes plus mous et beaucoup plus petits.

Aux aisselles est un paquet formé de masses incomplètement lobulées, plus dures que des masses lipomateuses. Ces tumeurs ne sont ni douloureuses ni adhérentes à la peau; on peut mobiliser le paquet en bloc. Aux régions inguinales sont quelques ganglions.

Au dire du malade, c'est la tumeur lipomateuse de la nuque qui est apparue la première il y a cinq ans. Les tumeurs du cou sont de date beaucoup plus récente. Il y a dix-huit mois qu'une petite grosseur est survenue sous l'angle de la mâchoire à droite; bientôt après d'autres « petites grosseurs » se sont étagées le long de la branche montante du maxillaire inférieur; ça poussait « comme une grappe de raisin ». En trois mois ces tumeurs s'étaient réunies en

masses volumineuses et indurées. Deux mois après le côté droit, le côté gauche se prenait à son tour, de même manière. Les mois suivants les régions antérieures et postérieures du cou étaient progressivement envahies.

Vers la même époque des grosseurs ont apparu symétriquement dans le creux de l'aisselle et elles ont augmenté rapidement de volume au point de former les masses que nous constatons aujourd'hui.

A part cela, la santé de cet homme est excellente; il a bon appétit et bonne mine, il a le teint coloré, il n'a pas maigri, il n'est pas syphilitique, ses poumons sont sains, ses urines ne contiennent ni sucre ni albumine, la *rate* et le *foie* ont leur volume normal.

En résumé, nous trouvons chez notre malade, d'une part quelques lipomes et d'autre part des masses ganglionnaires énormes. Mais il ne s'agit pas ici d'adéno-lipomatose symétrique diffuse, les quelques lipomes que nous avons constatés nous paraissent devoir être relégués au second plan, tandis que les masses ganglionnaires, sans adjonction de lipomatose ont pris des proportions considérables. Pour le moment laissons donc de côté les lipomes et recherchons la cause et la nature de ces tumeurs ganglionnaires. C'est une question de diagnostic et de pronostic.

L'affection dont notre homme est atteint est-elle de nature tuberculeuse, et à ce sujet, que nous ont appris les travaux récents? Ils nous ont appris qu'au nombre des formes multiples et banales que peut revêtir la tuberculose ganglionnaire, il en est deux qui méritent une place à part : l'une, c'est l'adéno-lipomatose tuberculeuse; l'autre, c'est le tuberculome ganglionnaire pseudo-lymphadénique. Etudions ces deux formes :

L'adéno-lipomatose tuberculeuse est caractérisée par des ganglions tuberculeux, qui sont l'élément prépondérant, et par une adjonction de tissu graisseux qui est l'élément surajouté. Il y a des périadénites lipomateuses, comme il y a des périty phlites lipomateuses et des périnéphrites lipomateuses. En voici quelques exemples :

M. Jaboulay[1] a présenté à la Société de médecine de Lyon un malade de trente-sept ans, atteint d'adéno-lipomatose tuberculeuse. Il était porteur d'une série de lipomes disséminés, les uns symétriques, les autres médians ; les plus gros qui occupaient la région sus-hyoïdienne latérale ont été enlevés il y a trois semaines. Au milieu du tissu graisseux, étaient des ganglions lymphatiques qui, examinés au microscope, ont été reconnus tuberculeux, avec une éclosion récente comme granulique. Il faut dire qu'à l'âge de douze ans, ce malade avait été atteint d'adénites suppurées sous-maxillaires qui ont laissé des traces caractéristiques. D'autres lipomes siègent à la région occipitale, en face de la septième vertèbre, dans les lombes, aux bras et sur la ligne médiane de l'abdomen. On trouve aux aines deux grosses masses formées à la fois de ganglions et de graisse.

Les urines sont normales. L'analyse du sang a dénoté la présence par millimètre cube de 12.000 globules blancs dont 35 p. 100 de mononucléaires. Ce qu'il y a de curieux dans ce cas, ajoute M. Jaboulay, c'est que la tuberculose paraît avoir été l'agent premier de tout ce mouvement, en frappant d'abord les ganglions qui ont fait apparaître de la graisse, puis l'altération du sang.

La tuberculose ganglionnaire peut également revêtir l'aspect du lymphadénome, au point, dit M. Sabrazès, que le diagnostic ne peut être fait que par l'examen histologique et par l'inoculation aux animaux. C'est cette forme qui est décrite sous le nom de lymphome tuberculeux par les auteurs allemands, sous le nom de lymphadénie d'origine tuberculeuse par M. Sabrazès[2], sous le nom de tuberculose hypertrophique méconnue des ganglions lymphatiques par M. Duclion[3], sous le nom de tuberculose ganglionnaire pseudo-lymphadénique par MM. Berger et Bezançon[4], nommons-le *tuberculome ganglionnaire pseudo-lymphadénique*. Tantôt

1. *Lyon-médical*, 30 mars 1902, p. 500.
2. Sabrazès. *Bulletin de la Société d'anatomie et de physiologie de Bordeaux*, 1892, p. 53.
3. Duclion. *Thèse* de Bordeaux, 1896.
4. *Bulletin de l'Académie de médecine*, séance du 25 juillet 1899.

les tumeurs ganglionnaires tuberculeuses se cantonnent à la région cervicale, tantôt elles apparaissent successivement en d'autres régions, notamment aux aisselles.

Dans cette variété de tuberculose ganglionnaire, les ganglions hypertrophiés sont indolores, indurés, mobiles, non adhérents aux tissus profonds ; ils prennent à la longue le volume d'une noix, d'une petite orange, ils se réunissent par groupes, ils ne suppurent pas, ils ne déterminent des accidents de compression ni sur les vaisseaux ni sur les conduits aériens. Ces tuberculomes ganglionnaires ont une évolution très lente qui dure des années, ils diffèrent des adénopathies tuberculeuses vulgaires, en ce qu'ils ne se caséifient pas, ils ne se ramollissent pas, ils n'infiltrent pas les tissus du voisinage, ils ne suppurent pas, il ne provoquent à la peau ni ulcérations ni fistules.

Dans cette forme d'adénopathie tuberculeuse l'examen du sang décèle parfois un accroissement du chiffre des globules blancs mais cette leucocytose porte sur les polynucléaires et n'atteint pas les lymphocytes.

On a eu souvent l'occasion de pratiquer l'ablation de ces tuberculomes ganglionnaires ce qui a permis de bien étudier leur structure. Anatomiquement ils ont l'apparence de très gros ganglions bien encapsulés. A la coupe, la section est grisâtre, sans trop de ramollissement ou d'induration, elle ne présente ni caséification, ni granulations tuberculeuses. A l'examen histologique on trouve des nodules ayant les caractères du follicule tuberculeux, mais les bacilles s'y rencontrent rarement. « Il semble que dans ces formes il n'y ait plus qu'un petit nombre de bacilles tuberculeux vivants, et encore ceux-ci sont-ils de faible virulence » (Berger et Bezançon). L'inoculation aux cobayes est un moyen précieux de diagnostic ; dans six cas de tuberculose ganglionnaire simulant le lymphadénome MM. Sabrazès et Duclion ont fait le diagnostic par l'inoculation aux cobayes. Toutefois, ce moyen peut n'être pas absolument probant, car des ganglions lymphadéniques peuvent être infectés par le bacille de Koch, aussi l'examen histologique du ganglion est-il aussi nécessaire que l'inoculation

au cobaye quand il s'agit de distinguer le lymphadénome du tuberculome ganglionnaire.

Revenons à notre malade. Bien que notre opinion fût que cet homme était atteint de lymphadénomes, rien jusqu'ici ne nous autorisait à l'affirmer. Il pouvait être atteint de l'une des formes d'adénopathies tuberculeuses dont je viens de vous parler, il pouvait être atteint de ces hypertrophies ganglionnaires si bien étudiées par mon maître Trousseau sous le nom d'adénie, il pouvait être atteint de lymphadénie lymphatique, aleucémique, etc.

Afin d'éclairer le diagnostic, il fallait recourir au séro-diagnostic, à l'examen histologique des tumeurs, à l'inoculation d'un fragment de tumeur et à l'analyse du sang.

Le séro-diagnostic de la tuberculose (Arloing et Courmont) nous a donné chez ce malade un résultat négatif; c'était donc déjà une forte présomption contre la tuberculose.

Avec le consentement du patient, je priai M. Marion de lui enlever son lipome du cou et plusieurs masses indurées d'apparence ganglionnaire, situées dans le voisinage. Le lipome était un lipome vrai, circonscrit, encapsulé, uniquement formé de tissu graisseux sans trace de ganglion lymphatique. Les tumeurs d'apparence ganglionnaire, au nombre de cinq, s'étaient développées dans le tissu cellulo-adipeux sous-cutané; quatre avaient la dimension de noisettes, une avait la dimension d'une petite noix. Ces tumeurs étaient distinctes les unes des autres et sans adjonction d'enveloppe lipomateuse. Elles étaient si friables qu'on a dû prendre des précautions pour les enlever sans les endommager.

L'examen histologique de ces tumeurs a été fait par un de nos chefs de laboratoire, M. Jolly. A la coupe, elles ont une coloration blanc rosé, il s'écoule de la surface de section un suc laiteux qui au microscope apparaît formé d'un plasma incolore tenant en suspension un nombre considérable de cellules lymphatiques appartenant toutes à la variété lymphocytes. Des fragments ont été fixés, débités et colorés. Voici le résultat de l'examen des coupes au microscope. A un faible grossissement la tumeur apparaît limitée par une capsule conjonctive infiltrée en certains points d'éléments arrondis

vivement colorés. Le tissu de la tumeur est à peu près homogène; on n'y distingue pas comme dans un ganglion lymphatique normal une zone centrale, médullaire, et une zone corticale; on n'y voit pas de follicules et de centres clairs. On y distingue simplement un tissu formé par des éléments arrondis, bien colorés et pressés les uns contre les autres. De place en place, on aperçoit la coupe d'un vaisseau.

A un plus fort grossissement on se rend compte que la tumeur est formée d'une charpente conjonctive de tissu réticulé qui apparaît surtout nettement sur les pièces traitées par l'alcool au tiers et qui est en relation avec de nombreux capillaires sanguins. C'est dans les mailles de cette charpente réticulée que sont contenus en grand nombre les éléments propres de la tumeur : petites cellules à protoplasma très peu abondant, à noyau arrondi, vivement coloré, remplissant presque toute la cellule. En quelques points on trouve des éléments à noyau moins colorable, à protoplasma plus abondant. Les premiers de ces éléments correspondent aux lymphocytes, les seconds aux grands mononucléaires relativement très rares. Les lymphocytes sont distribués d'une façon à peu près homogène; en quelques endroits ils forment des amas plus serrés, mais sans donner la moindre apparence de follicules véritables. On ne trouve ni cellules géantes, ni cellules éosinophiles, ni mastzellen. La capsule conjonctive périphérique apparaît en certains points absolument infiltrée de lymphocytes. On ne trouve pas de grandes cellules renfermant du pigment ou des globules rouges. Enfin on voit des figures de karyokinèse relativement très nombreuses, mais en aucun point elles ne sont rassemblées sous forme de centres germinatifs ou centre de formations folliculaires; elles sont disséminées sans ordre apparent.

En résumé, ces tumeurs ont la structure des tumeurs lymphatiques, lymphomes ou lymphadénomes; on ne peut affirmer que ces néoformations proviennent de ganglions lymphatiques normaux hypertrophiés et modifiés, mais ce qu'on peut affirmer c'est que les tumeurs de notre homme sont des lymphadénomes purs; il n'est pas question de tuberculose. C'est également à cette conclusion qu'était

arrivé M. Dominici par l'examen de l'une des tumeurs du cou et par des inoculations aux cobayes qui étaient restées négatives.

L'analyse du sang fait par M. Jolly a donné les résultats suivants :

Nombre de globules rouges par millimètre carré.	4.610.000
Quantité d'hémoglobine pour 100 centimètres cubes de sang	13 gr. 5
Valeur globulaire	29
Nombre de globules blancs par millimètre cube	9.400

A ne s'en tenir qu'aux chiffres précédents, l'analyse en bloc paraît normale, ou peu s'en faut, il n'y a pas d'anémie, mais la numération des différentes variétés de globules blancs démontre que nous sommes en face d'un cas de lymphocytémie :

Pour 100 leucocytes.	Lymphocytes	66
	Grands mononucléaires	1,5
	Polynucléaires	31,5
	Eosinophiles	2

De son côté, M. Dominici était arrivé au même résultat.

En résumé, notre malade est atteint de tumeurs qui sont des lymphadénomes et l'analyse de son sang plusieurs fois répétée, dénote un certain degré de lymphocytémie sans anémie. Depuis six mois les tumeurs se sont accrues, mais l'état général est bon et la lymphocytémie reste stationnaire.

Maintenant, y-a-t-il une relation quelconque entre les lipomes et les lymphadénomes de cet homme? Je l'ignore. En tout cas ces deux genres de tumeurs sont chez lui parfaitement distinctes. Il ne s'agit pas de masses lipomateuses avec ganglion inclus, il ne s'agit pas davantage d'adénopathies avec périadénite lipomateuse; lymphadénomes et lipomes paraissent avoir évolué ici isolément. Néanmoins, étant donné les discussions actuelles relatives aux adénopathies et à la lipomatose, il était intéressant de faire connaître ce cas de lymphadéno-lipomatose.

DIX-NEUVIÈME LEÇON

ATTENDRE, POUR OPÉRER, QUE L'APPENDICITE SOIT « REFROIDIE » C'EST EXPOSER LE MALADE A LA MORT

LE REIN APPENDICULAIRE

Messieurs,

Je voudrais aujourd'hui bien mettre en évidence le rôle de l'*intoxication* dans les accidents mortels de l'appendicite, je voudrais vous montrer, pièces en mains, avec quelle rapidité nous tuent les terribles toxines appendiculaires et vous jugerez alors ce qu'il faut penser de la doctrine qui conduit le malade à la mort, doctrine qui, *de parti pris*, conseille de retarder l'opération jusqu'à ce que l'appendicite soit « refroidie ». Voici les faits :

Le lundi matin, 2 juin, M. Marion, suppléant du professeur Duplay à la clinique chirurgicale de l'Hôtel-Dieu, nous demandait de venir voir, salle Saint-Landry, n° 31, un garçon de vingt-trois ans, entré la veille à l'hôpital. Ce jeune homme nous raconte que sa maladie a débuté d'une façon inopinée dans la nuit du jeudi au vendredi, alors que la veille il était comme toujours en parfaite santé. Le jeudi il avait travaillé comme d'habitude, il avait dîné de bon appétit et il s'était couché sans éprouver le moindre malaise. Vers

2 heures du matin il est réveillé par des douleurs sous-ombilicales, d'abord peu vives, puis plus intenses.

Le vendredi matin, malgré ses douleurs, cet homme se lève et se rend à son travail, mais il ne peut déjeuner, il rentre chez lui et il se couche. Dans la soirée apparaissent quelques frissons. La nuit du vendredi au samedi est fort pénible, les douleurs de ventre sont violentes, mais il n'y a ni nausées ni vomissements.

Le samedi matin, 31 mai (deuxième jour de la maladie), les douleurs abdominales continuent à être très vives. Le malade dit avoir eu la fièvre toute la journée. Deux lavements amènent une évacuation; le lait tiède est bien toléré. Un médecin vient dans la journée, parle d'appendicite et conseille au malade d'entrer à l'hôpital.

Ce n'est que le dimanche, 1er juin (troisième jour de la maladie), que le jeune homme est amené à l'Hôtel-Dieu. Le ventre est à peine ballonné et un peu moins douloureux que les jours précédents. Il n'y a pas de vomissements, la miction est facile. Le pouls est à 96; température du matin, 38°5; température du soir, 39°6. On applique sur le ventre une vessie de glace.

Le lundi matin, à 10 heures (quatrième jour de la maladie), je suis appelé auprès du patient. Le pouls est à 88, et la température, qui, la veille au soir, avoisinait 40 degrés, est actuellement tombée à 37 degrés. Malgré cette amélioration apparente, j'ai mauvaise impression et j'ai l'idée que nous sommes en face d'une accalmie traîtresse[1]; le visage est altéré, pâle et terreux; les traits sont tirés, les ailes du nez sont animées de battements. Le malade a rendu des gaz et des urines; il a eu quelques hoquets, mais pas de vomissements. Le ventre a son aspect presque normal, il n'est ni météorisé, ni excavé; la région sous-ombilicale est un peu tendue, elle est sensible à la pression. La palpation permet de localiser nettement le maximum de la douleur à la région cœco-appendiculaire.

1. Dieulafoy. Les accalmies traîtresses de l'appendicite. *Clinique médicale de l'Hôtel-Dieu*, t. III, p. 238.

C'est là, dans les parages de l'appendice, que dominent la douleur, l'hyperesthésie et la défense musculaire. On ne trouve de matité nulle part.

Il est de toute évidence que nous avons affaire à une appendicite aiguë, qui est au quatrième jour de son évolution, mais, à coup sûr, malgré la mauvaise impression que donne l'aspect du malade, la péritonite ne joue pas un rôle dominant dans l'histoire de cette appendicite. Ces formes-là sont suspectes de gangrène de l'appendice et d'intoxication parfois terribles. Je fais analyser les urines, et l'analyse nous donne la confirmation de la toxicité de cette appendicite. Les reins et le foie sont adultérés par les toxines appendiculaires, car les urines contiennent une assez forte proportion d'albumine, des cylindres granuleux, des leucocytes et des pigments biliaires.

Le pronostic me paraît très grave; il est certain que l'économie est déjà fortement intoxiquée, et l'ablation du foyer appendiculaire n'arrivera peut-être pas à temps. Pour qui connaît la question, on sait avec quelle rapidité et quelle intensité agissent les toxines appendiculaires; nous en avons cité de nombreux exemples. Or, ici, nous sommes déjà au quatrième jour. Il faut agir sans perdre un instant.

Séance tenante, l'opération est pratiquée par M. Fredet, chef de clinique. L'incision des parois ne dénote aucune trace d'œdème. Le péritoine n'est pas adhérent. L'ouverture de la cavité péritonéale donne issue à une petite quantité de liquide louche sans odeur. Aucune adhérence entre les anses intestinales, peu d'exsudat à leur surface. En arrière du cœcum existe une petite collection purulente fétide. L'appendice est logé dans cet abcès; il adhère légèrement à la paroi postérieure du cœcum; on le décolle sans peine. La portion initiale de l'appendice attenant au cœcum ne paraît pas altérée, mais le reste de l'appendice est entièrement *gangrené* sans perforation apparente. La plaie est laissée ouverte; on établit un drainage avec trois gros drains entourés de gaze.

Mardi 3 juin. La nuit a été agitée; la température est à 37°6.

Mercredi 4 juin. Le malade continue à vomir, ce qui est mauvais signe. Je redoute les hématémèses qui accompagnent si souvent les formes toxiques de l'appendicite. Un lavement d'eau salée provoque une débâcle.

Jeudi 5 juin. L'état abdominal est satisfaisant, et cependant le visage conserve son aspect terreux, le pouls reste rapide, l'albuminurie et les pigments biliaires persistent.

Vendredi 6 juin. Malgré le traitement, la situation s'aggrave : le malade est très abattu, les extrémités sont couvertes de sueurs froides, les urines sont rares, le pouls est petit et précipité, la respiration est accélérée, les vomissements sont extrêmement pénibles et se reproduisent avec fréquence ; l'estomac est devenu tout à fait intolérant. L'analyse des urines décèle toujours de l'albumine et démontre la présence de pigment rouge brun qui a remplacé les pigments biliaires vrais. La nuit suivante surviennent de nombreuses hématémèses (*vomito negro appendiculaire*), signe presque toujours fatal, et le malade succombe après avoir eu une série de vomissements noirs.

Ci-joint la courbe de la température :

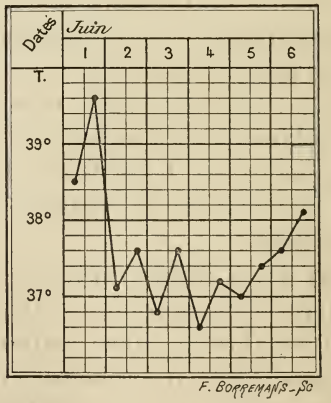

A l'autopsie, on trouve un léger exsudat fibrineux sur quelques anses intestinales, pas de liquide péritonéal, pas de collections purulentes, si ce n'est une cuillerée de pus bien lié dans le petit bassin.

Les deux poumons sont fortement congestionnés, violacés et gorgés de sang, surtout aux bases, sans trace de broncho-pneumonie. L'estomac est vide ; toute la muqueuse au niveau de la grande courbure est couverte de suggillations hémorragiques ; on dirait par places des taches de purpura ; les fins vaisseaux sont distendus en réseaux ; on ne trouve pas d'ulcérations.

Le cœur et la rate sont sains. Le foie et les reins ont une apparence normale, ils ne sont pas augmentés de volume : si on se fût contenté d'un examen superficiel, ces organes auraient été considérés comme exempts de lésions, mais à l'examen histologique on y constate des altérations extrêmement accentuées. Afin de donner à la description de ces lésions toute la valeur désirable, j'ai prié M. Letulle de vouloir bien se charger de cet examen. Vu l'importance du sujet, il me paraît utile de publier *in extenso* la note qui m'a été remise par notre savant collègue.

Les fragments du rein pris vingt-cinq heures après la mort, passés pendant vingt-quatre heures dans le formol à 1 p. 100, puis durcis dans l'alcool à 90 degrés, ont été coupés après inclusion au collodion : les coupes ont été colorées à l'hématéine-éosine, à la thionine, et au bleu polychrome combiné au Kernschwarz. Voici le résultat de l'examen :

a) A un faible grossissement, les coupes montrent une nécrose étendue à un très grand nombre de tubes contournés, et à quelques branches larges des anses de Henle, alors que les glomérules et les tubes droits ainsi que les pyramides ont manifestement échappé à ce processus de mortification suraiguë.

b) En étudiant d'une manière précise la topographie des zones nécrobiotiques, on note tout d'abord l'intégrité parfaite d'un grand nombre de tubes contournés logés sous la capsule d'enveloppe, en pleine substance rénale ; le contraste entre les tubes morts en plein parenchyme et ceux encore vivants dans la substance corticale est des plus remarquables et permet d'éliminer l'hypothèse d'une lésion cadavérique. D'ailleurs l'examen des lésions vues à un plus fort grossissement confirme cette première donnée :

1° Il est facile de reconnaître que tous les épithéliums de la coupe d'un tube contourné donné ne sont pas nécrosés, et que quelques cellules possèdent encore leurs noyaux plus ou moins vivement colorés en un violet lilas par l'hématéine.

2° Les épithéliums des tubes malades, loin d'être affaissés, sont souvent saillants, bombants dans la cavité tubulaire; ils sont très granuleux, et il est à noter que, même dans les régions nécrobiotiques, les éléments sont en voie de desquamation, que leur noyau soit encore ou non colorable.

3° Les éléments du tissu cellulaire interstitiel et les capillaires sanguins sont pourvus de leurs noyaux et ne paraissent pas le siège de lésion notable.

Les glomérules volumineux gorgés de sang montrent leur cavité rarement occupée par de la sérosité rosée; l'endothélium de la capsule est proliféré sur un grand nombre de points. Les éléments interstitiels des anses glomérulaires ne sont pas proliférés; les vaisseaux sanguins de la substance corticale, et en particulier ceux de la portion glomérulaire sont dilatés, sans réaction hyperdiapéditique périvasculaire; il n'y a aucune trace d'exsudat séreux ou fibrineux interstitiel. Quant au tissu de la pyramide, on y rencontre quelques anses de Henle en partie nécrosées. Il n'y a aucune lésion inflammatoire dans les tubes collecteurs dont les épithéliums ont tous conservé leurs noyaux.

Les fragments fixés à l'acide osmique après l'action du formol montrent une dégénérescence granulo-graisseuse limitée exactement aux épithéliums de quelques tubes contournés. Cette lésion aiguë récente se caractérise par la desquamation de la cellule rénale et l'accumulation de granulations fines et noirâtres dans le protoplasma. Ces granulations sont disséminées dans toute l'épaisseur de la cellule et ne s'accumulent pas seulement à sa base. Les techniques appropriées permettent de dire que les épithéliums frappés de dégénérescence granulo-graisseuse conservent encore, pour un certain nombre d'entre eux, la colorabilité de leurs noyaux.

Après coloration à la thionine, les cellules épithéliales

nécrosées présentent deux types assez différents, qui ne paraissent pas les deux stades d'une même lésion et ne coexistent jamais dans la même portion tubulaire.

a) Le premier type correspond assez bien à la lésion décrite sous le nom de nécrose de coagulation; le protoplasme de la cellule est coloré en un bleu grisâtre, il est à peu près homogène et translucide; le bloc protoplasmique est sillonné de grosses stries à bords mal délimités, le noyau n'est plus colorable.

b) Le deuxième type d'altération est plus discret que le précédent; il est caractérisé par la fragmentation granuleuse de la totalité des protoplasmes épithéliaux sur la coupe d'un tube contourné donné; cette sorte de désagrégation fait disparaître toute forme et tout contour épithélial. Les granulations qui occupent le bloc protoplasmique ainsi mortifié ont des dimensions variables, en général pourtant assez considérables, les plus grosses mesurent de 2 à 5 μ. Toutes ces granulations sont colorées en violet pâle par la thionine, elles sont arrondies, translucides et toujours distinctes les unes des autres. Il n'y a pas trace de formation de cylindres dans les tubes à leur niveau. Il est difficile de savoir si toutes les boules graisseuses que fait reconnaître l'acide osmique coïncident ou non avec ces masses hyalines. Il est à noter que sur un grand nombre de points la portion de tube atteinte de ce type de dégénérescence correspond à l'origine même du tube urinifère. Quelques tubes contournés ainsi altérés arrivent même jusqu'au contact de la capsule de Bowmann. Dans les cellules atteintes de ce type de dégénérescence, les noyaux sont le plus souvent réfractaires à la coloration, quelques-uns se colorent d'une manière diffuse ou sont en chromatolyse.

En résumé, l'ensemble de ces lésions permet de conclure qu'il s'agit d'une *néphrite suraiguë dégénérative toute récente dont la cause échappant à l'examen microscopique paraît relever uniquement d'une substance toxique éliminée par l'appareil sécréteur du rein.*

Les planches ci-dessous reproduisent ces lésions à différents grossissements.

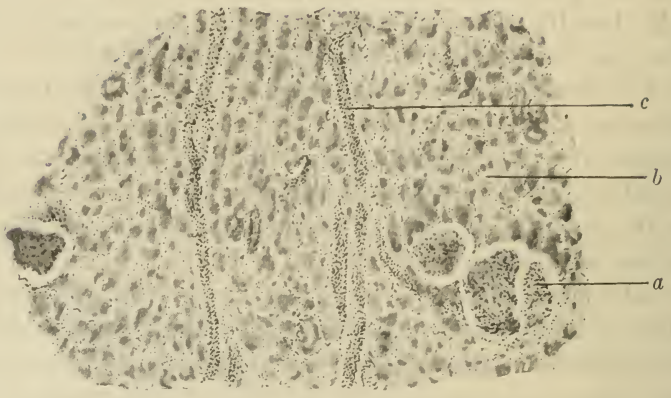

Sur cette coupe, à un faible grossissement, on voit : *a*, glomérule; *b*, tubes nécrosés; *c*, tubes intacts.

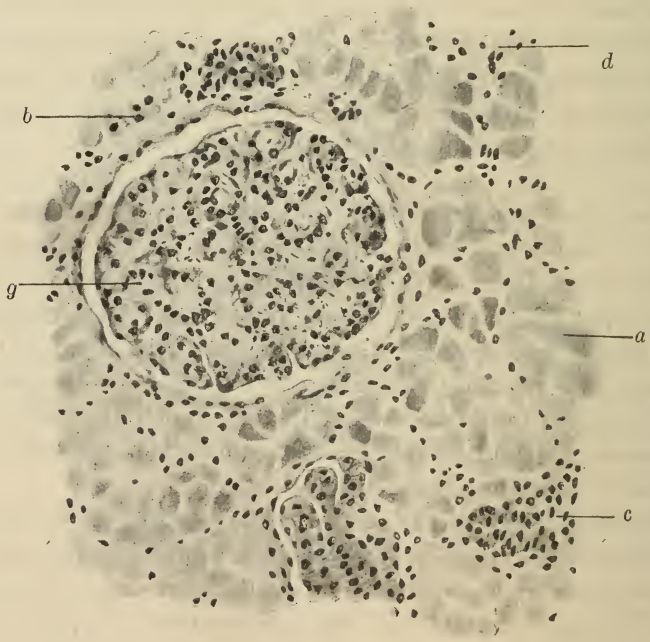

A un fort grossissement, on voit : *g*, glomérule intact; *a*, cellules nécrosées des tubes contournés; *b*, cellules en voie de nécrose ayant encore leurs noyaux; *c*, tube contourné normal; *d*, stroma conjonctif indemne.

Passons à l'examen histologique du foie également fait par M. Letulle : les coupes du foie faites sur des fragments traités par l'acide osmique après fixation par le formol à 10 p. 100 montrent l'accumulation de très fines granulations graisseuses à l'intérieur des cellules hépatiques surtout dans la région avoisinant le centre du lobule. Mais le reste des trabécules n'est pas indemne de graisse. Un détail est intéressant à noter : il existe une accumulation notable de graisse dans les cellules endothéliales qui revêtent bon nombre de trabécules, et à l'intérieur des vaisseaux capillaires on rencontre un grand nombre de leucocytes chargés de granulations graisseuses. Sur les coupes colorées à l'hématoxyline-éosine, l'aspect lobulé du foie est assez remarquable. Cette disposition tient en partie à un certain degré de condensation du tissu conjonctif périportal et à quelques îlots d'atrophie trabéculaire avec pigmentation des cellules groupées autour de certaines veines sushépatiques de moyen volume. Il n'y a aucune altération nécrobiotique des cellules hépatiques.

En résumé, nous constatons au foie des lésions de dégénérescence granulo-graisseuse des cellules hépatiques centrolobulaires, lésions d'intoxication suraiguë.

Il est donc permis de dire que chez le malade dont je viens de rapporter l'observation, l'appendicite a été un agent d'intoxication au moins autant qu'un agent d'infection ; elle a intoxiqué sa victime au moins autant qu'elle l'a infectée. Les lésions dues à l'infection appendiculaire n'ont déterminé qu'une péritonite assez légère avec abcès rétro-cœcal, tandis que les lésions dues aux toxines appendiculaires ont déterminé, pendant la vie, des symptômes d'intoxication et à l'examen anatomique des altérations suraiguës.

Le malade n'a donc pas succombé à sa péritonite, qui était du reste circonscrite et peu avancée ; il a surtout succombé à l'intoxication appendiculaire, qui, elle, a marché plus vite que l'infection et qui était déjà consommée au quatrième jour de la maladie, époque un peu tardive où a été faite l'opération. C'est que la péritonite n'est pas tout, il s'en faut, dans l'évolution des accidents appendiculaires, il y a autre

chose, il y a les accidents toxiques, nous le savons maintenant, accidents toxiques et même hypertoxiques, qui devancent parfois les accidents infectieux et qui sont d'autant plus redoutables que la chirurgie « temporisatrice » ne peut rien contre eux. En face de pareils faits, et ils sont nombreux, que penser de la doctrine à courte vue qui, ne voyant que la localisation péritonéale, conseille de n'opérer que lorsque l'appendicite « est refroidie », doctrine néfaste qui méconnaît ou qui semble oublier que les toxines par leur diffusion rapide emportent le patient pendant qu'on est là, à attendre de parti pris que l'appendicite soit refroidie !

J'avais à peine porté ce fait et les considérations qui s'y rattachent à la tribune de l'Académie[1], que M. Routier me fit part d'un fait analogue que voici :

Un garçon de seize ans entre à l'hôpital Necker dans le service de M. Routier, le 6 juillet dans la soirée. L'avant-veille, le 4 juillet au soir, il avait été pris d'envies de vomir et de douleurs de ventre qui, pendant la nuit, devinrent très intenses et se localisèrent à la fosse iliaque droite. Le 5, dans la matinée, la mère du jeune malade lui administra, de sa propre autorité, un purgatif drastique pour combattre « l'indigestion ». Les douleurs persistèrent. Ce n'est que le 6 au matin qu'on fit mander le Dr Le Guillant, qui diagnostiqua aussitôt une appendicite et qui demanda le transport immédiat à Necker. Du reste, cinq ans avant, le Dr Le Guillant avait déjà soigné l'enfant pour une crise d'appendicite, il avait voulu le faire opérer, il avait prévenu la famille de la gravité du mal et de la récidive probable, mais ses sages conseils n'avaient pas été écoutés.

Le petit malade n'arrive donc à l'hôpital Necker que dans la soirée du 6 juillet; il avait une forte fièvre à 39 degrés. M. Routier le voit le lendemain matin 7 juillet; il y avait à ce moment trois jours et demi que l'appendicite s'était déclarée. Bien que la température fût tombée à 37°8, tout indiquait que cette appendicite était des plus graves, les sym-

1. Académie de médecine, séance du 8 juillet 1902.

ptômes toxiques accompagnaient les symptômes infectieux : teinte ictérique accentuée, diarrhée profuse, pouls très accéléré. Le ventre était partout douloureux avec défense musculaire, surtout au point de Mac Burney.

M. Routier porte un grave pronostic et décide l'opération immédiate ; mais les parents qu'on attendait ne viennent pas à l'hôpital, on n'a pas leur consentement, et on est forcément obligé, hélas ! de différer l'opération.

Ce n'est que le lendemain matin, 8 juillet, que l'enfant est opéré, dans des conditions pires encore que la veille, tant la toxi-infection a fait des progrès. La jaunisse appendiculaire s'était encore accentuée. On était à ce moment à quatre jours et demi du début de l'appendicite. A l'opération, on trouve un énorme abcès infect au-dessous du cœcum et une forte collection de pus mal lié dans le petit bassin. Aucune amélioration ne se manifeste après l'opération, tant le petit malade était déjà intoxiqué ; la température est à 39 degrés, le pouls à 120, la diarrhée et l'ictère persistent. Le 9, l'agitation est extrême ; le 10, le délire survient et le malade succombe dans la nuit.

Ici, comme dans le cas précédent, il était très important de connaître exactement l'état des lésions. L'examen histologique des reins et du foie a été fait par un de nos chefs de laboratoire, M. Nattan-Larrier[1], et on est frappé de la

1. Le *rein* à l'œil nu paraît normal, la substance corticale est seule un peu décolorée. Pourtant l'examen histologique fait sur des fragments recueillis *peu d'heures après la mort* montre des lésions d'une extrême intensité ; il s'agit d'une néphrite dégénérative suraiguë, dont les lésions sont localisées au niveau des tubes contournés et de la branche large de l'anse de Henle ; c'est une lésion systématisée à tout l'appareil sécréteur. Tous les tubes contournés sont atteints au même degré : tous présentent le même aspect, leurs cellules se montrent comme de volumineux éléments granuleux, dans lesquels le noyau n'est plus colorable : la cellule est bien limitée à sa partie locale, mais elle s'effrite vers la lumière du tube, les réactifs cytologiques permettent de mettre en valeur un très fort réticulum dans les mailles duquel sont situées de grosses granulations arrondies ; de points en points et surtout à la base de la cellule s'amassent de fines granulations graisseuses : ces cellules sont en dégénérescence granulo-graisseuse. Les cellules des branches larges de l'anse de Henle offrent le type de la nécrose de coagulation ; leur noyau n'est plus colorable ; leur protoplasme, parsemé de quelques grains de graisse,

complète analogie qui existe entre ces lésions et les lésions qui avaient été constatées par M. Letulle dans le cas précédent. De part et d'autre, on saisit sur le fait le rôle terrible et rapide des toxines appendiculaires.

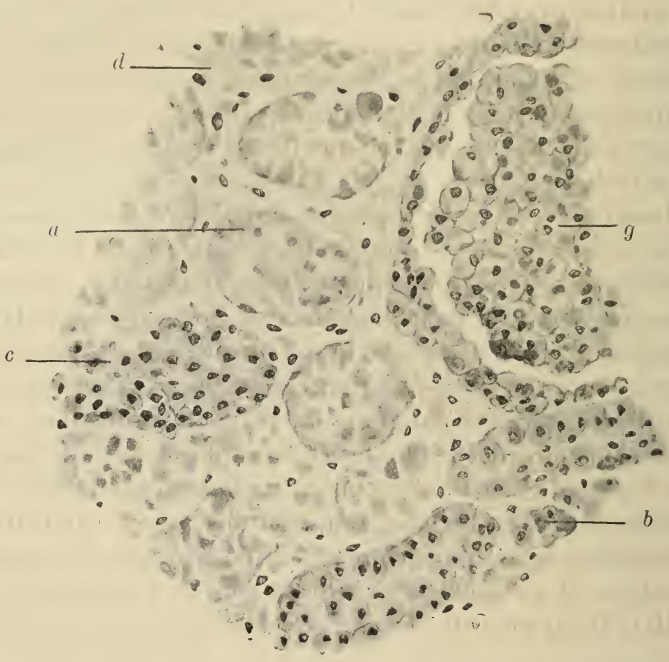

Sur cette coupe on voit : *g*, glomérule intact; *a*, tubes contournés avec cellules nécrosées; *b*, cellules en voie de nécrose ayant encore leurs noyaux; *c*, tube contourné normal; *d*, stroma conjonctif indemne.

Les faits que je viens de rapporter portent avec eux un grand enseignement; ils précisent la complication rénale à

a une réfringence toute spéciale, il prend plus fortement l'éosine et se colore en bleu pâle par le bleu polychrome; la forme même de la cellule est altérée, elle est légèrement plissée à sa base, son sommet est irrégulier. Mais ici, pas plus que dans les tubes contournés, il n'y a desquamation cellulaire. Ces cellules sont nécrosées sur place; à peine si sur une coupe on peut apercevoir l'ébauche de quelques cylindres épithéliaux. Ces cellules des tubes contournés et de l'anse de Henle sont mortes au point de vue fonctionnel. Tandis que l'on peut mettre en valeur dans la cellule normalement sécrétante du rein des stries basales et des grains qui s'imprègnent en noir par l'alun de fer, aucune de ces figures, qui traduisent ces divers stades de l'activité cellulaire, ne peut être décelée ici. Les

laquelle j'ai donné le nom de *rein appendiculaire;* ils complètent les observations que j'avais fait connaître en étudiant la toxicité de l'appendicite et le vomito negro appendiculaire, ils prouvent avec quelle rapidité et quelle intensité les toxines appendiculaires deviennenl la cause d'accidents mortels, ils fournissent un nouvel argument à l'intervention chirurgicale précoce, ils montrent le danger de la temporisation et ils contribuent à ruiner la doctrine d'après laquelle on ne devrait opérer l'appendicite que lorsqu'elle est « refroidie ». Entrons dans la discussion.

Jusqu'à ces dernières années, les lésions *infectieuses* de l'appendicite avaient seules attiré l'attention. Péritonites généralisées et circonscrites, abcès à distance, infection presque toujours mortelle du foie (foie appendiculaire), infection terrible de la plèvre (pleurésie putride appendiculaire), empyème sous-phrénique appendiculaire, péricardite purulente, abcès et gangrène du poumon, collections cérébrales appendiculaires, toutes ces complications redoutables, que l'appendicite enfante pendant sa phase active, *avant d'être « refroidie »*, toutes ces complications, dis-je, sont dues à l'exaltation de virulence qui se fait dans le foyer clos appendiculaire et aux infections qui en sont la conséquence.

Mais il est un autre facteur, terrible lui aussi, avec lequel

cellules les plus hautement différenciées du rein ont cessé de fonctionner.

L'appareil de filtration du rein est au contraire relativement intact, les glomérules sont normaux; on note seulement, en quelques points isolés, une légère prolifération, l'entérectomie de la capsule de Bowman; après l'action de l'acide osmique, on fait apparaître quelques granulations graisseuses dans les épithéliums des tubes droits. Mais ces lésions restent secondaires, à côté de la lésion principale : nécrose et dégénérescence suraiguë systématisée aux tubes contournés et à la branche large de Henle, à l'appareil sécrétoire du rein. La lésion est d'autant plus nette qu'elle n'atteint que la cellule glandulaire elle-même; le tissu conjonctif, les vaisseaux sont normaux. Il n'existe d'autre part aucune diapédèse leucocytaire, on ne peut colorer aucun microbe : c'est une lésion purement toxique, la localisation sur l'appareil sécréteur montre qu'elle est due à l'élimination de substance toxique par les cellules des tubes contournés et de la branche large de Henle.

Le *foie* est très congestionné, mais l'état des cellules est surtout remarquable, l'acide osmique montre qu'elles sont farcies de très fines granulations graisseuses, le noyau se colore pourtant encore bien, mais elles sont en dégénérescence granulo-graisseuse manifeste.

on n'avait pas compté : c'est la toxicité élaborée en foyer appendiculaire, c'est la *toxine* de ce bouillon de culture, avec toutes les complications qu'elle enfante.

Si je ne me trompe, c'est à la tribune de l'Académie que la notion de la *toxicité appendiculaire* a été pour la première fois bien établie[1]. Je ne reviens pas sur les expériences que j'ai faites avec un de mes chefs de laboratoire, M. Caussade, et qui ont permis d'établir cette toxicité du foyer appendiculaire. Je ne rappelle que pour mémoire les symptômes de l'*intoxication* appendiculaire que j'ai longuement décrits ailleurs : l'albuminurie, l'oligurie, l'urobilinurie, la teinte subictérique ou ictérique des téguments (*jaunisse appendiculaire*), les hématémèses petites ou grandes (*vomito negro*[2]), les accidents nerveux, etc. Il fut dès lors possible de bien mettre en saillie le rôle respectif de l'infection et de l'intoxication.

Tous les accidents toxi-infectieux de l'appendicite, je ne cesse de le répéter, ont pour origine un *foyer clos*, *intra-canaliculaire*, *à flore microbienne intestinale*. Dans ce foyer clos, intra-canaliculaire, à flore microbienne intestinale, s'exalte la virulence des microbes et se fabriquent des toxines. Or, dans bien des cas d'appendicite aiguë, à forme toxique et hypertoxique, le malade est plus vite intoxiqué qu'infecté; la toxine met moins de temps que le microbe à passer dans l'économie, l'*absorption* du poison devance la *migration* microbienne, le poison peut imprégner déjà les organes, le rein, le foie, l'estomac, etc., alors que la péritonite est à peine ébauchée : c'était le cas chez notre premier malade.

Nous savons donc maintenant que l'appendicite, maladie aussi toxique qu'infectieuse, est redoutable par ses toxines (*appendicémie*) autant que par ses microbes. C'est là une notion dont il faut se bien pénétrer quand on veut formuler le

1. Dieulafoy. « Toxicité de l'appendicite ». Communication à l'Académie de médecine, 1898, et *Clinique médicale de l'Hôtel-Dieu*, 1899, 2e volume, 17e leçon, p. 334.

2. Dieulafoy. « Vomito negro appendiculaire. » *Clinique médicale de l'Hôtel-Dieu*, 4e volume 1903, 10e leçon, p. 194.

traitement rationnel de l'appendicite, notion qui ne paraît guère avoir été soupçonnée au Congrès récent de Bruxelles, où l'on a beaucoup causé de l'appendicite, sans s'élever au-dessus de la conception étroite et tout-à-fait insuffisante des accidents locaux de la péritonite.

Ce que je vous demande, Messieurs, c'est d'envisager la question comme elle doit être envisagée aujourd'hui, c'est ensuite de ne pas vous laisser égarer par des statistiques et par des formules qui ont l'air de dire quelque chose alors qu'elles ne disent rien, ou, ce qui est pire, alors qu'elles faussent la réalité des faits. Vous allez en juger :

Depuis quelque temps, deux formules malheureuses ont la prétention de résumer le traitement chirurgical de l'appendicite. Deux camps se sont formés. A l'un de ces camps appartiennent les partisans de l'opération à froid, ceux qui, de parti pris, ne consentent à opérer que lorsque l'appendicite « s'est refroidie ». A l'autre camp appartiennent les partisans de l'opération à chaud, ceux qui opèrent l'appendicite pendant sa période aiguë et fébrile, afin de supprimer à temps les causes de danger et de mort. Le classement s'est fait de telle sorte que la note dominante actuelle tient dans ces deux formules : opérer à froid et opérer à chaud. Il y a des opérateurs à froid et des opérateurs à chaud; et dans bien des familles on demande des médecins consultants pour froid et pour chaud. Je n'exagère pas.

Étudions sérieusement la question ; elle en vaut la peine, car l'appendicite est là, menaçante, elle nous guette, elle vient d'émouvoir l'Angleterre, et c'est d'elle que Malherbe aurait pu dire :

> Et la garde qui veille aux barrières du Louvre
> N'en défend point nos rois.

Heureusement que dans le cas auquel je viens de faire allusion les chirurgiens ont eu le bon esprit d'opérer à chaud, sans attendre « le refroidissement ».

En proclamant qu'il vaut mieux opérer à froid, ou qu'il

vaut mieux opérer à chaud (ce qui est diamétralement opposé), évidemment quelqu'un se trompe.

Les partisans de l'opération à froid publient des statistiques qui ont pour elles les apparences et rien que des apparences de succès. Les opérations à froid, nous dit-on, donnent des résultats remarquables, tandis que les opérations à chaud comptent bon nombre d'insuccès.

Expliquons-nous là-dessus. On nous vante les beaux résultats de l'opération faite à froid, et on dresse des statistiques dont les chiffres comparés aux résultats de l'opération faite à chaud frappent au premier abord l'imagination des médecins et du public. Mais ce n'est là qu'un trompe-l'œil, car ces statistiques sont en réalité mal faites, mal interprétées, elles vous induisent en erreur. Plaçons la question sur son véritable terrain et voyons ce qu'il faut penser des résultats basés sur les préceptes d'après lesquels l'opération, au cas d'appendicite aiguë « chaude », doit être différée, de parti pris, jusqu'à ce que l'appendicite soit refroidie, c'est-à-dire jusqu'à disparition complète de la phase fébrile et douloureuse, ce qui peut durer des semaines.

D'abord, les succès de l'opération faite à froid n'ont rien qui doive nous surprendre, c'est le contraire qui nous surprendrait. Opérer à froid, c'est opérer un malade déjà guéri ou presque guéri ; la phase aiguë et redoutable de l'appendicite est passée, l'économie plus ou moins infectée et intoxiquée est néanmoins sortie victorieuse de la lutte, et c'est quand la bataille est finie, c'est quand le péril est conjuré que l'opération à froid vient enlever les reliquats de la bataille. Gardons-nous d'attribuer à cette intervention tardive les honneurs de la guérison ; l'opérateur à froid éteint un foyer qui ne brûle plus ; il fait œuvre utile, néanmoins, et il sauvegarde l'avenir, mais ne donnons pas aux statistiques que comportent ces cas une importance qu'elles n'ont pas.

Elles doivent être d'autant plus modestes, ces statistiques, qu'il importerait avant tout de connaître le nombre des victimes qui ont succombé à l'appendicite aiguë pendant la phase dite « chaude », avant d'avoir atteint la phase bien-

heureuse d'appendicite refroidie où l'on devait les opérer et les guérir.

Car enfin, en attendant ce refroidissement *qu'on leur impose*, bon nombre de malades atteints d'appendicite aiguë succombent en pleine phase « chaude » ; et le grand reproche que j'adresse aux statistiques auxquelles je viens de faire allusion, c'est de ne tenir compte que de l'acte opératoire, sans faire entrer en ligne les décès qui sont survenus parce que, de parti pris, on a différé l'opération. Or, sachez que sur quarante malades atteints d'appendicite aiguë, fébrile « chaude », une dizaine en moyenne succombent dans l'attente du « refroidissement obligatoire », mais la statistique qui ne vise que l'acte opératoire, à froid, se garde bien de faire mention de ces décès qui cependant sont imputables à la doctrine dont elle émane et en cela la dite statistique fausse tout, et ses conclusions et notre jugement. Ces décès, qu'on ne publie pas et qu'on passe sous silence sous prétexte qu'ils n'ont rien à voir avec la statistique en question, voulez-vous savoir qu'elle est leur proportion ? Je viens de vous le dire, mais vous n'avez, pour être édifiés, qu'à lire la belle et consciencieuse communication de M. Chauvel à l'Académie de médecine, et vous verrez que trente malades sur cent, vous entendez, 30 p. 100, succombent à l'appendicite aiguë, fébrile, chaude non opérée. Je pourrais, moi aussi, dresser une table mortuaire impressionnante concernant les malades qu'on a laissé mourir, pendant que de parti pris on laissait refroidir leur appendicite ; j'ai été, depuis quelques années, mêlé de très près à cette question de l'appendicite, j'ai pu juger la question au point de vue médical et au point de vue chirurgical, j'ai été mis au courant de bien des choses, et je déclare qu'en face des catastrophes dont j'ai été le *témoin*, ou le *confident*, je ne consentirai jamais à souscrire à l'échéance véreuse de l'appendicite refroidie.

Et comment meurent ces malades? M. Chauvel nous le dit. Ces malades, dont l'appendicite ne se refroidit pas assez vite, au gré des prévisions, succombent infectés avec l'appendice gangrené ; ils succombent avec du pus plein le péritoine,

plein le foie, plein la plèvre, sans compter le reste ; ils succombent intoxiqués, *nous le savons maintenant*, la toxine appendiculaire provoquant à l'estomac, au foie, aux reins, etc., des lésions suraiguës qui autrefois n'avaient pas été soupçonnées.

Et en face de pareilles éventualités, avec de tels désastres en perspective, on attendrait pour intervenir que l'appendicite voulut bien se refroidir ! J'avoue que je ne comprends pas.

Il est une formule qui semble faire quelque concession, c'est la formule de « l'expectation armée » ce qui veut dire, qu'au lieu d'attendre de parti pris que l'appendicite soit refroidie, on surveille le refroidissement, le bistouri à la main, prêt à intervenir en s'inspirant des circonstances. Mais ici encore, on se laisse leurrer par les mots. Que veut-on dire par là « s'inspirer des circonstances » ? Que veut dire ce mot « l'expectation armée » ? Sur quels indices, je vous le demande, d'après quelles indications pouvez-vous préciser le moment où l'opération va s'imposer ? Personne ne peut donner à ce sujet des renseignements précis. En effet, c'est parfois au moment où l'appendicite vient de lancer tout son venin que se produit une *accalmie traîtresse* qui déroute nos prévisions. C'est parfois au moment où l'on contemple avec quiétude le « refroidissement » que survient une catastrophe. La récente communication de M. Legueu à la Société de chirurgie[1] en est la preuve. Voici le fait :

M. Legueu présente l'appendice perforé d'un enfant de cinq ans qui a succombé brusquement pendant que refroidissait son appendice soigné médicalement dans un service, d'où l'intervention chirurgicale à chaud est systématiquement bannie. Cet enfant était au cinquième jour du « refroidissement » et tout allait pour le mieux, son état général était excellent, lorsque subitement il fut pris de vomissements, son pouls se précipita, son ventre se ballonna, ses extrémités se refroidirent, en sorte que, en quelques heures, il fut à la mort, avant qu'on ait eu le temps de poser les

1. Séance du 8 octobre 1902.

indications d'une intervention opératoire. L'autopsie montra son appendice perforé au sein d'un abcès profondément situé, séparé de la paroi abdominale par plusieurs anses intestinales et rompu dans la grande cavité péritonéale, ce qui avait occasionné une péritonite généralisée foudroyante. Il est probable, ajoute M. Legueu, pour tout commentaire, que si cet enfant avait été opéré à chaud, aussitôt le diagnostic porté, il eût été sauvé.

La communication de M. Legueu a été le signal, à la Société de Chirurgie, d'une série de communications qui prouvent, elles aussi, qu'attendre, pour opérer, que l'appendicite soit « refroidie », c'est exposer le malade à la mort. Voici ces importantes communications :

M. Chaput [1], partisan de l'intervention d'urgence dans l'appendicite, cite deux observations d'appendicite où il intervint dès le début de la phase « chaude » et sans attendre le « refroidissement ». Or, dans les deux cas il trouva un appendice gangrené et du pus libre dans l'abdomen. Les malades étaient perdus si on eût différé l'opération.

Dans un autre cas M. Chaput opère une appendicite qu'on avait traitée médicalement et que de parti pris, on avait laissé « refroidir » dans un service de médecine. L'opération à froid se fit sans incident. Mais les jours suivants, le malade fut pris d'hémorragies intra-abdominales, d'hématurie, d'oligurie, d'anurie, de fièvre, de délire et il succomba. A l'autopsie il n'y avait pas d'infection péritonéale, mais on trouva une néphrite avec deux gros reins blancs expliquant suffisamment les phénomènes d'hématurie et d'anurie. M. Chaput pense avec raison que ces lésions rénales (rein appendiculaire) étaient consécutives à la toxi-infection appendiculaire; c'était le résultat de l'expectation voulue, tandis que l'opération précoce eût abouti à la guérison.

M. Hartmann a présenté à la Société de chirurgie les cas suivants : une femme atteinte d'appendicite aiguë vient dans le service de M. Hartmann. Les symptômes étant en décroissance on croit pouvoir attendre sans danger « le

1. Chaput. *Société de Chirurgie*, séance du 15 octobre 1902.

refroidissement » de cette appendicite. Quelques jours se passent ainsi dans une quiétude trompeuse. Mais voilà que la situation s'aggrave si subitement que la malade n'est même plus en état de supporter la moindre intervention et elle succombe. A l'autopsie on trouve une péritonite généralisée récente et un gros abcès rétro-cœcal dans lequel est un appendice gangrené et perforé. Que diront en face de cas pareils les partisans de l'expectation armée ?

Par contre, M. Hartmann fait part d'un autre cas qui démontre, une fois de plus, les admirables résultats de l'opération hâtive. Une fillette de douze ans est prise d'appendicite aiguë. Le lendemain, bien que la douleur ait disparu, la température reste à 39 degrés, les conjonctives ont une teinte subictérique, les urines contiennent de l'albumine et de l'urobiline. Ces symptômes indiquent qu'on est en face d'une appendicite toxique. L'opération est pratiquée le soir même, sans tarder, trente-six heures après le début des accidents. M. Hartmann est un peu surpris de trouver le péritoine absolument sain; l'appendice lui-même ne présente aucune lésion apparente. Grâce à cette intervention rapide tout danger cesse immédiatement, la température qui était à 39 degrés tombe le lendemain matin à 36°5; les jours suivants, le subictère disparaît, l'albuminurie diminue et cesse tout à fait le quatrième jour, et l'enfant guérit. Voilà le triomphe de l'opération rapide. Qu'en pensent ceux qui prônent l'attente du refroidissement; leur théorie eût encore fait ici une victime. En examinant l'appendice de cette enfant on trouve dans sa cavité une sanie brunâtre; l'examen histologique démontre la disparition de la muqueuse et d'une partie de la musculeuse remplacées par un magma gangreneux.

M. G. Marchant vient de faire connaître à la Société de chirurgie[1] un cas d'appendicite aiguë chez un enfant de sept ans, qui s'est terminé par la mort, parce que pour des considérations multiples l'opération avait été ajournée. M. G. Marchant termine sa communication par les conclu-

1. Séance du 5 novembre 1902.

sions suivantes qui font honneur à sa bonne foi chirurgicale autant qu'à sa conscience médicale : « J'ai la conviction morale, dit-il, que si j'avais opéré cet enfant le 22 mars, je l'aurais sauvé. Il est mort victime de cette doctrine qui consiste à attendre le refroidissement d'une appendicite, doctrine qui a pénétré dans le public et gêne et paralyse la chirurgie dans ses décisions opératoires. Comme nous n'avons aucun signe qui permette de dire, en présence d'une appendicite aiguë, comment elle se comporte, il n'y a qu'un moyen de sauver le malade, c'est de l'opérer sans retard. »

Oui, il n'y a qu'un moyen de sauver surement les malades, c'est de rejeter bien loin les pratiques malsaines qui consistent à laisser « refroidir » l'appendicite ou à « s'inspirer des circonstances » pratiques qui conduisent le malade à la mort. On en arrive ainsi à n'opérer que lorsqu'on a « la main forcée » c'est-à-dire beaucoup trop tard car le malade est déjà infecté et intoxiqué. Je vois ça tous les jours; nul opérateur, nulle opération ne peut en pareil cas remonter le courant et malgré la soi-disant expectation armée, le malade meurt parce qu'on a trop attendu, il meurt parce qu'on ne l'a pas opéré en temps voulu, heureux si dans l'entourage ou ailleurs on ne met pas la mort sur le compte de l'opération.

En réalité, en face d'une appendicite aiguë, douloureuse, fébrile, « chaude », la seule notion vraie, rationnelle, étayée sur l'expérience, et sur des centaines d'observations venues de toutes parts, celle qui donne toute sécurité et qui met à l'abri de toute éventualité, c'est la notion de l'opération à chaud, *pratiquée à temps*, c'est-à-dire rapidement, avant que le foyer appendiculaire ait eu le temps de disséminer de tous côtés agents toxiques et infectieux.

Je sais bien que dans certaines statistiques d'opérations faites à chaud, on fait ressortir les insuccès de quelques-unes de ces opérations, mais ici encore nous sommes en face d'un trompe-l'œil, il s'agit de statistiques mal faites, mal interprétées et qui vous induisent en erreur. Dans ces statistiques d'opérations à chaud telles qu'on nous les présente, on englobe, sans distinction, des opérations pratiquées à n'im-

porte quel moment de la phase dite chaude. Aucune de ces statistiques ne prend la peine de nous dire si l'opération à chaud a été pratiquée le premier jour de l'appendicite, ou le second jour, ou le troisième jour, ou le quatrième jour, ou le cinquième jour, ou le sixième jour, ou le septième jour ou même plus tard. Ces renseignements *précis* qui auraient la plus grande valeur sont habituellement passés sous silence. On ne nous dit qu'une chose c'est que le malade a été opéré «à chaud » et on en tire en bloc une statistique erronée parce que cette statistique omet la chose capitale, savoir à quel jour l'opération a été pratiquée. *Or toute la question est là.*

Telle appendicite aiguë, fébrile, chaude, qui se fut sûrement terminée par la guérison si le malade avait été opéré à temps, c'est-à-dire dès le premier ou le second jour se termine par la mort si l'opération a été différée jusqu'au troisième jour et à plus forte raison jusqu'au quatrième, cinquième, sixième, septième jour et au-delà. Si l'appendicite est opérée trop tardivement pendant la phase « chaude » alors que le malade est déjà irrémédiablement infecté et intoxiqué, on a des insuccès et on met indûment ces insuccès sur le compte de l'opération à chaud. Voilà pourquoi les statistiques concernant *en bloc* les insuccès des opérations à chaud sont des statistiques entachées d'erreur, elles n'ont aucune valeur et vous devez d'autant plus vous en défier que par leur apparente simplicité elles faussent votre jugement et le jugement du public.

Par contre, si nous prenons la peine d'analyser des faits bien observés concernant des appendicites opérées à chaud à tel ou tel jour de la phase dite chaude, nous voyons que l'idéal, c'est d'opérer l'appendicite, autant que faire se peut, à une époque voisine de son début, dans les deux premiers jours, pas plus tard que quarante à quarante-huit heures, car à cette phase tout le danger est encore limité au foyer appendiculaire et en enlevant ce foyer *on coupe le mal dans sa racine.*

Je sais bien qu'il n'est pas toujours aisé de pouvoir intervenir aussi rapidement ; loin de moi la pensée d'insinuer que la cause du retard est toujours imputable au chirurgien,

ou au médecin; elle est souvent imputable aux hésitations du malade, aux tergiversations de la famille, de l'entourage, des amis, chacun se croyant autorisé à donner son opinion ; elle est encore imputable à la localité qu'habite le malade, les secours médico-chirurgicaux pouvant être lents à arriver. Ce sont là des éventualités avec lesquelles il faut compter, médecins et chirurgiens n'en sont pas responsables, je le dis bien haut. Mais ce dont nous sommes responsables, nous médecins et chirurgiens, c'est d'ajourner *de parti pris* l'opération jusqu'à ce que l'appendicite « soit refroidie », car alors nous exposons le malade à la mort.

Je peux du reste vous donner des faits précis et *détaillés* concernant plus de 200 cas d'appendicite que j'ai vues de près, que j'ai suivies, et que j'ai fait opérer ou que j'ai contribué à faire opérer par une dizaine de chirurgiens dont les noms sont connus de tous.

Les appendicites aiguës, « chaudes » même graves, qui ont été opérées ou que j'ai fait opérer dans les deux premiers jours *ont toutes guéri*, nous n'avons eu à déplorer aucun décès. Néanmoins il est des appendicites hypertoxiques, souvent gangréneuses, à forte fièvre, à grandes douleurs, à vomissements précoces, pour lesquelles l'opération à la fin du second jour est déjà une date presque éloignée. Nous avons été appelés en consultation, le mois dernier avec M. Segond auprès d'un malade atteint de cette forme d'appendicite, suraiguë, toxique, gangréneuse; ce malade a été opéré à la quarante-deuxième heure; il a guéri, mais le pronostic est resté indécis pendant les deux jours qui ont suivi l'opération ; il n'aurait pas fallu temporiser quelques heures de plus. J'ai vu il y a deux ans avec M. Routier, un jeune officier atteint de la même forme d'appendicite toxique, avec albuminurie et ictère rapide; je l'ai fait opérer sans perdre un instant, à la trente-huitième heure ; il a guéri, mais l'état est resté extrêmement grave pendant les trois jours qui ont suivi l'opération. L'opération pratiquée à la fin du second jour est donc le terme ultime pour ces formes d'appendicite, on a tout à gagner à précipiter le moment de l'opération on a tout à perdre à le retarder de quelques heures.

Jusqu'à ces temps derniers on n'avait étudié ni l'intoxication appendiculaire, ni la *rapidité* avec laquelle marche cette *intoxication*. Quelques heures suffisent, écoutez bien ceci, pour que le mal ait fait d'irrémédiables progrès. Tel opéré qui eut guéri s'il avait été opéré avant la fin du second jour est perdu s'il est opéré quelques heures plus tard dans le courant du troisième jour et à plus forte raison le quatrième jour, car alors, outre qu'il est infecté, ses organes sont devenus la proie des toxines : Je n'ai jamais mieux compris la vérité de cette assertion que dans le cas suivant : Nous fûmes appelés le mois dernier à 10 heures du soir avec M. Segond auprès d'une jeune femme qui avait été prise d'appendicite l'avant-veille au soir et qui avait été soignée médicalement. L'intensité de la douleur, la violence des vomissements, la rapidité du pouls, l'aspect terreux de la malade, tout indiquait une toxi-infection des plus intenses et vraisemblablement une gangrène de l'appendice. Nous jugeâmes la situation comme extrêmement grave. Sans perdre un instant l'opération fut faite par M. Segond à minuit ; cinquante heures environ après le début de l'appendicite.

L'appendice était en effet gangrené et le liquide purulent péritonéal était d'une excessive puanteur. La malade bénéficia *localement* de l'opération en ce sens que les terribles douleurs de la péritonite disparurent ; elles disparurent même si bien que la jeune femme prenait maintenant plaisir à se remuer dans son lit tant elle était heureuse de ne plus souffrir. Mais la chirurgie ne pouvait faire plus, elle avait enrayé l'infection péritonéale, mais elle ne pouvait rien contre l'intoxication qui déjà avait fait son œuvre. La température resta élevée, le pouls très accéléré, les vomissements continuèrent et à notre consultation du lendemain matin nous pûmes constater qu'un de ces vomissements contenait une traînée de matière noire, c'était l'hématémèse appendiculaire, le *vomito negro* dont le pronostic est si souvent fatal. Et en effet, quelle que fut la médication mise en œuvre, les mêmes symptômes persistèrent, les vomissements et les hématémèses noires se répétèrent malgré les lavages

de l'estomac, les urines devinrent de plus en plus rares malgré les grandes injections de sérum, le pouls disparut graduellement, les extrémités se refroidirent et le surlendemain matin, cette jeune femme mourut moins du fait de sa péritonite qui avait été victorieusement combattue par l'opération que du fait de l'intoxication qui était consommée avant l'intervention chirurgicale. Opérée plus tôt cette malade eut guéri.

C'est quand on voit des faits de ce genre, et j'en pourrais citer bien d'autres, que l'on comprend ce qu'il faut penser de la doctrine qui conseille de ne pas opérer tant que l'appendicite n'est pas « refroidie ».

J'ai dit plus haut que toutes les appendicites, aiguës, même graves, que j'ai vu opérer ou que j'ai fait opérer dans les deux premiers jours ont guéri. Il n'en est pas tout à fait de même des appendicites aiguës, graves, qui n'ont été opérées ou que je n'ai pu faire opérer que le troisième jour; dans ce cas, pour si fréquente qu'elle soit, la guérison n'est pas constante, la toxi-infection a fait du chemin, elle est plus redoutable qu'au second jour et parmi les malades qui guérissent, certains restent encore quelques jours en grand danger. Tel fut le cas d'une malade que nous avons vue en consultation au mois de mai avec M. Tuffier.

Pour ce qui est des appendicites aiguës, graves, opérées le quatrième jour, et à plus forte raison les jours suivants, je ne réponds de rien; on a des succès très nombreux, mais les insuccès dépendent du degré de l'infection et du degré de l'intoxication qui ont eu le temps d'agir *avant* l'opération. On a opéré trop tard.

Tout ceci prouve que nous devons tous, médecins et chirurgiens, nous évertuer à faire un bon diagnostic et une bonne séméiologie. Les malades ou les parents nous racontent parfois que le début du mal date de la veille, ou de l'avant-veille, parce qu'ils font coïncider le début de la maladie avec la grande vivacité des douleurs.

Or, par un examen attentif et méthodique nous arrivons à rectifier l'erreur, nous reconstituons le syndrome appendiculaire, nous arrivons à savoir que telle appendicite qu'on

nous présente comme étant au second jour est en réalité au troisième ou au quatrième ; que telle autre appendicite qu'on nous présente comme étant au troisième jour est en réalité au quatrième ou au cinquième. Ces détails ont une extrême importance ; tout a de l'importance dans une maladie où il suffit de vingt-quatre heures et même de douze heures, et *bien moins encore*, pour changer la face des événements.

Voilà, messieurs, des notions dont je voudrais vous bien pénétrer. En différentes circonstances, ainsi que je vous l'ai dit ailleurs, les voix les plus autorisées ont proclamé les mêmes idées et ont puissamment contribué à les faire accepter. Tout récemment, à l'Académie de médecine[1], mon collègue Lucas-Championnière faisait à ce sujet une intéressante et concluante communication. Plus récemment encore, à la Société de chirurgie un grand nombre de chirurgiens, MM. Legueu, Chaput, G. Marchant, Segond[2], Routier, Hartmann, Poirier, Villard ont apporté des faits que j'ai relatés plus haut, et ont formulé des conclusions qui contribueront je l'espère, à faire tomber dans l'oubli la pratique qui exposait les malades à la mort en retardant l'opération jusqu'à ce que l'appendicite fut « refroidie ».

L'évolution qui est en train de se faire relativement aux indications opératoires de l'appendicite est la conséquence naturelle des travaux qui, depuis quelques années, ont éclairé la question. De là, une nouvelle orientation.

Si nous portons, en effet, nos regards en arrière, nous voyons qu'à une époque qui n'est pas encore bien éloignée de nous, le danger de l'appendicite ne semblait résider que dans la perforation de l'appendice (la *perforite*, comme l'appelait Peter), avec la péritonite qui en était la conséquence.

1. Académie de médecine, séance du 15 juillet 1902, et *Journal de médecine et de chirurgie pratiques*, 10 août 1902.

2. On lira avec profit les communications de MM. Segond et Routier que je ne peux que signaler ici. Société de chirurgie, séances du 29 octobre et 5 novembre 1902.

Aussi tout l'intérêt se concentrait alors sur la péritonite par perforation que l'on considérait comme le seul accident redoutable de l'appendicite et il suffisait, croyait-on, de surveiller l'entrée en scène de cette péritonite, pour intervenir utilement.

Mais on vit bientôt que la question de l'appendicite est autrement compliquée. D'abord, dans bien des cas, les symptômes de l'appendicite et de la péritonite sont similaires, fusionnés, subintrants, si bien qu'il n'est guère possible de dire à quel moment commence la péritonite; on ne peut donc prétendre en surveiller l'entrée en scène. De plus, il nous fut possible de démontrer, pièces histologiques et bactériologiques en mains, que les agents pathogènes, dont la virulence a été exaltée en cavité close appendiculaire, migrent à travers les parois de l'appendice *non perforé* et vont ainsi provoquer des péritonites parfois terribles qui n'ont pas la brusquerie des péritonites par perforation et dont « l'entrée en scène » peut échapper au clinicien le plus sagace. On commença dès lors à se faire à cette idée, que l'opération ne doit pas viser seulement la péritonite, accident secondaire, mais qu'elle doit viser avant tout, et sans tarder le foyer appendiculaire, accident primitif.

Puis, on étudia de plus près les infections lointaines, non plus les infections proches du péritoine, mais les terribles infections purulentes du foie (foie appendiculaire), les infections putrides si souvent mortelles de la plèvre (pleurésie appendiculaire), les infections du péricarde, du poumon, etc. La pathogénie de ces infections lointaines fut dépistée. On les surprit en flagrant délit; on vit qu'elles naissent non pas de la péritonite, mais du foyer appendiculaire pendant que ce foyer est en train de se refroidir. Ce qui importait donc, de plus en plus, au point de vue du succès opératoire, ce n'était pas d'attaquer un peu tardivement le péritoine, mais c'était, surtout, *d'enlever à temps* le foyer appendiculaire, origine de toutes ces infections.

Enfin, il nous fut permis de mettre en évidence la *toxicité* de l'appendicite et de démontrer que le foyer appendiculaire, ce foyer clos, intra-canaliculaire, à flore microbienne intes-

tinale, peut tuer par la toxine qu'il élabore autant que par les agents infectieux dont il exalte la virulence. *C'est cette toxine* qui crée les lésions précoces des reins, du foie, de l'estomac, etc., et qui entre pour une large part dans les accidents rapidement mortels de l'appendicite. Par le poison qu'elle déverse dans le sang l'appendicite est toxémique. A cette toxémie d'origine appendiculaire j'ai donné le nom d'*appendicémie*. Le péritoine n'a rien à y voir.

Dès lors, la péritonite était déchue de la situation prépondérante qu'elle avait occupé jadis; elle n'était plus l'unique point de mire de l'opérateur, elle restait il est vrai, une des complications les plus redoutables de l'appendicite, mais elle était singulièrement devancée par l'importance primordiale et prédominante du foyer appendiculaire, *origine de l'infection et du poison*. Il devint alors évident que le danger n'est pas seulement au péritoine, il est partout, l'économie entière pouvant être intoxiquée par le foyer appendiculaire (appendicémie) pendant que la péritonite parfois circonscrite et momentanément inoffensive peut n'occuper que le second plan. Aussi l'intervention chirurgicale doit-elle viser d'une façon systématique et sans retard ce terrible foyer, *primum movens* de toute l'épopée appendiculaire.

On ne saurait trop le proclamer : se laisser hypnotiser par la péritonite et méconnaître les accidents rapidement mortels dus aux toxines appendiculaires, c'est ne voir qu'un des côtés de la question; attendre pour opérer que l'appendicite soit refroidie, c'est faire fausse route, c'est conduire le malade à la mort. Agir ainsi, c'est donner à la terrible toxi-infection appendiculaire le temps de diffuser un mal trop souvent irrémédiable. Nous en avons tous les jours de lamentables exemples.

TABLE DES MATIÈRES

Pages.

PREMIÈRE LEÇON

COMMENT SAVOIR SI UNE PLEURÉSIE SÉRO-FIBRINEUSE FRANCHEMENT AIGUE EST OU N'EST PAS TUBERCULEUSE? — CULTURES — SÉRO-DIAGNOSTIC — CYTO-DIAGNOSTIC. 1

DEUXIÈME LEÇON

COMMENT SAVOIR SI UNE PLEURÉSIE SÉRO-FIBRINEUSE FRANCHEMENT AIGUE EST OU N'EST PAS TUBERCULEUSE? — CULTURES — SÉRO-DIAGNOSTIC. — CYTO-DIAGNOSTIC 21

TROISIÈME LEÇON

PLEURÉSIES FÉTIDES, PUTRIDRES, GANGRENEUSES, PLEURÉSIES OZÉNEUSES (ÉTUDE MÉDICO-CHIRURGICALE) . . 44

QUATRIÈME LEÇON

PLEURÉSIES FÉTIDES, PUTRIDES, GANGRENEUSES, PLEURÉSIES OZÉNEUSES (ÉTUDE MÉDICO-CHIRURGICALE) . . 66

CINQUIÈME LEÇON

LA PLEURÉSIE APPENDICULAIRE, EMPYÈME SOUS-PHRÉNIQUE, GANGRÈNE DU POUMON (ÉTUDE MÉDICO-CHIRURGICALE) 84

SIXIÈME LEÇON

LA PLEURÉSIE APPENDICULAIRE, EMPYÈME SOUS-PHRÉNIQUE, GANGRÈNE PULMONAIRE (ÉTUDE MÉDICO-CHIRURGICALE) 105

Pages.

SEPTIÈME LEÇON

GOMME SYPHILITIQUE DU LOBE FRONTAL AVEC ATTAQUES D'ÉPILEPSIE JACKSONIENNE. GRAVE ATTEINTE A LA DOCTRINE DES LOCALISATIONS CÉRÉBRALES. . . 127

HUITIÈME LEÇON

L'OTITE ET LES ABCÈS DU CERVELET (ÉTUDE MÉDICO-CHIRURGICALE). 148

NEUVIÈME LEÇON

SYPHILIS TERTIAIRE DE LA LANGUE. LA GROSSE GOMME SOLITAIRE... LES GRANDES ULCÉRATIONS 172

DIXIÈME LEÇON

VOMITO NEGRO APPENDICULAIRE. GASTRITE ULCÉREUSE HÉMORRAGIQUE CONSÉCUTIVE A L'APPENDICITE. 194

ONZIÈME LEÇON

PÉRITONITE PRIMITIVE A STREPTOCOQUES (ÉTUDE MÉDICO-CHIRURGICALE) 215

DOUZIÈME LEÇON

LES ASCITES SUCRÉES. LE FOIE DES DIABÉTIQUES. LA PLEURÉSIE SUCRÉE 242

TREIZIÈME LEÇON

DIABÈTE SUCRÉ ET TUBERCULOSE PULMONAIRE. 264

QUATORZIÈME LEÇON

TUBERCULOME HYPERTROPHIQUE DU CŒCUM. DIAGNOSTIC DES TUMEURS DE LA FOSSE ILIAOUE DROITE (ÉTUDE MÉDICO-CHIRURGICALE) 286

QUINZIÈME LEÇON

TUBERCULOME HYPERTROPHIQUE DU CŒCUM. DIAGNOSTIC DES TUMEURS DE LA FOSSE ILIAQUE DROITE (ÉTUDE MÉDICO-CHIRURGICALE) 303

Pages.

SEIZIÈME LEÇON

LES HÉMOPTYSIES DES KYSTES HYDATIQUES DU POUMON. 328

DIX-SEPTIÈME LEÇON

MALADIE OSSEUSE DE PAGET. OSTÉITE DÉFORMANTE PROGRESSIVE. 346

DIX-HUITIÈME LEÇON

ADÉNO-LIPOMATOSE SYMÉTRIQUE A PRÉDOMINANCE CERVICALE. LYMPHADÉNO-LIPOMATOSE 364

DIX-NEUVIÈME LEÇON

ATTENDRE, POUR OPÉRER, QUE L'APPENDICITE SOIT « REFROIDIE » C'EST EXPOSER LE MALADE A LA MORT. LE REIN APPENDICULAIRE 386

TABLE GÉNÉRALE DES MATIÈRES

CONTENUES DANS

LES QUATRE PREMIERS VOLUMES DE CLINIQUE

APPAREIL DIGESTIF

PERFORATION SYPHILITIQUE DE LA VOUTE PALATINE.

TOME III, 4e LEÇON, PAGE 89.

CHANCRE DE L'AMYGDALE.

TOME II, 6e LEÇON, PAGE 97.

PERFORATION DE L'ULCÈRE SIMPLE DE L'ESTOMAC. — PÉRITONITE SURAIGUE.

TOME II, 5e LEÇON, PAGE 81.

TRANSFORMATION DE L'ULCÈRE STOMACAL EN CANCER.

TOME I, 13e LEÇON, PAGE 249.

EXULCERATIO SIMPLEX. — HÉMATÉMÈSES FOUDROYANTES. — DIAGNOSTIC ANATOMIQUE ET DIAGNOSTIC CLINIQUE. — TRAITEMENT MÉDICAL. — GUÉRISON PAR INTERVENTION CHIRURGICALE.

TOME II, 1re, 2e ET 3e LEÇONS, PAGES 1, 23, 44.

SYPHILIS DE L'ESTOMAC.

TOME II, 4e LEÇON, PAGE 63.

SYPHILIS TERTIAIRE DE LA LANGUE. — LA GROSSE GOMME SOLITAIRE. — LES GRANDES ULCÉRATIONS.

TOME IV, 9e LEÇON, PAGE 172.

TUBERCULOSE HYPERTROPHIQUE DU CŒCUM. — DIAGNOSTIC DES TUMEURS DE LA FOSSE ILIAQUE DROITE (ÉTUDE MÉDICO-CHIRURGICALE).

TOME IV, 14e ET 15e LEÇONS, PAGES 286 ET 303.

VOMITO NEGRO APPENDICULAIRE. — GASTRITE ULCÉREUSE HÉMORRAGIQUE CONSÉCUTIVE A L'APPENDICITE.

TOME IV, 10e LEÇON, PAGE 194.

GASTRITE ULCÉREUSE PNEUMOCOCCIQUE. — GRANDES HÉMATÉMÈSES.

TOME III, 11e LEÇON, PAGE 219.

PERFORATION DE L'ULCÈRE SIMPLE DU DUODÉNUM.

TOME I, 12e LEÇON, PAGE 225.

LITHIASE INTESTINALE ET ENTÉRO-COLITE SABLEUSE.

TOME I, 14e LEÇON, PAGE 273.

APPENDICITE ET COMPLICATIONS APPENDICULAIRES

APPENDICITE. — PÉRITONITES APPENDICULAIRES.

TOME I, 15e, 16e ET 17e LEÇONS, PAGES 299, 328, 367.

ABCÈS DU FOIE CONSÉCUTIFS A L'APPENDICITE. — FOIE APPENDICULAIRE.

TOME II, 10e LEÇON, PAGE 167.

LITHIASE APPENDICULAIRE ET GROSSESSE.

TOME II, 15e LEÇON, PAGE 294.

APPENDICITE ET GROSSESSE.

TOME II, 16e LEÇON, PAGE 315.

TOXICITÉ DE L'APPENDICITE.

TOME II, 17e LEÇON, PAGE 334.

LES ACCALMIES TRAITRESSES DE L'APPENDICITE.

TOME III, 12e LEÇON, PAGE 238.

DIAGNOSTIC DE L'APPENDICITE.

TOME III, 13e LEÇON, PAGE 258.

A PROPOS DU TRAITEMENT DE L'APPENDICITE.

TOME III, 14e LEÇON, PAGE 282.

VOMITO NEGRO APPENDICULAIRE. — GASTRITE ULCÉREUSE HÉMORRAGIQUE CONSÉCUTIVE A L'APPENDICITE.

TOME IV, 10e LEÇON, PAGE 194.

LA PLEURÉSIE APPENDICULAIRE. — EMPYÈME SOUS-PHRÉNIQUE. — GANGRÈNE DU POUMON (ÉTUDE MÉDICO-CHIRURGICALE).

TOME IV, 5e ET 6e LEÇONS, PAGES 84 et 105.

ATTENDRE, POUR OPÉRER, QUE L'APPENDICITE SOIT « REFROIDIE », C'EST EXPOSER LE MALADE A LA MORT. — LE REIN APPENDICULAIRE.

TOME IV, 19e LEÇON, PAGE 386.

MALADIES DU PÉRITOINE

PÉRITONITE SURAIGUE PAR PERFORATION DE L'ULCUS SIMPLEX DE L'ESTOMAC ET DU DUODÉNUM.

TOME I, 12e LEÇON, PAGE 225 ET TOME II, 5e LEÇON, PAGE 81.

PÉRITONITE A PNEUMOCOQUES.

TOME I, 18e LEÇON, PAGE 396.

PÉRITONITES APPENDICULAIRES.

TOME I, 15e, 16e ET 17e LEÇONS, PAGES 299, 328, 367.

PÉRITONITE PRIMITIVE A STREPTOCOQUES (ÉTUDE MÉDICO-CHIRURGICALE).

TOME IV, 11e LEÇON, PAGE 215.

LES ASCITES SUCRÉES. — LE FOIE DES DIABÉTIQUES. — LA PLEURÉSIE SUCRÉE.

TOME IV, 12e LEÇON, PAGE 242.

MALADIES DU FOIE

OBLITÉRATION PERMANENTE DU CANAL CHOLÉDOQUE. — DIAGNOSTIC DES CAUSES DE L'OBLITÉRATION. — TRAITEMENT CHIRURGICAL.

TOME II, 11e ET 12e LEÇONS, PAGES 191, 215.

FOIE APPENDICULAIRE.

TOME II, 10e LEÇON, PAGE 167.

LITHIASE BILIAIRE ET GROSSESSE.

TOME II, 15e LEÇON, PAGE 294.

DISCUSSION SUR LE TRAITEMENT CHIRURGICAL DES KYSTES HYDATIQUES DU FOIE.

TOME III, 9e LEÇON, PAGE 182.

CURABILITÉ DE L'ASCITE CIRRHOTIQUE ET DE LA CIRRHOSE DU FOIE.

TOME III, 19e LEÇON, PAGE 374.

MALADIES DE LA RATE

LE FOIE DES DIABÉTIQUES ET LES ASCITES SUCRÉES

TOME IV, 12e LEÇON, PAGE 242.

LES KYSTES HYDATIQUES DE LA RATE (ÉTUDE MÉDICO-CHIRURGICALE).

TOME III, 5e ET 6e LEÇONS, PAGES 96, 115.

APPAREIL RESPIRATOIRE

ŒDÈME BRIGHTIQUE DU LARYNX.

TOME I, 3e LEÇON, PAGE 49.

ŒDÈME BRIGHTIQUE SURAIGU DU POUMON.

TOME I, 2e LEÇON, PAGE 23.

SYPHILIS DU POUMON.

TOME II, 18e ET 19e LEÇONS, PAGES 354, 382.

PLEURÉSIE MÉDIASTINE; SYNDROME MÉDIASTINAL.

TOME III, 1re LEÇON, PAGE 1.

PLEURÉSIE INTERLOBAIRE (ÉTUDE MÉDICO-CHIRURGICALE).

TOME III, 2e ET 3e LEÇONS, PAGES 26, 46.

EMPYÈME PULSATILE, PATHOGÉNIE, DIAGNOSTIC. — GUÉRISON PAR INTERVENTION CHIRURGICALE.

TOME II, 7e ET 8e LEÇONS, PAGES 118, 134.

SYPHILIS DE LA PLÈVRE.

TOME II, 18e ET 19e LEÇONS, PAGES 354, 382.

LES HÉMOPTYSIES DES KYSTES HYDATIQUES DU POUMON.

TOME IV, 16e LEÇON, PAGE 328.

COMMENT SAVOIR SI UNE PLEURÉSIE SÉRO-FIBRINEUSE FRANCHEMENT AIGUE EST OU N'EST PAS TUBERCULEUSE? — CULTURES. SÉRO-DIAGNOSTIC. — CYTO-DIAGNOSTIC.

TOME IV, 1re ET 2e LEÇONS, PAGES 1 ET 21.

PLEURÉSIES FÉTIDES, PUTRIDES, GANGRENEUSES, PLEURÉSIES OZÉNEUSES (ÉTUDE MÉDICO-CHIRURGICALE).

TOME IV, 3e ET 4e LEÇONS, PAGES 44 ET 46.

LA PLEURÉSIE APPENDICULAIRE. — EMPYÈME SOUS-PHRÉNIQUE. — GANGRÈNE PULMONAIRE (ÉTUDE MÉDICO-CHIRURGICALE).

TOME IV, 5e ET 6e LEÇONS, PAGES 84 ET 105.

APPAREIL CIRCULATOIRE

SYPHILIS DE L'AORTE. — LÉSIONS SYPHILITIQUES AORTIQUES.

TOME I, 4e, 5e ET 6e LEÇONS, PAGES 71, 91, 113.

MALADIES DES REINS

NÉPHRITE SYPHILITIQUE. — SYPHILIS DU REIN.

TOME II, 13e LEÇON, PAGE 252.

SYPHILIS TERTIAIRE DU REIN.

TOME II, 14e LEÇON, PAGE 269.

LITHIASE URINAIRE ET GROSSESSE.

TOME II, 15e LEÇON, PAGE 294.

PHLEGMON PÉRINÉPHRÉTIQUE PRIMITIF (ÉTUDE MÉDICO-CHIRURGICALE).

TOME III, 8e LEÇON, PAGE 163.

ŒDÈME BRIGHTIQUE DU LARYNX.

TOME I, 3e LEÇON, PAGE 49.

ŒDÈME BRIGHTIQUE SURAIGU DU POUMON.

TOME II, 2e LEÇON, PAGE 23.

MALADIE D'ADDISON SANS TEINTE BRONZÉE. — FORME FRUSTE.

TOME II, 9e LEÇON, PAGE 150.

SYSTÈME NERVEUX

UN CAS DE CHORÉE MORTELLE.

TOME I, 8e LEÇON, PAGE 148.

UN CAS D'ÉPILEPSIE JACKSONIENNE.

TOME I, 9e LEÇON, PAGE 165.

UN CAS DE MALADIE DE BASEDOW.

TOME I, 10e ET 11 LEÇONS, PAGES 184, 201.

ANGINE DE POITRINE TABÉTIQUE.

TOME I, 7e LEÇON, PAGE 131.

GOMME SYPHILITIQUE DU LOBE FRONTAL AVEC ATTAQUES D'ÉPILEPSIE JACKSONIENNE. — GRAVE ATTEINTE A LA DOCTRINE DES LOCALISATIONS CÉRÉBRALES.

TOME IV, 7e LEÇON, PAGE 127.

L'OTITE ET LES ABCÈS DU CERVELET (ÉTUDE MÉDICO-CHIRURGICALE).

TOME IV, 8e LEÇON, PAGE 148.

NÉVRALGIE SCIATIQUE SYPHILITIQUE. — SCOLIOSE HOMOLOGUE.

TOME III, 10e LEÇON, PAGE 202.

NÉVRALGIE SYPHILITIQUE DU NERF TRIJUMEAU.

TOME III, 15e LEÇON, PAGE 298.

PARALYSIE FACIALE SYPHILITIQUE.

TOME III, 18e LEÇON, PAGE 335.

LES MÉNINGITES CÉRÉBRO-SPINALES.

TOME III, 16e ET 17e LEÇONS, PAGES 315, 338.

DIABÈTES

LE FOIE DES DIABÉTIQUES ET LES ASCITES SUCRÉES.

TOME IV, 12e LEÇON, PAGE 242.

RAPPORTS DU TRAUMATISME AVEC LES DIABÈTES.

TOME III, 7e LEÇON, PAGE 142.

DIABÈTE SUCRÉ ET TUBERCULOSE PULMONAIRE.

TOME IV, 13e LEÇON, PAGE 264.

MALADIES SYPHILITIQUES

CHANCRE DE L'AMYGDALE.

TOME II, 6e LEÇON, PAGE 97.

SYPHILIS DE L'AORTE.

TOME II, 4e, 5e ET 6e LEÇONS, PAGES 71, 91, 113.

SYPHILIS DE L'ESTOMAC.

TOME II, 4e LEÇON, PAGE 63.

SYPHILIS DU POUMON ET DE LA PLÈVRE.

TOME II, 18e ET 19e LEÇONS, PAGES 334, 382.

PERFORATION SYPHILITIQUE DE LA VOUTE PALATINE.

TOME III, 4e LEÇON, PAGE 69.

NÉPHRITE SYPHILITIQUE. — SYPHILIS DU REIN.

TOME II, 13 ET 14e LEÇONS, PAGES 242, 269.

NÉVRALGIE SCIATIQUE SYPHILITIQUE.

TOME III, 10e LEÇON, PAGE 202.

NÉVRALGIE SCIATIQUE DU NERF TRIJUMEAU.

TOME III, 15 LEÇON, PAGE 298.

PARALYSIE FACIALE SYPHILITIQUE.

TOME III, 18e LEÇON, PAGE 355.

SYPHILIS TERTIAIRE DE LA LANGUE. — LA GROSSE GOMME SOLITAIRE. — LES GRANDES ULCÉRATIONS.

TOME IV, 9e LEÇON, PAGE 172.

GOMME SYPHILITIQUE DU LOBE FRONTAL AVEC ATTAQUES D'ÉPILEPSIE JACKSONIENNE. — GRAVE ATTEINTE A LA DOCTRINE DES LOCALISATIONS CÉRÉBRALES.

TOME IV, 9e LEÇON, PAGE 127.

MALADIES DIVERSES

MALADIE OSSEUSE DE PAGET. — OSTÉITE DÉFORMANTE PROGRESSIVE.

TOME IV, 17e LEÇON, PAGE 346.

ADÉNO-LIPOMATEUSE SYMÉTRIQUE A PRÉDOMINANCE CERVICALE. — LYMPHADÉNO-LIPOMATOSE.

TOME IV, 18e LEÇON, PAGE 264.

Paris. — L. MARETHEUX, imprimeur, 1, rue Cassette. — 22167.

Bibliothèques
Université d'Ottawa
Echéance

Libraries
University of Ottawa
Date Due

39003 015666661

Document non prêté
Non-circulating item

U D' / OF OTTAWA
COLL ROW MODULE SHELF BOX POS C
333 14 05 02 09 09 3